

**UNIVERSIDAD AUTONOMA AGRARIA  
“ANTONIO NARRO” UNIDAD LAGUNA  
DIVISION REGIONAL DE CIENCIA ANIMAL**



**“METODOLOGIA PARA EL DIAGNOSTICO DE ENFERMEDAD  
VALVULAR DEGENERATIVA EN CANINOS”**

POR:

**JESSICA YESENIA PABLO ACEVEDO.**

**MONOGRAFIA**

PRESENTADA COMO REQUISITO PARCIAL PARA OBTENER EL  
TITULO DE:

**MÉDICO VETERINARIO ZOOTECNISTA**

TORREÓN, COAHUILA

JUNIO 2013

UNIVERSIDAD AUTONOMA AGRARIA  
"ANTONIO NARRO"  
UNIDAD LAGUNA  
DIVISION REGIONAL DE CIENCIA ANIMAL  
MONOGRAFIA

"METODOLOGIA PARA EL DIAGNOSTICO DE ENFERMEDAD  
VALVULAR DEGENERATIVA EN CANINOS"

POR:

JESSICA YESENIA PABLO ACEVEDO

MONOGRAFIA QUE SE SOMETE A CONSIDERAR DEL H. JURADO  
EXAMINADOR COMO REQUISITO PARA OBTENER EL TITULO DE:

MÉDICO VETERINARIO ZOOTECNISTA

APROBADO POR:

---

MVZ: JOSÉ LUIS FRANCISCO SANDOVAL ELIAS

ASESOR

---

MVZ: JESUS ALFONOSO AMAYA GONZÁLEZ

ASESOR

---

MVZ: RODRIGO ISIDRO SIMON ALONSO

COORDINADOR DE LA DIVISIÓN REGIONAL DE **CIENCIA ANIMAL**



Coordinación de la División  
Regional de Ciencia Animal

TORREÓN, COAHUILA

JUNIO DEL 2013

UNIVERSIDAD AUTONOMA AGRARIA

"ANTONIO NARRO"

UNIDAD LAGUNA

DIVISION REGIONAL DE CIENCIA ANIMAL

MONOGRAFIA

"METODOLOGIA PARA EL DIAGNOSTICO DE ENFERMEDAD  
VALVULAR DEGENERATIVA EN CANINOS"

MONOGRAFIA QUE SE SOMETE A CONSIDERAR DEL H. JURADO  
EXAMINADOR COMO REQUISITO PARA OBTENER EL TITULO DE:

MÉDICO VETERINARIO ZOOTECNISTA

---

MVZ: JOSÉ LUIS FRANCISCO SANDOVAL ELIAS

PRÉSIDENTE DEL JURADO

---

MVZ: JESUS ALFONOSO AMAYA GONZÁLEZ

VOCAL

---

MVZ: CARLOS RAÚL RASCON DÍAZ

VOCAL

---

MVZ: RODRIGO ISIDRO SIMON ALONSO

VOCAL SUPLENTE

TORREÓN, COAHUILA

JUNIO DEL 2013

# CONTENIDO

I. ANATOMIA DEL CORAZÓN .....	2
1.1 Estructuras del Corazón .....	3
1.1.1 Pericardio.....	3
1.1.2 Epicardio .....	3
1.1.3 Miocardio.....	3
1.1.4 Endocardio.....	4
1.2 Partes del Corazón .....	4
1.2.1 Atrio derecho .....	5
1.2.2 Ventrículo derecho .....	5
1.2.3 Atrio izquierdo .....	5
1.2.4 Ventrículo izquierdo.....	5
II. FISILOGIA DEL CORAZÓN .....	6
2.2.- Sistema cardiovascular.....	6
2.2.1.- Ciclos cardiacos (Sístole y Diástole).....	8
2.2.2.- Sístole .....	8
2.2.3.- Diástole .....	9
III.- CLASIFICACION DE LAS ENFERMEDADES CARDIACAS.....	10
3.1.-Insuficiencia cardíaca.....	10
3.2.- Enfermedades cardiacas congénitas. ....	11
3.2.1.- Persistencia del conducto arterioso (PCA) .....	13
3.2.2.- Estenosis aortica (EA) .....	14
3.2.3.- Estenosis pulmonar (EP) .....	16
3.2.4.- Defectos del septo ventricular (DSV).....	17
3.2.5.- Tétrada de Fallot (TF).....	18
3.3.- Enfermedad valvular degenerativa .....	19

3.1.- Epidemiología.....	21
3.1.2.- Etiología .....	21
3.1.3.- Fisiopatología de la enfermedad degenerativa valvular.....	21
<b>V.-DIAGNOSTICO .....</b>	<b>23</b>
5.1.-Signos clínicos .....	23
5.1.2.-Examen físico.....	24
<b>VI.- IMAGENOLOGIA.....</b>	<b>27</b>
6.1.-Radiología.....	27
6.1.2.-Electrocardiografía .....	30
6.1.3.- La onda P .....	31
6.1.4.-La onda Q.....	32
6.1.5.-La onda R .....	33
6.1.6.- La onda S .....	33
6.1.7.- La onda T.....	34
6.1.8.-Ecocardiografía.....	34
<b>VII.- PUEBAS DE LABORATORIO .....</b>	<b>34</b>
7.1.- Pruebas sanguíneas y urianálisis .....	34
<b>VIII.-TRATAMIENTO .....</b>	<b>35</b>
<b>IX.-PREVENCION.....</b>	<b>37</b>
<b>BIBLIOGRAFIA .....</b>	<b>38</b>

## **RESUMEN**

La EVD es la cardiopatía más frecuentemente en perros de edad avanzada y de raza pequeña como son el poodle (miniatura y toy), el schnauzer miniatura, el cocker spaniel, el chihuahueño, el fox terrier, dachshund, el shih-tzu y el boston terrier, por esta causa es necesario poder entender y comprender esta enfermedad como las estructuras del corazón que son afectadas principalmente, también reconocer los signos clínicos y los métodos de diagnóstico, esto para poder aplicar el tratamiento adecuado y el método de prevención.

## **PALABRAS CLAVES**

Degeneración, Válvulas, Soplo, Regurgitación, Dilatación.

## INTRODUCCION

La enfermedad degenerativa valvular es la patología cardiovascular más frecuente en los perros. Se ha calculado que 75% de los perros que son llevados a consulta por un problema cardiovascular tienen esta patología como la causa del mismo. Su presentación se ha relacionado principalmente con perros viejos de raza pequeña, aunque puede aparecer en cualquier raza de perros. La edad en la que se manifiesta rara vez es menor a los 5 años, con un promedio de presentación entre los 9 y 12 años (Tachika y Calzada, 2009).

La función principal de las válvulas atrioventriculares es evitar que la sangre regrese a los atrios durante la sístole. Cada válvula se compone de varios elementos, como son: las valvas, su anillo, cuerdas tendinosas y músculos papilares. Cuando estos componentes experimentan cambios degenerativos, pierden la capacidad de evitar el reflujo de sangre a su respectivo atrio, y es precisamente esto a lo que se ha llamado regurgitación o insuficiencia valvular atrio-ventricular. Un perro viejo de raza pequeña, puede haber intolerancia al ejercicio, presencia de tos, síncope, cianosis, disnea y patrón respiratorio restrictivo.

El diagnóstico para la enfermedad valvular degenerativa se debe hacer basado a un examen físico, métodos de laboratorio y gabinete estos como son radiología, electrocardiografía, ecocardiografía, pruebas sanguíneas y urianálisis (Tachika y Calzada, 2009). Estas pruebas son muy importantes para poder llegar al diagnóstico certero y así poder dar el tratamiento adecuado a los pacientes

## I. ANATOMIA DEL CORAZÓN

El corazón es una bomba muscular dividida en 4 compartimentos (Fuentes,1988)

2 atrios y 2 ventrículos, divididos entre si por tabiques y válvulas (Recchiuti y Zuccolilli, 2012).  
Esta recubierto por una cavidad cerrada por el pericardio. (König y Liebich, 2008).

El corazón con el pericardio se localiza en el mediastino medio. Alrededor del 60% de los corazones están ubicados a la izquierda del plano medio entre la tercera y la sexta costilla, el perro alcanza la séptima (König y Liebich, 2008).

El mediastino es un espacio dentro del tórax ocupado por el corazón, aorta, la tráquea, el esófago, el timo, el vago y otros nervios y a los vasos que salen y entran al corazón. El mediastino se continúa hacia craneal por la fascia profunda del cuello y hacia caudal con el espacio retroperitoneal a través del hiato aórtico (Recchiuti y Zuccolilli, 2012).

La forma del corazón es cónica con la base dirigida hacia arriba y la punta hacia el esternón, en el perro el eje cardiaco esta inclinado de manera que la base se sitúa en una posición cráneo-dorsal y la punta en una posición cráneo-ventral. La base del corazón se localiza a la altura de la mitad del tórax, las superficies izquierda y derecha del corazón están rodeadas por los pulmones llenos de aire, lateralmente el corazón se relaciona con la pared torácica de la que esta separado solamente por el pericardio y la pared pleural, el borde caudal del corazón se relaciona con el diafragma (König y Liebich, 2008).



## 1.1 Estructuras del Corazón

### 1.1.1 Pericardio

Es un saco fibroso cónico que contiene al corazón, externamente esta cubierto por la pleura mediastínica. Formado por un pericardio fibroso y un pericardio seroso este comprende una capa parietal y una visceral (epicardio), entre estas capas esta la cavidad pericárdica, que contienen una cavidad pericárdica que contiene una cantidad variable de líquido pericárdico. La base del saco pericárdico mira hacia las vertebrae torácicas y la abertura torácica craneal, el vértice lo hace hacia el diafragma y el esternón (Sisson y Grossman, 1982).

### 1.1.2 Epicardio

Es una capa plana y delgada, reviste todo el espacio interior del corazón recubre las válvulas cardíacas y se continua como la túnica íntima de los vasos sanguíneos (König y Liebich, 2008).

Por lo general, se halla íntimamente unido a la pared muscular (Sisson y Grossman, 1982).

### 1.1.3 Miocardio

La pared cardíaca consta, principalmente, del músculo estriado peculiar, el miocardio, que esta cubierto por el exterior, por la parte visceral del pericardio seroso epicardio y, por el interior, por el endocardio (Sisson y Grossman, 1982).

Constituye la musculatura del corazón, esta constituido por un tipo especial de tejido muscular estriado (König y Liebich, 2008).

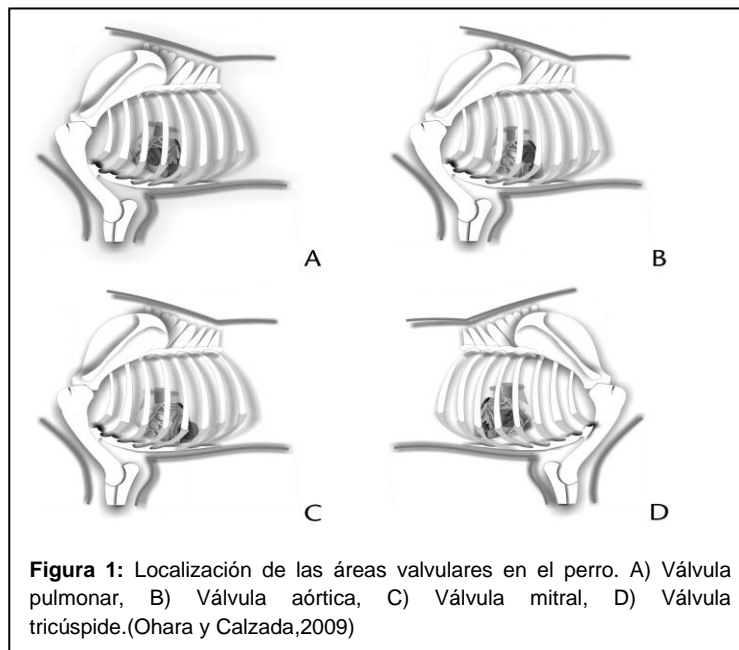
El tejido muscular del atrio esta casi completamente separado del de los ventrículos por anillos fibrosos, situados en los orificios atrio-ventriculares (Sisson y Grossman, 1982).

#### 1.1.4 Endocardio

Recubre externamente, como una capa plana y delgada, la pared del corazón (König y Liebich, 2008).

### 1.2 Partes del Corazón

El corazón consta de una mitad arterial izquierda y una mitad venosa derecha, cada una de las cuales contiene dos cámaras, un atrio cardiaco y un ventrículo de corazón (König y Liebich, 2008). Otro dato importante es la localización de las válvulas con respecto a los espacios intercostales Figura 1: a) válvula pulmonar, en el cuarto espacio izquierdo altura medio humeral b) válvula aórtica, por detrás opuesta a la quinta costilla altura de la articulación del encuentro c) válvula mitral, quinto espacio altura medio humeral. d) válvula tricúspide, cuarto espacio medio humeral derecho (Recchiuti y Zuccolilli, 2012).



El septum interventricular es el tabique que separa las cavidades ventriculares, ventrículo derecho y ventrículo izquierdo, la mayor parte del septum es grueso y muscular solo una pequeña parte es delgada y membranosa (Sisson y Grossman, 1982).

### 1.2.1 Atrio derecho

Se ubica totalmente a la derecha de la base cardíaca, quedando el apéndice auricular craneal al tronco arterial solapando a los vasos coronarios derechos (Belerenian et al, 2007).

Esta formado por el seno cavernoso, dentro del que se abren las venas, y una aurícula. En el atrio derecho existen cinco aberturas principales: Vena cava craneal, vena cava caudal, seno coronario, vena coronaria pequeña y los forámenes (Sisson y Grossman, 1982).

La cavidad de atrio presenta en su parte craneal, la entrada de la vena cava craneal que esta separada del apéndice auricular por el surco o cresta terminal en la cual se ubica el marcapasos del corazón (Belerenian et al, 2007).

### 1.2.2 Ventrículo derecho

Tiene forma de media luna se sitúa cranealmente al ventrículo izquierdo aun que sin alcanzar la punta del corazón (König y Liebich, 2008).

Su base esta en contacto con el atrio derecho con el cual se comunica a través del orificio atrio-ventricular derecho (Sisson y Grossman, 1982).

### 1.2.3 Atrio izquierdo

Se localiza en la parte dorso-caudal izquierda dorsal al ventrículo izquierdo y caudal al cono arterioso y tronco pulmonar. Existen cinco o seis aberturas para las venas pulmonares, las aberturas mayores están, normalmente, en posición caudal y proceden de los lóbulos diafragmáticos (caudales) de ambos pulmones (Sisson y Grossman, 1982).

### 1.2.4 Ventrículo izquierdo

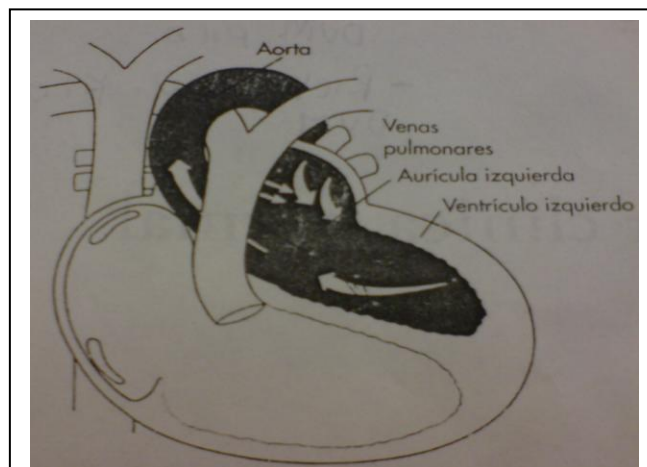
El ventrículo derecho es cónico, se extiende hasta el vértice del corazón. Su pared muscular es gruesa y el lado izquierdo del tabique interventricular, cóncavo. Su base es continuación del atrio izquierdo, con el que comunica a través de la abertura atrio ventricular izquierda, en su parte craneal se abre la aorta (Sisson y Grossman, 1982).

## II. FISIOLÓGIA DEL CORAZÓN

### 2.2.- Sistema cardiovascular

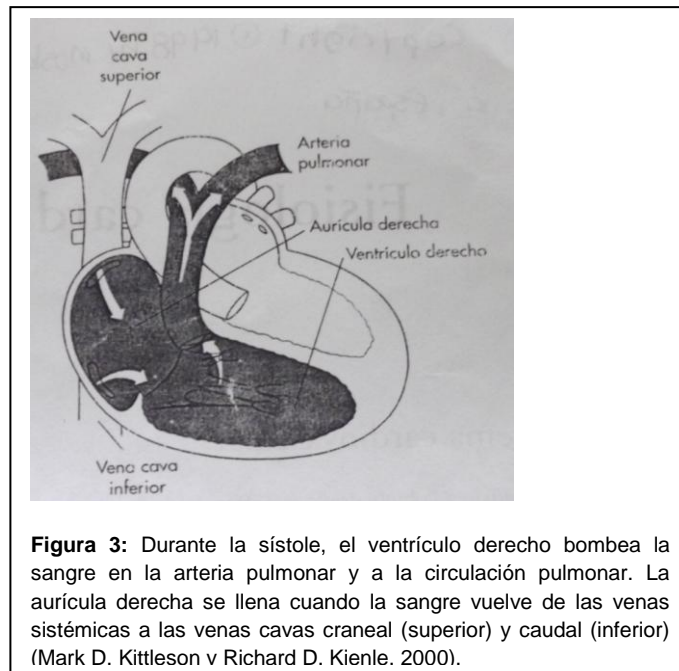
El sistema cardiovascular está formado de: 1) Corazón, 2) Arterias (que conducen la sangre), 3) Capilares (tubos microscópicos de los tejidos que permiten el intercambio necesario entre la sangre y los tejidos, 4) Las venas (que conducen la sangre hacia el corazón) (Sisson y Grossman, 1982).

La existencia de válvulas en diferentes puntos de la circulación normal asegura que el flujo de la sangre se realiza en un único sentido. La sangre oxigenada fluye desde los capilares pulmonares hasta las venas pulmonares, que drenan en (aurícula izquierda y ventrículo izquierdo). Al relajarse (diástole) se llena de sangre oxigenada y cuando se contrae (sístole), bombea la sangre oxigenada a la circulación sistémica, Figura 2 (Kittleson y Kienle, 2000).



**Figura 2:** Durante la sístole, el ventrículo derecho se contrae y bombea la sangre a la aorta y a la circulación sistémica. la aurícula izquierda continúa llenándose durante la sístole ventricular (Kittleson y Kienle, 2000).

La circulación sistémica está formada por la aorta, las arterias sistémicas, las arteriolas sistémicas, los capilares sistémicos y las vénulas y las venas sistémicas. Cuando el corazón se relaja (diástole), el resorte elástico de las grandes arterias sigue empujando la sangre hacia adelante aumentando, por tanto la eficacia de la circulación. La sangre desoxigenada pasa por las vénulas sistémicas, posteriormente a las venas sistémicas y finalmente, a las venas cavas. Las venas cavas drenan en el corazón derecho (aurícula derecha y ventrículo derecho). El ventrículo derecho llena y bombea la sangre a la arteria pulmonar y la circulación pulmonar Figura 3 (Kittleson y Kienle, 2000).



La circulación sistémica contiene aproximadamente el 80% del volumen de sangre total; la circulación pulmonar, el 15%; y el corazón, el 5%, aproximadamente. La aorta, las arterias sistémicas y las arteriolas sistémicas contienen aproximadamente el 10% del volumen de sangre total y los capilares sistémicos, el 5%. La mayor parte del volumen sanguíneo se encuentra en las venas sistémicas (65%). Por tanto, los mecanismos de vasoconstricción y vasodilatación son capaces de introducir o de retirar grandes cantidades de sangre de otros puntos de la circulación. El sistema cardiovascular de los mamíferos desempeñan tres funciones básicas pero fundamentales: (1) Mantener la presión hidrostática normal en las arterias; (2) Mantener el aporte sanguíneo normal a los tejidos; y, (3) mantener la presión

hidrostática normal en los capilares y las venas. Es necesario que el flujo sanguíneo sea normal para: (A) aportar oxígeno y otros nutrientes a los tejidos, (B) eliminar los productos de desecho metabólicos (por ejem., dióxido de carbono) de los tejidos y (C) transportar mensajes (hormonales) de un región a otra del organismo. La presión de los capilares y las venas debe ser normal para evitar la formación de edema (Kittleson y Kienle, 2000).

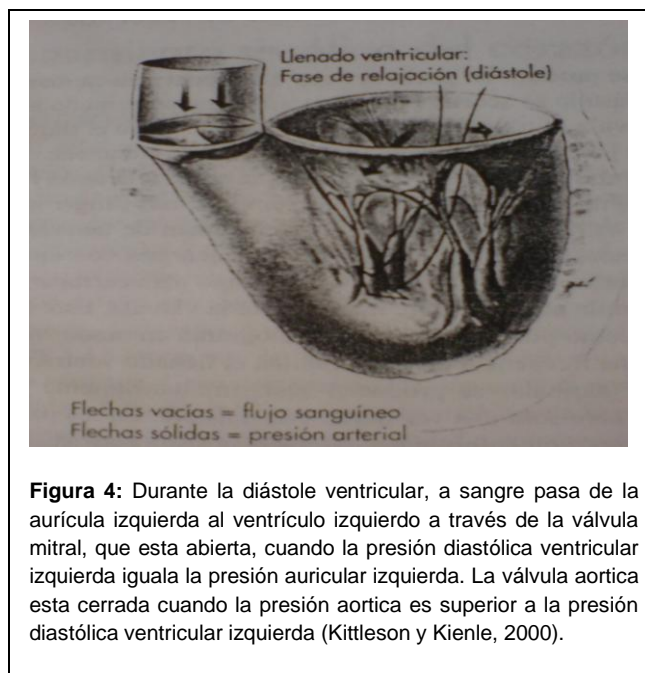
### 2.2.1.- Ciclos cardíacos (Sístole y Diástole)

Se define como la sucesión de eventos producidos en el curso de un latido cardíaco, que se producen de forma ordenada ( Urroz, 2007).

El periodo de contracción ventricular se denomina sístole y el periodo de relajación, diástole. La sístole y la diástole se dividen en diferentes fases de actividad cardíaca. Las aurículas también presentan periodos de sístole y de diástole (Kittleson y Kienle, 2000).

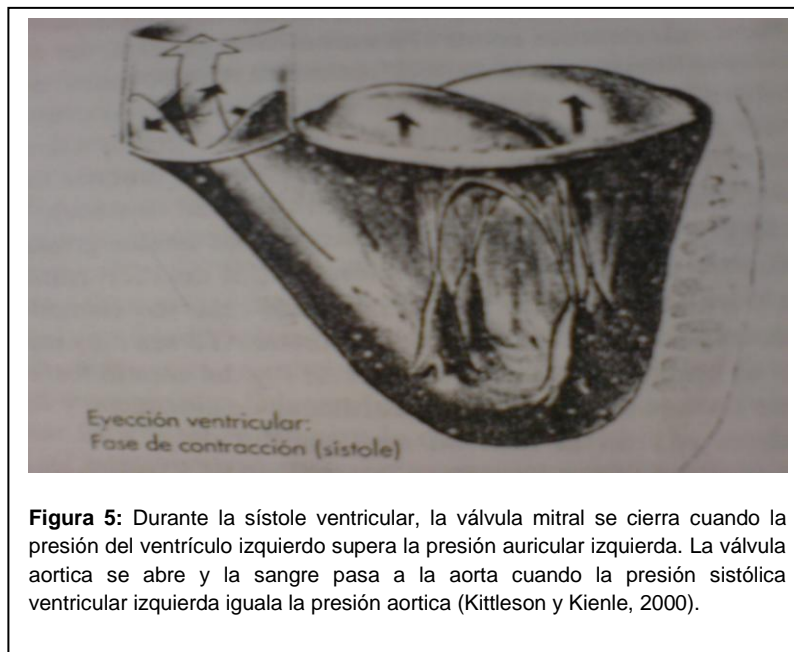
### 2.2.2.- Sístole

Durante la diástole, el ventrículo izquierdo se llena al máximo, (Figura 4).



El volumen del interior del ventrículo izquierdo se denomina, el volumen final de la diástole. La sístole eléctrica precede a la sístole mecánica, y en el registro electrocardiográfico es representado por el principio por el complejo QRS. Al principio de la sístole mecánica ventricular, el miocardio se tensa y la presión empieza a aumentar en el interior del compartimento ventricular. Cuando el ventrículo se tensa, la sangre se desplaza hacia el punto de menor resistencia, que es el orificio de la válvula mitral.

El desplazamiento de la sangre empuja hacia arriba las hojas de la válvula y obliga a la válvula mitral a cerrarse cuando la presión ventricular izquierda sobrepasa la presión auricular izquierda, Figura 5, entonces se produce el primer sonido cardiaco, durante un intervalo corto de tiempo de 30 a 50mseg. Generalmente se considera que el cierre de la válvula aortica marca el final de la sístole y el inicio de la diástole (Kittleson y Kienle, 2000).



**Figura 5:** Durante la sístole ventricular, la válvula mitral se cierra cuando la presión del ventrículo izquierdo supera la presión auricular izquierda. La válvula aortica se abre y la sangre pasa a la aorta cuando la presión sistólica ventricular izquierda iguala la presión aortica (Kittleson y Kienle, 2000).

### 2.2.3.- Diástole

Después del cierre de la válvula aortica, ambas válvulas se vuelven a cerrar durante un corto intervalo de tiempo. Así esta fase de relajación diastólica temprana se denomina relajación isovolumica o isovolumetrica. Esta caracterizada por una disminución rápida de la presión intraventricular. La velocidad de esta disminución depende, principalmente, de la rapidez de

la salida del calcio de las proteínas contráctiles. Cuando la fuerza ventricular disminuye hasta el punto en que la sangre deja de ser empujada contra las hojas de la válvula mitral, las hojas se abren. Su abertura permite que la sangre pasa de la aurícula al ventrículo cuando se igualan las presiones del ventrículo izquierdo y la aurícula izquierda. Empieza, entonces, la fase de llenado ventricular rápido de la diástole. El ventrículo se llena rápidamente durante la diástole temprana, cuando la sangre auricular “se vierte” en el ventrículo. En perros y gatos con una frecuencia cardíaca baja. El llenado ventricular rápido se produce durante la abertura de la válvula mitral en la diástole temprana, en pacientes con enfermedad cardíaca, se produce un tercer sonido cardíaco (sonido de galope) durante el llenado ventricular rápido máximo o cerca de él. En los pacientes con una frecuencia cardíaca baja, la válvula mitral tiene tiempo para cerrarse parcialmente y la sístole auricular abre nuevamente la válvula. En los pacientes felinos y caninos con enfermedad cardíaca, la sístole auricular puede producir un sonido de baja frecuencia, el cuarto sonido cardíaco “sonido de galope” (Kittleson y Kienle, 2000).

### **III.- CLASIFICACION DE LAS ENFERMEDADES CARDIACAS**

#### **3.1.-Insuficiencia cardiaca**

Es un síndrome clínico que se caracteriza por una lesión cardíaca que reduce el gasto cardíaco, causando un llenado arterial inferior al normal y desencadenando compensaciones inadaptadas para restaurar la presión arterial ( Bonagura, 2011)

Puede manifestarse en un paciente por diversas causas, las mas obvias la presencia de una malformación congénita en el corazón, o el desarrollo de una enfermedad cardíaca adquirida, puede desarrollarse la insuficiencia cardíaca por: la disminución de la contractibilidad del musculo cardíaco, sobre cargas hemodinámicas, enfermedades restrictivas del flujo (diastólicas). La insuficiencia cardíaca produce signos de congestión/ edema (Tachika y Calzada, 2009).



El tratamiento preventivo, tenemos que evitar la descompensación, procurando que el paciente mantenga un equilibrio de la funcionalidad cardiovascular que sea compatible con su vida, eso se logra evitando las infecciones fundamentalmente las pulmonares, las hemorragias, las anemias, las insuficiencias hepáticas y renales los estados de gestación o lactación la obesidad, los cambios bruscos de temperatura y humedad.

Tratamiento medicamentoso (Intropos-Cardiotonicos: Simpaticomiméticos, digitalicos, inhibidores de la fosfodiesterasa, inodilatadores), diuréticos, venodilatadores, hipotensores, antiarritmicos (Belerenian et al, 2007).

Al existir una insuficiencia cardiaca, sin importar cual sea la causa, se produce una disminución del gasto cardiaco, los estados hipertensivos son un hallazgo clínico común en pacientes con insuficiencia cardiaca (Tachika y Calzada, 2009).

### **3.2.- Enfermedades cardiacas congénitas.**

Las enfermedades cardiacas congénitas se definen como defectos morfológicos del corazón o asociados a los grandes vasos presentes en el nacimiento, el termino congénito no implica que el defecto sea hereditario, y el defecto puede haber ocurrido espontáneamente o de manera secundaria a fármacos o toxinas (Davison et al, 2006).

Las patologías cardíacas congénitas ocurren en una frecuencia del 10% de las patologías cardíacas en general, y aunque no existen estadísticas confiables en México, las principales anomalías cardiovasculares que se presentan al nacimiento en perros son, en orden de frecuencia, (Figura 6) (Tachika y Calzada, 2009).

Anormalidad congénita	Predisposición racial
Persistencia del conducto arterioso (PCA)	Caniche, Pastor Alemán, Pomerania, Bobtail, Collie, Maltés, Yorkshire Terrier, Chihuahua, Bichon Friese, Keeshond, American Cocker Spaniel, Rottweiler, English Springer Spaniel
Estenosis subaórtica (ESA)	Terranova, Rottweiler, Golden Retriever, Boxer, Gran Danés, Pointer Alemán de pelo corto, Pastor Alemán
Estenosis de la válvula aórtica (EVA)	Bull Terrier
Estenosis pulmonar (EP)	Bulldog Inglés, West Highland White Terrier, Beagle, Mastiff, Samoyedo, Schnauzer enano, American Cocker Spaniel, Keeshond, Boxer
Displasia de válvula tricúspide (DVT)	Labrador Retriever, Golden Retriever, Terranova, Mastiff, Pastor Alemán
Displasia de válvula mitral (DVM)	Bull Terrier, Rottweiler, Golden Retriever, Terranova, Mastiff, Pastor Alemán
Tetralogía de Fallot (TF)	Keeshond, Bulldog Inglés, Fox Terrier de pelo duro
Persistencia del arco aórtico derecho (PAAD)	Pastor Alemán, Setter Irlandés

**Figura 6:** Predisposición racial de las enfermedades cardíacas congénitas (Davison *et al*, 2006).

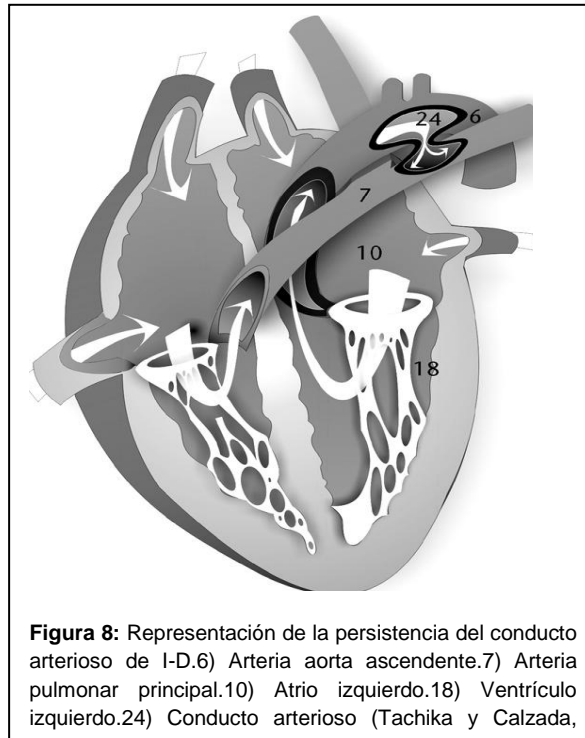
El primer paso para identificar a un cachorro con enfermedad cardíaca congénita es la detección, localización y caracterización de murmullo, (Figura 7) (Davison *et al*, 2006).

Localización del murmullo	Momento	Otras anomalías	Defecto cardíaco congénito
Basal izquierdo	Sistólico	Murmulo radial Pulso arterial apagado ± arritmia ventricular Cianosis generalizada	Estenosis pulmonar
Basal izquierdo	Sistólico		Estenosis subaórtica
Basal izquierdo	Sistólico	Pulso hipercinético	Tetralogía de Fallot
Basal izquierdo (débil)	Sistólico		Defecto de septo atrial
Basal izquierdo	Continuo		Persistencia de conducto arterioso
Apical izquierdo	Sistólico	Pulso normal	Displasia de válvula mitral
		Pulso hipercinético	Regurgitación mitral funcional secundaria a persistencia de conducto arterioso
Apical izquierdo	Diastólico	Distensión/pulso yugular Hepatomegalia, ascitis	Estenosis mitral
Basal derecho	Sistólico		Defecto de septo ventricular
Apical derecho	Sistólico		Displasia de válvula tricúspide
Apical derecho	Diastólico	Distensión/pulso yugular Hepatomegalia, ascitis	Estenosis tricúspidea
Sin murmullo		Cianosis caudal	Persistencia de conducto arterioso de derecha a izquierda
Sin murmullo		Cianosis generalizada	Defecto amplio de septo ventricular más hipertensión pulmonar
Sin murmullo		Hepatomegalia, ascitis Venas yugulares normales	Cor triatriatum derecho

**Figura 7:** Anormalidades del examen físico asociadas a enfermedad congénita cardíaca (Davison *et al*, 2006).

### 3.2.1.- Persistencia del conducto arterioso (PCA)

Es la cardiopatía congénita más frecuente en perros y causa problemas cuando el conducto arterioso, que en vida fetal comunica la arteria aorta con la arteria pulmonar, no se cierra al momento del nacimiento. Este cierre puede suceder de manera normal hasta 15 días después del nacimiento 7, (Figura 8) (Tachika y Calzada, 2009).



Existen dos formas de presentarse esta patología:

PCA con flujo de izquierda a derecha.

PCA con flujo reverso ( de derecha a izquierda) (Tachika y Calzada, 2009).

El conducto arterioso se cierra en los dos primeros días de vida y esta cerrado con seguridad, después de los 7 a 10 días de vida, la cantidad de sangre traspasada a través de la PCA depende del tamaño de la abertura ductal y la resistencia de los lechos arteriales pulmonar y sistémico. La auscultación de la PCA revela el murmullo continuo patognomónico localizado en la región axilar izquierda. Si la auscultación se realiza demasiado caudal al ápice, el murmullo continuo puede perderse y se puede clasificar incorrectamente como un

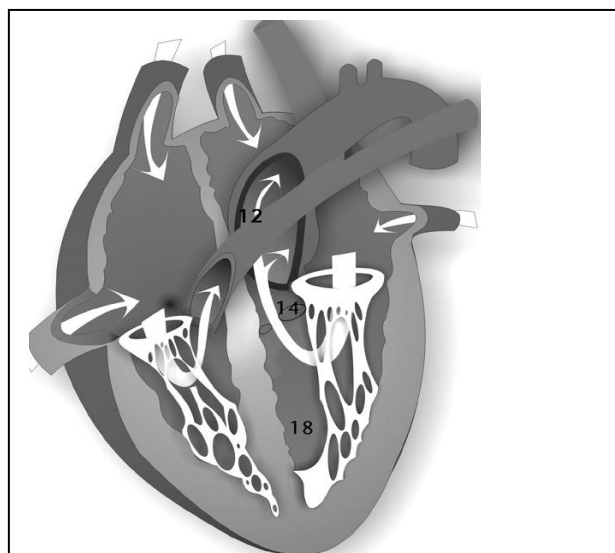
murmullo sistólico. Si hay una comunicación de izquierda a derecha significativa, el animal puede estar disneico y puede haber sonidos pulmonares adventicios en la auscultación (Davison et al, 2006).

El diagnóstico de la PCA se basa en la reseña, anamnesis y pruebas de laboratorio y gabinete, como: radiografía, ecocardiografía y electrocardiografía, y el tratamiento médico de la PCA consiste en el uso de los fármacos que se usan en cualquier insuficiencia cardíaca, como: diuréticos, vasodilatadores mixtos y, a veces, glucósidos digitálicos. (Tachika y Calzada, 2009).

### 3.2.2.- Estenosis aortica (EA)

.La estenosis aortica es una obstrucción del flujo de salida del ventrículo izquierdo. La obstrucción del flujo de salida ventricular izquierdo es frecuentemente en el perro, pero no en el gato. Descrita en general en perros de razas grandes (Terranova, Golden retriever, Rottweiler, Bóxer y Pastor Alemán) (Morgan et al, 2004).

La forma más común de esta patología es la estenosis subvalvular; aunque puede presentarse de manera menos común la estenosis valvular y la estenosis supravalvular, (Figura 9) (Tachika y Calzada, 2009).



**Figura 9:** Representación de un corazón con estenosis aortica. 12) Arteria aorta, 14) Válvula aortica, 18) Ventrículo izquierdo (Tachika y Calzada, 2009).

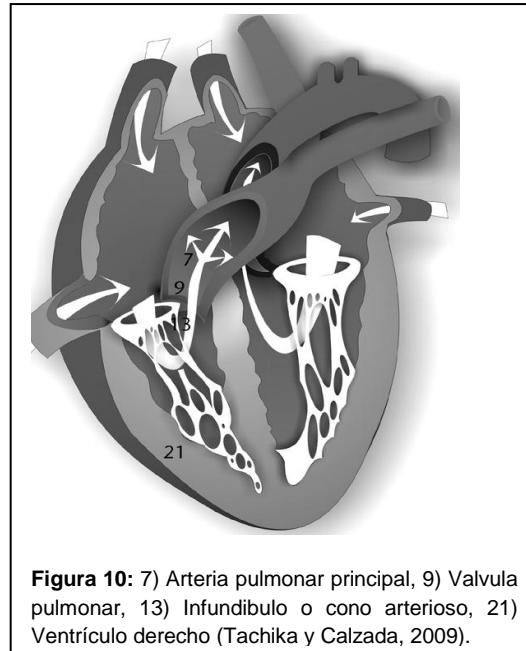
La estenosis aortica es un estrechamiento y/o una obstrucción al flujo en el tracto de salida del ventrículo izquierdo. Puede presentarse en el nacimiento o evolucionar durante el periodo posnatal temprano, el sitio de la obstrucción puede ser subvalvular,

valvular o supravalvular. El incremento de la resistencia en el tracto de salida del ventrículo izquierdo, durante las sístole, produce como respuesta un aun aumento del gradiente de presión que a su vez eleva la presión sistólica del ventrículo izquierdo (Belerenian et al, 2007).

Esto origina el desarrollo de hipertrofia concéntrica del ventrículo izquierdo. Lo que conduce a procesos congestivos hacia el atrio izquierdo y la vasculatura pulmonar, presentándose así signología clínica de insuficiencia cardiaca congestiva izquierda, que puede ir desde a presencia de tos, intolerancia al ejercicio, hasta sincope. El diagnostico se lleva acabo mediante la valoración de la información obtenida en la reseña, la anamnesis y el examen físico, donde aparte de la presencia del pulso femoral débil y vacío, también puede auscultarse un soplo cardiaco sistólico temprano, de eyección de intensidad variable, cuyo punto de mayor intensidad se encuentra en el área de auscultación de la válvula aortica. El tratamiento medico a base de beta bloqueadores ( que disminuyen la demanda de oxigeno del miocardio) y enalapril. Queda totalmente contraindicado el uso de glucósidos digitálicos (Tachika y Calzada, 2009).

### 3.2.3.- Estenosis pulmonar (EP)

Representación de un corazón con estenosis pulmonar, (Figura 10) (Tachika y Calzada, 2009). Es la segunda cardiopatía congénita más común reportada en los perros, y se caracteriza por obstrucción o estrechamiento en algún punto desde el tracto de salida del ventrículo derecho hasta la arteria pulmonar, la estenosis pulmonar forma parte del complejo de la tetralogía de fallot (Belerenian et al, 2007).



Las lesiones asociadas de circulación coronaria anormal se encontraron en el caniche toy y el bóxer. El ventrículo derecho de doble cámara fue hallado en el Bulldog. En hasta un 80% de los casos de estenosis pulmonar se detectó displacia tricúspidea asociada. Hasta el 50% de los casos presentaron una gran hipertrofia infundibular del tracto de salida del ventrículo derecho (Belerenian et al, 2007).

El diagnóstico se realiza integrando la información recabada en la reseña la anamnesis y el examen físico, en el cual destaca la presencia de un soplo sistólico “ de eyección” en la zona de auscultación de la válvula pulmonar, pruebas que nos ayudan para un buen diagnóstico son Rayos x, Ecocardiografía, Electrocardiograma.

El tratamiento médico consiste en la administración de diuréticos para solucionar los signos congestivos que se legaran a presentar, vasodilatadores mixtos y beta- bloqueadores o bloqueadores de los canales de calcio para reducir la “rigidez” del músculo cardíaco por la hipertrofia concéntrica

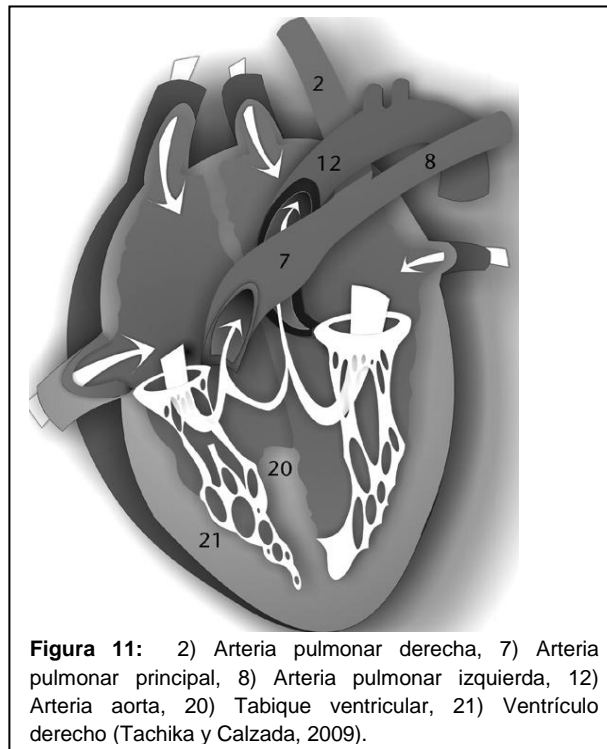
#### 3.2.4.- Defectos del septo ventricular (DSV)

Los defectos del septo ventricular pueden encontrarse como patologías únicas y simples, hasta patologías combinadas con otros defectos, como por ejemplo el complejo de Eisenmenger que, además de presentar comunicación entre los grandes vasos sanguíneos, se caracteriza por una comunicación interventricular. Los defectos del septo ventricular con flujo de izquierda a derecha por lo regular tienen una alta incidencia, lo cual significa que se encuentra muy cercano a la implantación de las válvulas atrioventriculares. Si se trata de defectos ventriculares pequeños, es difícil que cause alteraciones hemodinámicas. Si el defecto es más grande, y cursa con flujo de izquierda a derecha, se provoca una sobrecarga hemodinámica de volumen hacia el ventrículo derecho; por consiguiente, también existe una sobrecarga de volumen hacia la vasculatura pulmonar, y de regreso a las cámaras cardíacas del lado izquierdo (Tachika y Calzada, 2009).

Los signos clínicos que pueden encontrarse son variados. A veces sólo se ausculta un soplo cardíaco leve sin mayor signología clínica, pero a veces, se aprecian signos clínicos francos de insuficiencia cardíaca izquierda, el diagnóstico se basa en juntar los hallazgos obtenidos en la anamnesis, el examen físico y las técnicas diagnósticas (Tachika y Calzada, 2009).

### 3.2.5.- Tétrada de Fallot (TF)

En la tetralogía de Fallot (TF) no hay resistencia al flujo entre los dos ventrículos (ya que el defecto septal es grande); en consecuencia el flujo que alcanza la circulación derecha o izquierda depende de la resistencia pulmonar o sistémica respectivamente. Como la sangre se deriva fuera de la circulación pulmonar, el retorno al ventrículo izquierdo es menor y eso disminuye su tamaño y volumen sistólico: esto a su vez reduce la cantidad de sangre oxigenada que llega a la circulación, (Figura 11) con tetralogía de Fallot (Belerenian et al, 2007).



La principal característica clínica a los pacientes con téttrada de Fallot: la cianosis severa, tanto de membranas mucosas craneales, como de mucosas caudales. De hecho, se menciona que la patología congénita más “cianosante” de todas es precisamente la téttrada de Fallot. Esta cianosis puede presentarse incluso cuando el paciente se encuentra en reposo absoluto. Es difícil que los cachorros afectados sobrevivan por mucho tiempo, por ello la edad en la que se manifiesta siempre es temprana (Tachika y Calzada, 2009).



Diagnostico diferencia: Estenosis pulmonar aislada, Defecto del tabique auricular, Defecto del tabique ventricular, o conducto arterioso persistente con hipertencion pulmonar, Defecto del tabique auricular-Defecto del tabique ventricular con estenosis pulmonar, Defecto del tabique auricular- con estenosis tricúspide (Rhea V. Morgan *et al*, 2004)

El diagnóstico se lleva a cabo a partir de los hallazgos mediante las diferentes técnicas diagnósticas como son Rayo x, Ecocardiografía

Electrocardiograma, Hemograma. El tratamiento médico consta de realizar flebotomías con reemplazo de la sangre extraída con solución salina, con el fin de mantener el hematocrito en un rango entre 60 y 65%. También pueden utilizarse beta bloqueadores como propranolol y atenolol (Tachika y Calzada, 2009).

Los signos ecocardiograficos mas evidentes de esta anomalía son: Crecimiento del ventrículo derecho, cabalgamiento aórtico, dificultad de identificación de la válvula pulmonar con estrechamiento del tracto de salida del ventrículo derecho (Cardiel et al, 1988)

### **3.3.- Enfermedad valvular degenerativa**

La función principal de las válvulas atrioventriculares es evitar que la sangre regrese a los atrios durante la sístole. Cada válvula se compone de varios elementos, como son: las valvas, su anillo, cuerdas tendinosas y músculos papilares. Cuando estos componentes experimentan cambios degenerativos, pierden la capacidad de evitar el reflujo de sangre a su respectivo atrio, y es precisamente esto a lo que se ha llamado regurgitación o insuficiencia valvular atrio-ventricular. (Tachika y Calzada, 2009).

Cambios degenerativos en el aparato valvular: La degeneración mixomatosa de las válvulas atrio-ventriculares es también conocida como: endocardiosis, enfermedad valvular degenerativa crónica, fibrosis valvular crónica e insuficiencia valvular atrio-ventricular; afecta principalmente a las valvas y cuerdas tendinosas del aparato valvular. En menor grado, también pueden afectarse los músculos papilares y el endocardio (Tachika y Calzada, 2009).

Se le denomina mixomatosa porque, al engrosarse el tejido valvular, toma la apariencia de tejido mesenquimatoso embrionario. En 60% de los casos, se encuentra afectada únicamente la válvula mitral, mientras que sólo en 10% de los casos existe afección única de la válvula tricúspide. En 30% de los casos restantes, las válvulas afectadas son ambas. En perros y gatos, es muy raro que este tipo de proceso degenerativo afecte las válvulas aórtica y pulmonar (Tachika y Calzada, 2009).

El Dr. Whitney clasificó en 1967 las lesiones en el aparato valvular en cuatro categorías, mismas que fueron modificadas en 1980 por el Dr. Kogure, y quedaron de la siguiente manera. (Figura 12).

CATEGORÍA	CARACTERÍSTICAS MORFOLÓGICAS
I	Las lesiones comienzan como nódulos pequeños y discretos a lo largo del borde de las valvas.
II	Los bordes de las valvas se encuentran engrosados e irregulares. Esto va haciéndose más prominente conforme va avanzando la severidad de las lesiones. Las cuerdas tendinosas se hacen más gruesas.
III	Los bordes de las valvas se encuentran totalmente engrosados y francamente nodulares. Algunas veces, este tejido nodular puede prolapsarse hacia los atrios. Las cuerdas tendinosas se encuentran sumamente engrosadas y es frecuente que se rompan. Otro hallazgo que se puede encontrar es que la valva septal suele elongarse.

**Figura 12:** Clasificación de las lesiones en el aparato valvular modificadas por el (Kogure, 1980)

### 3.1.- Epidemiología

La enfermedad degenerativa valvular es la patología cardiovascular más frecuente en los perros. Se ha calculado que 75% de los perros que son llevados a consulta por un problema cardiovascular tienen esta patología como la causa del mismo. Su presentación se ha relacionado principalmente con perros viejos de raza pequeña, aunque puede aparecer en cualquier raza de perros, se ha encontrado con mayor frecuencia en machos que en hembras. Entre las razas mencionadas como de mayor prevalencia se encuentran: el poodle (miniatura y toy), el schnauzer miniatura, el cocker spaniel, el chihuahueño, el fox terrier, dachshund, el shih-tzu y el boston terrier, así como los perros mestizos de raza indefinida de talla pequeña. La edad en la que se manifiesta rara vez es menor a los 5 años, con un promedio de presentación entre los 9 y 12 años (Tachika y Calzada, 2009).

#### 3.1.2.- Etiología

Desconocida. Con frecuencia se confunde la degeneración mixomatosa con la endocarditis. La endocarditis se refiere a un proceso inflamatorio y posterior destrucción del tejido endocárdico, mientras que la endocardiosis o degeneración mixomatosa es un proceso degenerativo no asociado con inflamación, ni a un agente infeccioso (Tachika y Calzada, 2009).

#### 3.1.3.- Fisiopatología de la enfermedad degenerativa valvular

Los cambios en el aparato valvular se dan principalmente en las aletas mitrales (70%), tricuspideas (10%) o en ambas (20%). Macroscópicamente se aprecian cambios consistentes en engrosamiento del borde libre, habitualmente en forma de nódulos, opacidad de las valvas y ruptura de las cuerdas tendinosas (Gómez, 2011).

Existe una anomalía bioquímica en la composición del colágeno así como una posible discolagenosis es decir un desorden en la síntesis contenido u organización del colágeno podrían estar implicadas en la génesis de dicha condición (María Gómez, 2011)

La degeneración mixomatosa resulta en anomalías de las valvas o cúspides de las válvulas (atrio-ventriculares, principalmente) y de las cuerdas tendinosas, lo cual puede generar prolapsos valvulares.

Un prolapso valvular se refiere a cuando una porción del cuerpo de la válvula se protruye de manera anormal hacia el atrio durante la sístole. Esto provoca estados congestivos, y por tanto, insuficiencia cardíaca. Como un intento por mantener al organismo en un estado funcional, el miocardio incrementa su función contráctil, por lo que es de esperarse un acortamiento fraccional del ventrículo izquierdo aumentado (mayor de 37%). Si esto no sucede, significa que ya ni el miocardio ventricular es capaz de compensar el mal funcionamiento de las válvulas atrio-ventriculares.

Esto lleva al desarrollo de hipertrofia excéntrica, que se traduce finalmente en un agrandamiento de la cámara cardíaca y dilatación. La regurgitación atrioventricular severa lleva a agrandamiento de los atrios (por el estado congestivo), por lo que pueden desarrollarse arritmias como la fibrilación atrial, que empeora la hemodinamia y predispone aún más a la presentación de hipertensión pulmonar y a los signos clínicos de insuficiencia cardíaca del lado izquierdo. Si esto sucede en la válvula tricúspide, se presentan los signos clínicos característicos de una insuficiencia cardíaca congestiva derecha.

A veces, los procesos degenerativos en las válvulas del corazón causan el reemplazo de tejido endocárdico normal por un tejido fibroso poco elástico, lo que puede favorecer la ruptura de cuerdas tendinosas y la aparición de signos agudos de insuficiencia cardíaca en un paciente “estable” con el tratamiento administrado.

degeneración mixomatosa de la válvula mitral progresa con el tiempo y, una vez que el paciente se encuentra con insuficiencia cardíaca el tiempo de supervivencia es muy variable, aunque el pronóstico es siempre reservado (Tachika y Calzada, 2009).

Existen condiciones patológicas que pueden “agudizar” la presentación clínica de una insuficiencia cardiaca aparentemente “compensada”, como por ejemplo:

- Insuficiencia miocárdica secundaria.
- Ruptura de cuerdas tendinosas.
- Desarrollo de arritmias cardiacas
- Desarrollo de hipertensión pulmonar.
- Presencia de alteraciones sistémicas:
  - Insuficiencia renal o hepática.
  - Tirotoxicosis.
  - Presencia de alteraciones pulmonares varias.
  - Hiperadrenocorticismos.
  - Hipotiroidismo.
- Otras

(Tachika y Calzada, 2009).

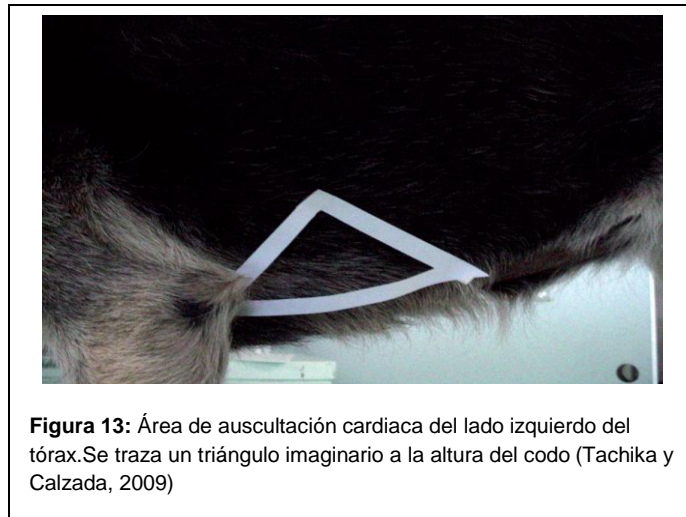## **V.-DIAGNOSTICO**

### **5.1.-Signos clínicos**

Un perro viejo de raza pequeña, puede haber intolerancia al ejercicio, presencia de tos, síncope, cianosis, disnea y patrón respiratorio restrictivo (por edema pulmonar de origen cardiogénico), con taquipnea si se trata de la válvula mitral. Mientras que si se trata de la válvula tricúspide, se encontrará ascitis principalmente, aunque también puede haber derrame pleural o pericárdico, que se detecta clínicamente por disminución de los sonidos cardiacos y respiratorios a la auscultación. (Tachika y Calzada, 2009)

### 5.1.2.-Examen físico

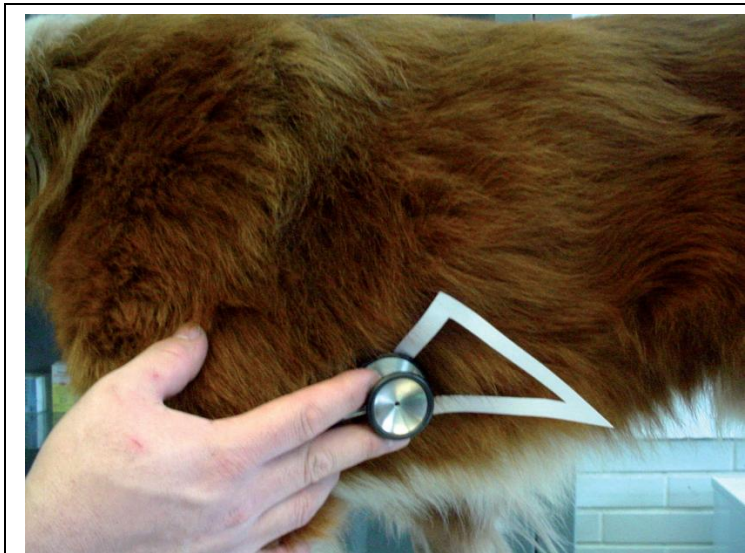Para poder realizar adecuadamente la auscultación del corazón de nuestro paciente es necesario trazar un triángulo imaginario a la altura del codo del lado izquierdo ya que es donde encontraremos al corazón Figura 13 (Tachika y Calzada, 2009).



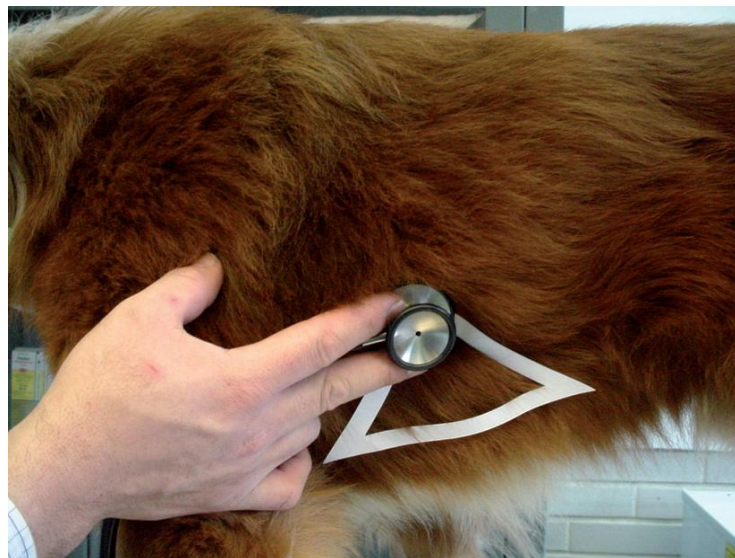Se apreciaría cianosis de las mucosas, taquicardia, taquipnea, presencia de crepitaciones en ambos hemitórax, presencia de pulso débil en caso de estar afectada la válvula mitral y ascitis, disminución de los sonidos respiratorios (en caso de probable derrame pleural), o disminución de los sonidos cardiacos, en caso de sospechar de derrame pericárdico por una insuficiencia de la válvula tricúspide. En ambos casos, es importante mencionar que al tratarse de una insuficiencia valvular, siempre vamos a encontrar un soplo cardiaco de intensidad variable, en la Figura 14 se muestra la forma correcta de cómo auscultar a un paciente grande (Tachika y Calzada, 2009)



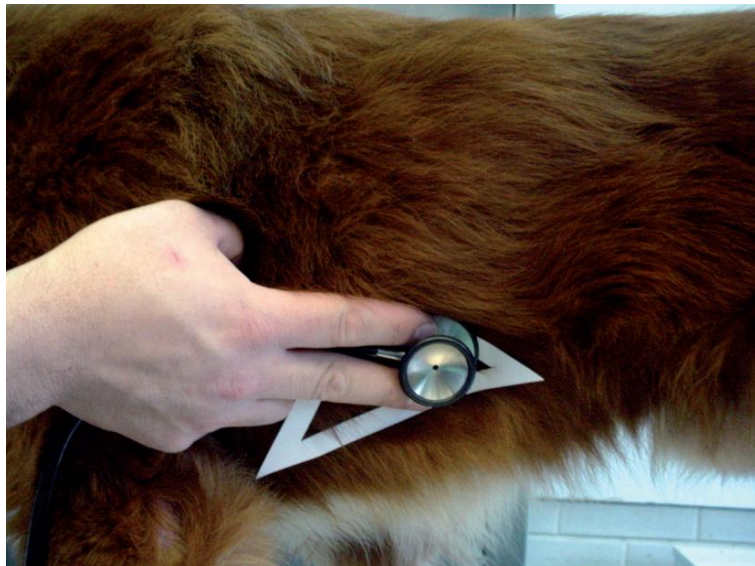Del lado izquierdo las válvulas que encontraremos son la Válvula pulmonar: 3-4 espacio intercostal a la altura de la unión costo-esternal Figura 15. Válvula aórtica: 4-5 espacio intercostal, ligeramente dorsal a la unión costo-esternal Figura 16. La válvula mitral: 5-6 espacio intercostal, a la altura de la unión costo-esternal Figura 17. Del lado derecho la única válvula que encontraremos será la válvula tricúspide: 4-5 espacio intercostal a la altura de la unión costo-esternal Figura 18 (Tachika y Calzada, 2009).



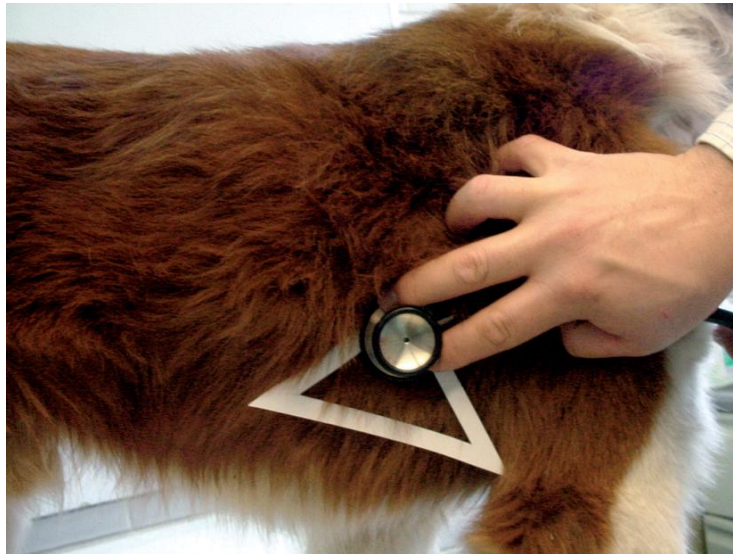**Figura 15:** Área de auscultación de la válvula pulmonar (Tachika y Calzada, 2009).



**Figura 16:** Área de auscultación de la válvula aórtica (Tachika y Calzada, 2009).



**Figura 17:** Área de auscultación de la válvula mitral (Tachika y Calzada, 2009)



**Figura 18:** Área de auscultación de la válvula tricúspide.Lado derecho del tórax



## VI.- IMAGENOLOGIA

### 6.1.-Radiología.

Los hallazgos radiológicos dependen claramente del estadio de la afección, esta técnica es muy sensible para detectar el agrandamiento progresivo de las cavidades izquierdas tanto en vistas laterales como dorsoventrales (Fernández, 2012).

Evaluación de la silueta cardiaca del corazón se realiza de la siguiente manera Figura 19.

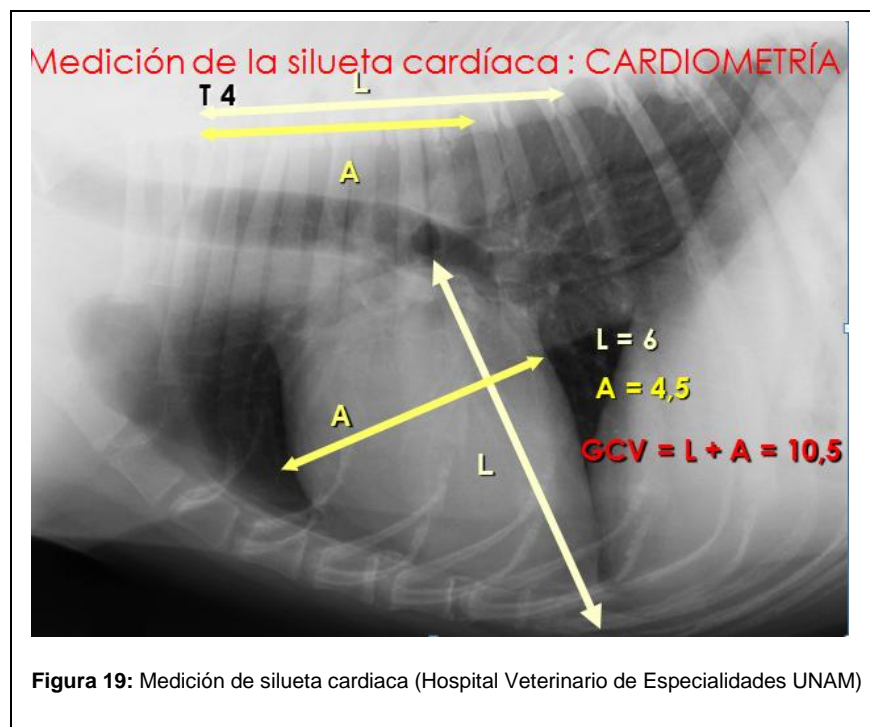
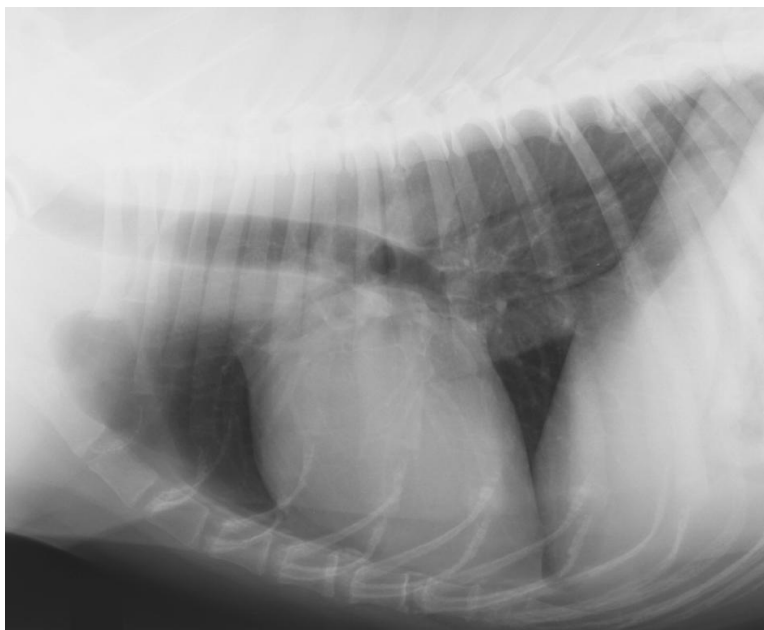
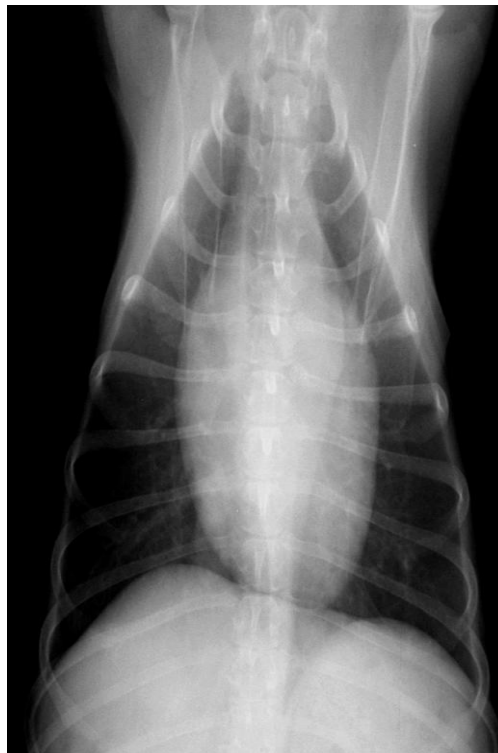

Figura 19: Medición de silueta cardiaca (Hospital Veterinario de Especialidades UNAM)

Radiografías Li-Ld y Dv de corazones normales Figura 20, Figura 21.

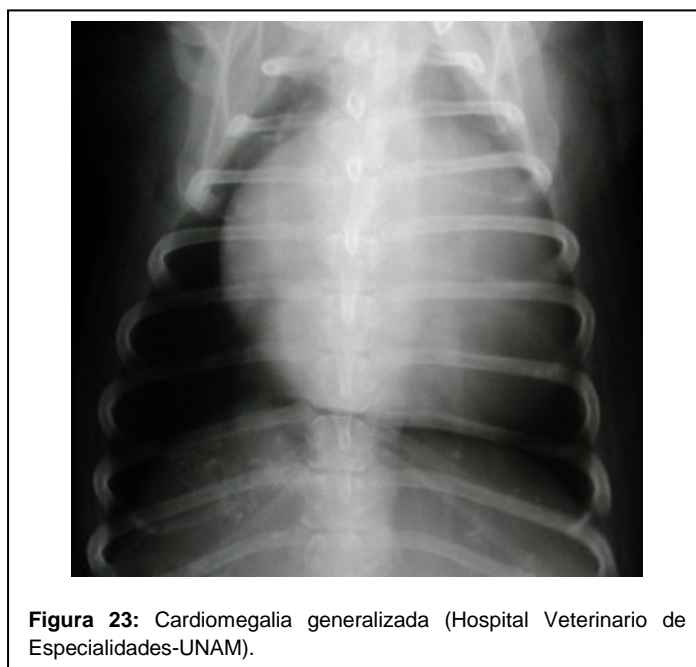
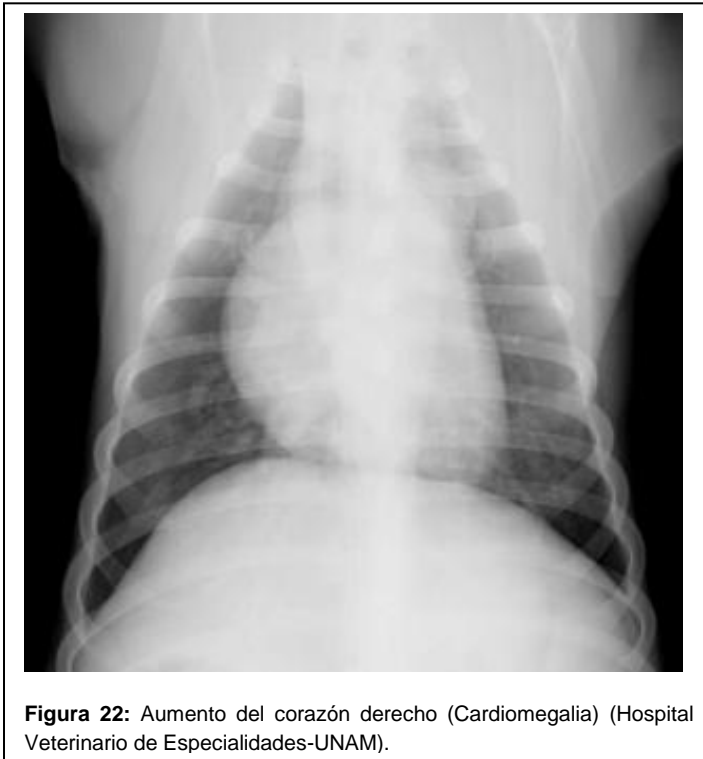

**Figura 20:** Li-Ld Corazón normal ( Hospital Veterinario de Especialidades UNAM)



**Figura 21:** D v de un corazón normal (Hospital Veterinario de Especialidades UNAM)

Sirve para corroborar la presencia de cardiomegalia izquierda o derecha (Figura 22), o cardiomegalia generalizada (Figura 23) así como la presencia de signos radiográficos que demuestren insuficiencia cardiaca congestiva (patrón alveolar por edema pulmonar cardiogénico para insuficiencia cardiaca izquierda, o bien, imagen compatible con derrame pericárdico o derrame pleural para insuficiencia cardiaca derecha) (Tachika y Calzada, 2009).

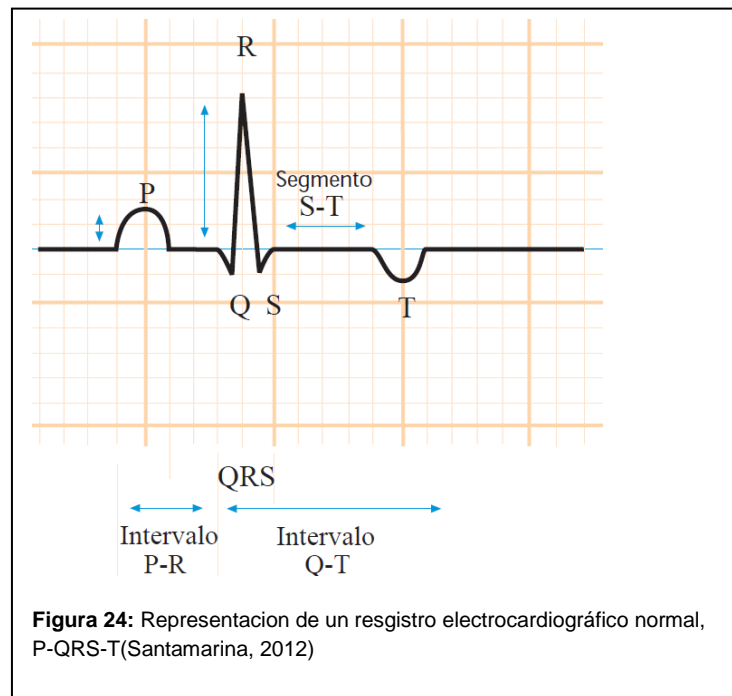


### 6.1.2.-Electrocardiografía.

El electrocardiograma registra los impulsos eléctricos que estimulan en corazón y producen su contracción (Dublin, 1976).

Se utiliza para la detección y clasificación de la arritmia con que está cursando el paciente. A veces, podemos encontrar alteraciones electrocardiográficas que señalan probables agrandamientos de las cámaras cardiacas (Tachika y Calzada, 2009)

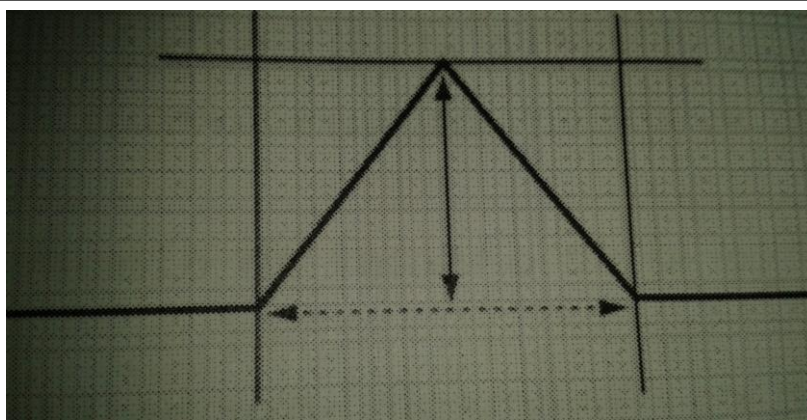
La onda P representa la despolarización de los atrios. El complejo QRS representa la despolarización de los ventrículos. La onda T representa la repolarización (Figura 24) (o relajación) ventricular (Santamarina, 2012)



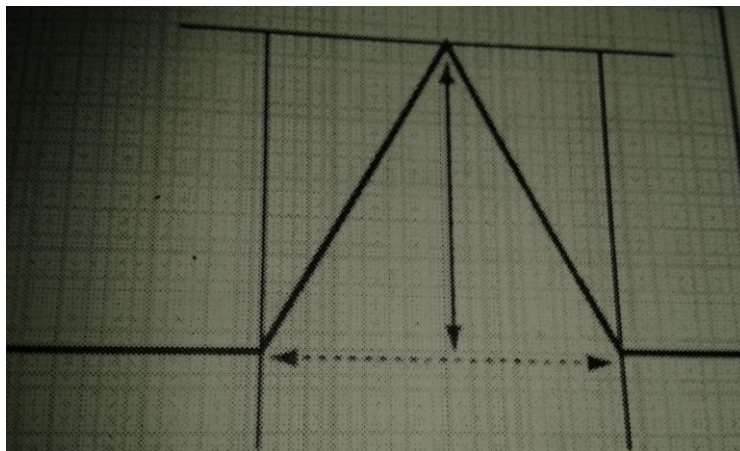
Los signos del Electrocardiograma pueden variar con la severidad del proceso, desde normal a grados variables de incremento del voltaje de la onda R, ugerente de agrandamiento del ventrículo izquierdo; en algunos casos puede aparecer onda P mitral ( $P > 0.04$  sg) indicativo de dilatación del atrio izquierdo (Fernández, 2012)

### 6.1.3.- La onda P

Es la representante grafica de la despolarización de ambas aurículas, puede medir un máximo de 0.4mV en perros sanos sin lesiones cardiacas de ningún tipo (Figura 25). Los cambios de la onda P sugieren agrandamientos de las aurículas, estos cambios de tamaño suelen corresponderse con procesos de dilatación auricular, se puede sospechar la existencia de un proceso de hipertrofia o dilatación de la AD por un incremento en el voltaje de la onda P (Figura 26) ( Montoya y Ynaranja , 2007)

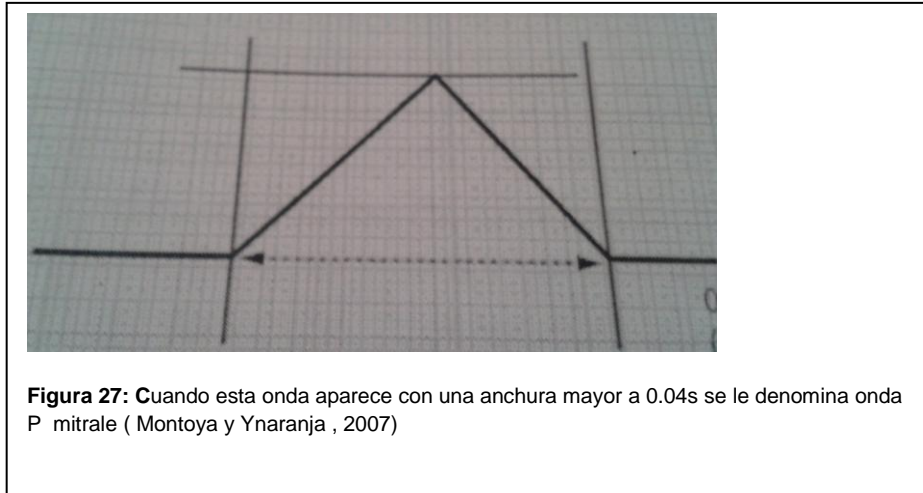


**Figura 25:** Onda P normal ( Montoya y Ynaranja , 2007)



**Figura 26:** Onda P pulmonale; altura (voltaje) superior al normal ( Montoya y Ynaranja , 2007)

Las modificaciones de la anchura de la onda P indican principalmente un aumento de tamaño en el atrio izquierdo, ya que esta cámara cardíaca es la que más contribuye a la duración de la onda P cuando esta onda aparece con una anchura superior de 0.04s en el perro se denomina P mitrale (Figura 27) ( Montoya y Ynaranja , 2007)



#### 6.1.4.-La onda Q

Un aumento de la onda Q suele relacionarse con un aumento (dilatación-hipertrofia) del ventrículo derecho. La presencia de ondas Q profundas ( mas de -0.5mV) debe considerarse patológico ( Montoya y Ynaranja , 2007)

### 6.1.5.-La onda R

El aumento de la amplitud de la onda R puede deberse a tres etiologías diferentes:

\*Cuadro de hipertrofia muscular miocárdica o de dilatación del ventrículo izquierdo.

\*Bloqueo de conducción intraventricular; en concreto cuando la rama izquierda del haz de His es la que está afectada.

\*Formación de complejos ventriculares prematuros (extrasístoles) o de complejos de escape ventriculares en el ventrículo derecho.

Cuando representa una disminución del voltaje de la onda R puede presentar:

Patologías extra cardíacas: Derrames pleurales o derrame pericárdico; edema pulmonar de cualquier origen y etiología; enfisema pulmonar o neumonía; neumotórax; neoplasias pulmonares; entre algunas otras.

Patologías cardíacas: Lesiones importantes en el miocardio (microisquemias difusas, fibrosis miocárdica, miocardiopatías neoplásicas infiltrativas).

( Montoya y Ynaranja , 2007)

### 6.1.6.- La onda S

El aumento de la onda S puede deberse a dos situaciones:

Complejos ventriculares prematuros o extrasístoles originados en el ventrículo izquierdo. En el bloqueo de la conducción intraventricular, en concreto cuando se ve afectada la rama derecha del haz de His, ya sea de forma aislada o en combinación con una afección del fascículo anterior de la rama izquierda ( Montoya y Ynaranja , 2007).

### 6.1.7.- La onda T

Representa el periodo de despolarización ventricular durante el cual se produce la relajación de las fibras musculares del miocardio de los ventrículos y se prepara el musculo cardiaco para la fase del llenado ventricular. ( Montoya y Ynaranja , 2007)

### 6.1.8.-Ecocardiografía

A veces, es posible apreciar que la válvula no cierra de manera adecuada, o que presenta alteraciones morfológicas, como engrosamientos o presencia de vegetaciones, que impiden el correcto cierre de esa estructura. También es posible diagnosticar ruptura de alguna cuerda tendinosa, cuando se observa que las valvas o cúspides valvulares se protruyen hacia los atrios en cada sístole. El ecocardiograma es el método de elección para el diagnóstico de derrame pericárdico (Tachika y Calzada, 2009).

## **VII.- PUEBAS DE LABORATORIO**

### **7.1.- Pruebas sanguíneas y urianálisis**

El hemograma es una ayuda indirecta para el diagnóstico de patologías como miocarditis, donde encontraríamos principalmente un leucograma inflamatorio. También es de gran ayuda diagnóstica cuando sospechamos de la existencia de patologías que llevan a una comunicación cardiaca con flujo de derecha a izquierda, como en el caso de PCA reverso o tétrada de Fallot, ya que en este tipo de cardiopatías, al encontrar flujo de sangre no oxigenada hacia la circulación sistémica, el organismo responde aumentando la actividad eritropoyética, lo que se traduce en una policitemia secundaria a hipoxia.El urianálisis y el examen bioquímico sérico sirven para determinar el estado fisiológico del hígado y el riñón,



ya que la mayoría de los medicamentos que se utilizan en terapia cardiovascular tienen metabolismo hepático y excreción renal (Tachika y Calzada, 2009).

## **VIII.-TRATAMIENTO**

Aunque existe un tratamiento quirúrgico, que consiste en el reemplazo de la válvula afectada por una prótesis, este tipo de tratamiento aún no se encuentra disponible en México para perros y gatos. La mayoría de los perros viejos con enfermedad degenerativa valvular presentan pérdida severa de masa corporal gatos (Tachika y Calzada, 2009).

El tratamiento es sintomático y está encaminado a corregir los signos clínicos derivados del fallo cardíaco congestivo. En cada paciente debe ajustarse la terapia de forma individual. En los estadios iniciales cuando los animales son asintomáticos no se recomienda administrar tratamiento ya que ningún fármaco ha demostrado retrasar la aparición de los signos clínicos.

Cuando los perros presentan algún grado de fallo cardiaco congestivo el tratamiento incluirá: IECA (benazepril, enalapril), furosemida, digoxina (si hay elevada frecuencia cardiaca o fibrilación atrial) y pimobendan; en humana la espironolactona ha demostrado alargar la supervivencia en pacientes con fallo cardiaco, aunque en veterinaria no se ha puesto de manifiesto. Si se necesitan diuréticos adicionales, las tiazidas pueden complementar las acciones de la furosemida (Figura 28) (Fernández, 2012)

Tabla 1. Nombres genéricos y dosis de los fármacos	
Nombre genérico	Dosis y frecuencia (estas dosis pueden diferir de las indicadas en la ficha técnica)
Enalapril	0,5 mg/kg una o dos veces al día
Benazepril	0,25-0,5 mg/kg una o dos veces al día
Pimobendan	0,2-0,6 mg/kg/día divididos en dos dosis
Furosemida	1-2 mg/kg dos veces al día inicialmente aumentando hasta un máximo de 4 mg/kg tres veces al día
Espironolactona	1-3 mg/kg dos veces al día
Digoxina	0,22 mg/m <sup>2</sup> dos veces al día, después de 5-7 días comprobar los niveles séricos de digoxina (ocho horas después de la pastilla) para asegurarse de que se alcanzan pero no se exceden las concentraciones terapéuticas
Amlodipino	0,05-0,1 mg/kg una o dos veces al día
Hidralazina	0,5-3,0 mg/kg dos o tres veces al día (empezar con una dosis baja y ajustar la dosis al efecto con control de la presión arterial)
Sildenafil	0,5-3,0 mg/kg una o dos veces al día
Teofilina	20 mg/kg una vez al día
Etamifilina	10-33 mg/kg tres veces al día (de acuerdo con la ficha técnica)
Terbutalina	1,25-5 mg/perro dos a tres veces al día
Butorfanol	0,5 mg/kg de dos a cuatro veces al día
Codeína	0,5-2 mg/kg dos veces al día

Figura 28: (Fernandez, 2012)

Furosemida: Derivada del ácido antranílico es un diurético, al administrar dosis muy elevadas por vía intravenosa en pacientes que sufren insuficiencia renal puede producir sordera de diferente intensidad por que puede dañar la porción acústica del nervio auditivo (Fuentes, 1988).

## IX.-PREVENCION

Otras medidas que deben considerarse son:

- Restricción del ejercicio.
- Dieta adecuada al estado de nutrición de cada paciente, restringiendo la ingesta de sodio, siempre que la dieta sea aceptada por el animal.
- Antitusígenos: fármacos tales como el dextrometorfano o butorfanol pueden ayudar a corregir la tos severa que presentan algunos perros. Los agonistas B-2 tales como la terbutalina deben utilizarse con precaución ya que pueden ocasionar elevación de la frecuencia cardiaca y la contractilidad.

(Fernandez, 2012)

## BIBLIOGRAFIA

Adrian Boswood, 2008, Las Valvulopatias en el Perro, Editorial Departamento de Ciencias Clínicas Veterinarias, Volumen 18 N° 3, Londres.

Autumn P. Davison, *et al*, 2006, Clínicas Veterinarias De Norteamérica, Medicina de pequeños animales, Volumen 36, Editorial ELSEVIER MASSON,

Carlos Urroz, 2007, Anatomía y Fisiología animal, Editorial EUNED, Fisiología Respiratoria Cardiaca, pág. 135, Costa Rica.

Dr. Dale Dublin, 1976, Electrocardiografía practica, lesión y trazado e interpretación, Editorial Interamericana, pág. 2,14. Mexico.

E. Asin Cardiel *et al*, 1988, Diagnostico en cardiología (Ecocardiografía modo M, Bidimensional, Contraste y Dopler Ergometria) Electrocardiografía dinámica (Holler) Cardiología nuclear, Editorial Interamericana Mc Graw Hill, Capitulo 9 Cardiopatias congénitas: Modo M y Ecocardiografía de contraste, pág. 225, España.

Enfermedades Cardiacas Congénitas en Cachorros y Gatitos, pág. 503-533, España.

Francisco J. Trigo Tavera, 1998, Patología Sistemica Veterinaria, Editorial Mc Graw- Hill Interamericana, Capitulo 1 Aparato cardiovascular, pag, 15 México.

German Santamaría Pernas *et al* , 2012 Electrocardiografía Editorial Dpto. patología Animal: Medicina Veterinaria. Facultad de Veterinaria de León, Principios básicos en electrocardiografía veterinaria (I), México.

Guillermo Belerenian *et al*, 2007, Afecciones cardiovasculares en Pequeños Animales, Editorial Inter-Médica S.A.I.C.I., Capitulo 1 Corazón: desarrollo, anatomía sistemática y aplicada, pág. 1-16, Capitulo 10 Tratamiento de la insuficiencia cardiaca congestiva en el perro, pág.191-206 Argentina.

Hector S Sumano, López Luis Ocampo Camberos, 2006, Farmacología Veterinaria, Editorial Mac Graw- Hill Interamericana, Pág. 347-822, México

Horst Erich König y Hans George Liebich, 2008, Anatomía de los animales domésticos, Órganos, sistema circulatorio y sistema nervioso, Editorial Panamericana, Capitulo 12 Órganos del sistema cardiovascular, pág., 153-171,

Jonh D. Bonagura, 2011, Proceedings of the Southern European Veterinary Conference, Editorial IVIS (SEVC-AVEPA), Manejo de enfermedades cardiacas adquiridas en perros Parte 1-2, pág 2, España.

Jose Alberto Montoya y Enrique Ynaranja Ramírez, 2007, Manual Practico de Electrocardiografía en Pequeños Animales, Editorial ELSEVIER MASSON, Pag. 65-103, España.

Leonardo Gómez Duarte, 2011, Degenerative valve disease in dogs: update on diagnosis, treatment and prognosis, Editorial La revista que soñamos, Revista Colombiana de Ciencias

Pecuarías, Volumen 24, Enfermedad valvular degenerativa en perros: actualización en su diagnóstico, tratamiento y pronóstico, Colombia.

María Josefa Fernández del Palacio, 2012, Editorial Departamento de Medicina y Cirugía Animal. Universidad de Murcia., Enfermedad valvular degenerativa crónica del perro, España

Maria Andrea Gomez Anzola, 2011, Enfermedad Valvular Degenerativa como causa descendente de la Hipertensión Pulmonar Reporte de Caso Clínico en Canino, Editorial Universidad de Ciencias Aplicadas y Ambientales Facultad de Medicina Veterinaria Zootecnista, pág 18, Colombia.

Mark D. Kittleson y Richard D. Kienle, 2000, Medicina cardiovascular de pequeños animales, Editorial Barcelona Multimedia, Capítulo 2 Fisiología cardiovascular clínica normal, pág. 11-22, España.

Néstor Recchiuti y Gustavo Zuccolilli, Diplomado a distancia Cardiología en Perros y Gatos, Editorial Capítulo 1 Corazón: Anatomía Sistemática y Aplicada, pág. 33-65.

Rhea V. Morgan *et al*, 2004, Clínica de pequeños animales, Editorial ELSEVIER, Capítulo 6 Enfermedades congénitas, pág. 51,58, España.

Sisson y Grossman, 1982, Anatomía de los animales domésticos. Editorial Masson. S.A. Capítulo 55 Corazón y arterias de los carnívoros, pág. 1746-1750, Capítulo 11 Corazón y vasos sanguíneos, pág. 188-192, España.

Victor Octavio Fuentes Hernandez, 1988, Farmacología y Terapéutica Veterinarias, Editorial INTERAMERICANA McGRAW-HILL, Capítulo 13 Medicamentos que afectan la función renal, pág. 54. México.

Victoria Yukie Tachika Ohara y Luis Antonio Calzada Nova, 2009, Diplomado a Distancia en Medicina, Cirugía y Zootecnia en Perros y Gatos, Editorial LDCV F. Avril Braulio Ortiz, Modulo 8 Cardiología y Neumología, pág. 16- 190, México.

<http://www.ivis.org/proceedings/sevc/2011/lectures/spa/12.pdf>