

UNIVERSIDAD AUTÓNOMA AGRARIA ANTONIO NARRO

UNIDAD LAGUNA

DIVISIÓN REGIONAL DE CIENCIA ANIMAL



Enfermedades periodontales en caninos

POR

MIRIAM ALICIA VILLEGAS VÁZQUEZ

MONOGRAFÍA

**PRESENTADA COMO REQUISITO PARCIAL PARA
OBTENER EL TÍTULO DE:**

MÉDICO VETERINARIO ZOOTECNISTA

TORREÓN, COAHUILA

ABRIL DE 2018

UNIVERSIDAD AUTÓNOMA AGRARIA ANTONIO NARRO

UNIDAD LAGUNA

DIVISIÓN REGIONAL DE CIENCIA ANIMAL

Enfermedades periodontales en caninos

POR

MIRIAM ALICIA VILLEGAS VÁZQUEZ

MONOGRAFÍA

QUE SE SOMETE A LA CONSIDERACIÓN DEL H. JURADO EXAMINADOR
COMO REQUISITO PARCIAL PARA OBTENER EL TÍTULO DE:


MÉDICO VETERINARIO ZOOTECNISTA

APROBADA POR

PRESIDENTE:


M.C. José Luis Francisco Sandoval Elías

VOCAL:


Dr. Ramón Alfredo Delgado González

VOCAL:


M.C. María Hortensia Cepeda Elizalde

VOCAL SUPLENTE:


M.V.Z. Rodrigo Isidro Simón Alonso


M.V.Z. J. Guadalupe Rodríguez Martínez
COORDINADOR DE LA DIVISIÓN REGIONAL DE CIENCIA ANIMAL



TORREÓN, COAHUILA

ABRIL, 2018

UNIVERSIDAD AUTÓNOMA AGRARIA ANTONIO NARRO

UNIDAD LAGUNA

DIVISIÓN REGIONAL DE CIENCIA ANIMAL

Enfermedades periodontales en caninos

POR

MIRIAM ALICIA VILLEGAS VÁZQUEZ


MONOGRAFÍA

QUE SE SOMETE A LA CONSIDERACIÓN DEL COMITÉ DE ASESORÍA
COMO REQUISITO PARCIAL PARA OBTENER EL TÍTULO DE:


MÉDICO VETERINARIO ZOOTECNISTA

APROBADA POR

ASESOR PRINCIPAL:


M.C. José Luis Francisco Sandoval




M.V.Z. J. Guadalupe Rodríguez Martínez

Coordinación de la División
Regional de Ciencia Animal

COORDINADOR DE LA DIVISIÓN REGIONAL DE CIENCIA ANIMAL

TORREÓN, COAHUILA

ABRIL, 2018

AGRADECIMIENTOS

Gracias a papá y mamá

Por todo lo que me han brindado: cariño, comprensión, amor, apoyo y sobre todo los valores que me han inculcado, el no darme por vencida y seguir luchando día con día. El saber que gracias a ellos podre ser una profesionista con principios y valores éticos y que hoy en adelante mi vida tendrá un rumbo diferente.

Gracias a mis amigos de la Universidad

Anwar, Karen, Brenda por ser más que simples compañeros de clase y aun siendo personas tan diferentes aprendimos a aceptarnos y entendernos cada quien a nuestra manera y a empujarnos unos con otros para poder avanzar juntos. ¡Gracias por que esta amistad será para siempre!

Gracias a mi Alma Terra Mater!!

RESUMEN

En la actualidad la población de perros está afectada por una gran cantidad de enfermedades en salud canina, así tenemos, la enfermedad periodontal que es una de las patologías más comunes en el perro. De 10 perros que entran a consulta, de 7 a 8 de los mismos presentan algún grado de enfermedad periodontal.

La cavidad oral del perro constituye un área anatómica altamente especializada conformada por diversos elementos como labios, mejillas, lengua, paladar, encías y dientes, todos sujetos a riesgo de presentar patologías de origen congénito, traumático, infeccioso o neoplásico. La importancia de la salud oral no solo radica a nivel de boca o cabeza, sino que también involucra la función de otros órganos y sistemas que puede afectar el estado de salud general de un paciente.

Los animales deben tener una buena higiene bucal para conservar los dientes y encías sanos y disfrutar así de una buena calidad de vida, pues la cavidad orobucal es el primer contacto de cualquier agente microbiano con el organismo y la primera línea defensiva contra las enfermedades.

Palabras clave: Periodontitis, sarro, dientes, placa, limpieza dental

ÍNDICE

AGRADECIMIENTOS	I
RESUMEN	II
ÍNDICE	III
ÍNDICE DE FIGURAS	VI
ÍNDICE DE CUADROS	VII
I. INTRODUCCIÓN	1
II. ANATOMÍA Y FISIOLÓGÍA BUCAL Y DENTAL	3
2.1 Huesos de la Cara.....	3
2.2 Músculos.....	3
2.3 Glándulas Salivales.....	3
2.4 Linfonódulos	4
2.5 Lengua.....	5
2.6 Paladar	7
2.7 Encías.....	8
2.8 Dientes	8
2.8.1 Erupción Dentaria.....	9
2.8.2 Corona.....	12
2.8.3 Cuello.....	12
2.8.4 Raíz.....	12
2.8.5 Pulpa dentaria.....	12
2.8.6 Dentina.....	13
2.8.7 Esmalte	14
2.8.8 Periodonto.....	14
III. MICROBIOLOGIA ORAL	20
IV. PREVALENCIA	23
V. EPIDEMIOLOGIA	24
5.1. Epidemiología de Acuerdo a las Características Propias:	24
5.1.1. Respecto al Tamaño del Perro.....	24
5.1.2. Respecto al Individuo	25
5.1.3. Respecto a la Edad.....	25
VI. FACTORES PREDISONENTES	26

6.1.	Edad.....	26
6.2.	Tamaño del Animal.....	26
6.3.	Maloclusión.....	27
6.4.	Dieta.....	27
6.5.	Cepillado Dental.....	28
VII.	PATOGENIA.....	29
VIII.	ENFERMEDADES PERIODONTALES.....	31
8.1.	Placa Dental.....	31
8.2.	Cálculo o Sarro.....	31
8.3.	Halitosis.....	33
8.4.	Gingivitis.....	34
8.5.	Periodontitis.....	35
8.6.	Etapas de la Enfermedad Periodontal.....	36
8.7.	Estomatitis.....	37
8.7.1.	Estomatitis por causas físicas.....	38
8.7.2.	Estomatitis por causas químicas.....	39
8.7.3.	Estomatitis virales.....	39
8.7.4.	Estomatitis bacterianas.....	39
8.7.5.	Estomatitis micótica.....	40
8.8.	Pulpitis.....	41
8.9.	Caries.....	42
8.10.	Paladar Hendido o Palotosquisis.....	44
8.11.	Sialorrea.....	44
8.12.	Maloclusión.....	45
8.13.	Oligodoncia.....	48
8.14.	Polidoncia.....	48
8.15.	Anodoncia.....	49
8.16.	Hipoplasia del Esmalte.....	49
8.17.	Quiste Dentífero o Quiste Folicular.....	50
8.18.	Fistulas Oronasales.....	51
8.19.	Tumores Orales.....	52
8.19.1.	Melanoma maligno.....	53
8.19.2.	Carcinoma de células escamosas.....	54

8.19.3.	Fibrosarcoma	55
8.19.4.	Osteosarcoma.....	55
8.19.5.	Épulis.....	55
8.19.6.	Papilomas	56
8.19.7.	Absceso periodontal	57
8.19.8.	Tratamiento de los tumores	57
IX.	EFFECTOS A NIVEL SISTÉMICO	59
9.1.	Efectos a nivel pulmonar	59
9.2.	Efectos a nivel cardiovascular	60
9.3.	Efectos a nivel hepático.....	62
9.4.	Efectos a nivel renal.....	62
X.	DIAGNÓSTICO	64
10.1.	Examen Extraoral	65
10.2.	Examen Intraoral Inicial	65
10.3.	Exploración Oral Definitiva	65
XI.	TRATAMIENTO Y PREVENCIÓN DE ENFERMEDADES PERIODONTALES	68
11.1.	La Alimentación.....	68
11.2.	Cepillado Dental	68
11.3.	Profilaxis.....	69
11.4.	Retardantes de Placa Químicos	70
11.5.	Antibióticos	71
11.6.	Vacunas	72
11.7.	Medidas Adicionales.....	72
XII.	LITERATURA CITADA	73

ÍNDICE DE FIGURAS

Figura 1. Glándulas salivales en un perro (Chandler, 2016).	5
Figura 2. Dentición decidua (Parra y Tepan, 2015)	11
Figura 3. Dentición permanente (Parra y Tepan, 2015).	11
Figura 4. Esquema longitudinal de un diente con sus tejidos de sostén (Sisson <i>et al.</i> , 2001).	15
Figura 5. Periodonto (Martínez, 2010).	19
Figura 6. Periodontitis avanzada (Hennet, 2008).	37
Figura 7. Estomatitis (Bellows, 2016).	40
Figura 8. Caries severa en la superficie oclusal del primer molar superior izquierdo en un perro (Niemiec, 2008).	43
Figura 9. Hipoplasia del esmalte (Gary, 2012).	50
Figura 10. Épulis fibromatoso en el maxilar izquierdo de un perro (Niemiec, 2008).	56

ÍNDICE DE CUADROS

Cuadro 1. Edad promedio de erupción dental en el perro (Fernández, 2014)	10
Cuadro 2. Bacterias periodontopatógenas putativas reportadas en cultivos de placa y en estudios epidemiológicos de perros y gatos (Colin, 2005).....	22
Cuadro 3. Dosis de antibióticos empleados habitualmente en periodontología (Crossley y Penman, 1999).....	71

I. INTRODUCCIÓN

Los perros tienen una primera dentadura decidua y una segunda permanente, con una variación de dientes: incisivos, caninos, premolares y molares. Tienen 28 dientes primarios, 12 incisivos, 4 caninos, 8 premolares y 4 molares y 42 dientes permanentes 12 incisivos, cuatro caninos, 16 premolares y 10 molares (Alessandro *et al.*, 2012).

Hay tres bacterias de tipo *Porphyromonas* asociadas con más del 75% de los casos de enfermedad periodontal avanzada en los perros (Peak, 2006). Estas bacterias se acumulan en gran número en la superficie visible de los dientes, luego se extienden bajo la encía. Si el problema dental no es tratado a tiempo, las bacterias periodontales pueden extenderse a otros sitios del cuerpo, causando una bacteriemia y conducir a enfermedad renal, respiratoria, coronaria o hepática (Vega *et al.*, 2014).

A pesar de que todos los perros pueden ser afectados, las razas pequeñas y miniaturas son más propensos a desarrollar periodontitis a una edad temprana y tienden a mostrar una enfermedad más grave en comparación con perros de raza grande (Kyllar y Witter, 2005).

Perros alimentados con una dieta húmeda desarrollan signos de enfermedad periodontal más tempranos que caninos alimentados con dieta seca, esto se debe a que estos tipos de alimento aumentan la retención de placa dental. Por lo tanto el tipo de alimento y la forma de éste, que reduzcan al mínimo la formación de placa y sarro, o que ayuden a la eliminación, son importantes en la prevención de enfermedades periodontales (Uribe, 2013).

La halitosis es un problema común en los perros, lo que representa un problema psicosocial que afecta considerablemente a la relación propietario-mascota. Los principales agentes responsables de la producción de mal aliento son las bacterias

Gram-negativas y su aumento se relaciona con un engrosamiento de la placa dental (Di Cerbo *et al.*, 2015).

La enfermedad periodontal se separa a menudo en dos condiciones: gingivitis y periodontitis. La gingivitis es inflamación de la encía, mientras que la periodontitis es inflamación de los tejidos no gingivales, que son el ligamento periodontal y hueso alveolar (Shearer, 2015).

La mayor parte de las masas de tejido blando de la cavidad oral son neoplasias y muchas son de naturaleza maligna (melanoma, carcinoma de células escamosas, fibrosarcoma). Sin embargo, también se reconocen épolis acantomatosos, fibromatosos, clásicamente en el Boxer, papilomatosis oral y granulomas eosinofílicos, especialmente en el Husky Siberiano (Nelson y Couto, 2000).

Los pacientes con enfermedad periodontal presentan riesgo de padecer enfermedades sistémicas (Asmat y García, 2015). Si se deja sin tratamiento, las bacterias periodontales se pueden propagar a otros sitios del cuerpo vía sistémica y conducir a enfermedades renales, cardiorrespiratorias o hepáticas (Martínez, 2010).

La enfermedad periodontal se diagnostica basada en resultados clínicos (inflamación gingival, pérdida del accesorio) y radiografía (Gorrel, 2008). El tratamiento y las prácticas de alimentación que minimicen la formación de placa y el cálculo o ayuden a su eliminación son importantes en la prevención de la enfermedad periodontal (Crossley y Penman, 1999).

II. ANATOMÍA Y FISIOLOGÍA BUCAL Y DENTAL

2.1 Huesos de la Cara

El segmento facial de la superficie dorsal del cráneo está formado por parte de los huesos frontales, nasal, maxilar e incisivo, todos pares. El nasal se une con su contraparte en la línea mediana, con el frontal en dirección caudal y con el maxilar y el incisivo lateralmente. El maxilar contiene los dientes molariformes superiores y los colmillos superiores. El incisivo sostiene los tres dientes incisivos y posee un largo proceso nasal articulado con el maxilar y el nasal. El orificio nasal está delimitado por los huesos incisivo y nasal (Esquivel y Reyes, 2014).

2.2 Músculos

Los principales músculos de la masticación que cierran las mandíbulas son el temporal, masetero y pterigoideo (lateral y medial) (Toledo, 2004). Los más notables son el músculo masetero, que se origina en el arco cigomático, se inserta en la fosa masetérica. Otro músculo importante es el músculo temporal que nace en la fosa temporal y se inserta en la apófisis coronoides de la mandíbula. Otros músculos que participan en este proceso son el pterigoideo medio y lateral, en combinación con los músculos descritos arriba, cumplen la función de cerrar las quijadas. Se encuentran inervados por la rama mandibular, una de las tres ramas del nervio trigémino (Mena, 2010).

2.3 Glándulas Salivales

El sistema salival en los perros está compuesto por glándulas pares: parótida, mandibular, sublingual y zigomática (Figura 1) (Toledo, 2004).

La **glándula parótida** recibe este nombre por su proximidad a la oreja (Sisson *et al.*, 2001). Se localiza en la base del cartílago auricular. El conducto parotídeo se

forma por dos o tres raíces cortas, que pasan laterales al músculo masetero. Dicho conducto finaliza en una papila mucosa diminuta opuesta a la cara caudal del cuarto premolar maxilar. Parótidas accesorias pueden presentarse cerca del conducto glandular y comunicarse con este mediante conductos más pequeños (Toledo, 2004).

La **glándula mandibular** se extiende desde la fosa atlantoidea al hueso basihipoideo, de forma que está cubierta parcialmente por la glándula parótida y por la mandíbula (Sisson *et al.*, 2001). Las glándulas mandibular y sublingual se mantienen en la misma cápsula fibrosa densa que se origina desde la fascia cervical profunda (Toledo, 2004). El conducto mandibular está formado por la unión de pequeñas radículas que emergen a lo largo del borde cóncavo. (Sisson *et al.*, 2001).

De los cuatro pares de glándulas salivales mayores, la **sublingual** es la más pequeña (Toledo, 2004). Está situada debajo de la mucosa de la boca, entre el cuerpo de la lengua y las ramas mandibulares (Sisson *et al.*, 2001). Está compuesta por una porción monostomática y una polistomática (Toledo, 2004).

La glándula **zigomática** se localiza en posición ventral del arco zigomático. La glándula de forma globular descansa contra la porción ventral de la periórbita. La glándula está rodeada por una cápsula delgada más tejido graso (Toledo, 2004).

2.4 Linfonódulos

El sistema linfático de la cavidad oral del perro se encuentra representado por los nódulos parotídeos, mandibulares, retrofaríngeo medial y anillo linfático tonsilar (Toledo, 2004).

El nódulo linfático parotídeo se localiza en la base rostral de la oreja y a él drena la linfa de la mitad caudal de la cara y cráneo, incluyendo el ojo y glándulas

adyacentes, el oído externo, la articulación temporomandibular y la glándula parótida.

En el ángulo de la mandíbula se encuentra el nódulo linfático mandibular, al que drena el resto de las estructuras de la cabeza que no lo hacen al parotídeo, pero también del ojo y sus glándulas, piel del dorso de la cabeza y articulación temporomandibular. El nódulo retrofaríngeo medial recoge la linfa de los anteriores y de las estructuras profundas de la cabeza que tienen linfáticos entre otras aferencias (Toledo, 2004).

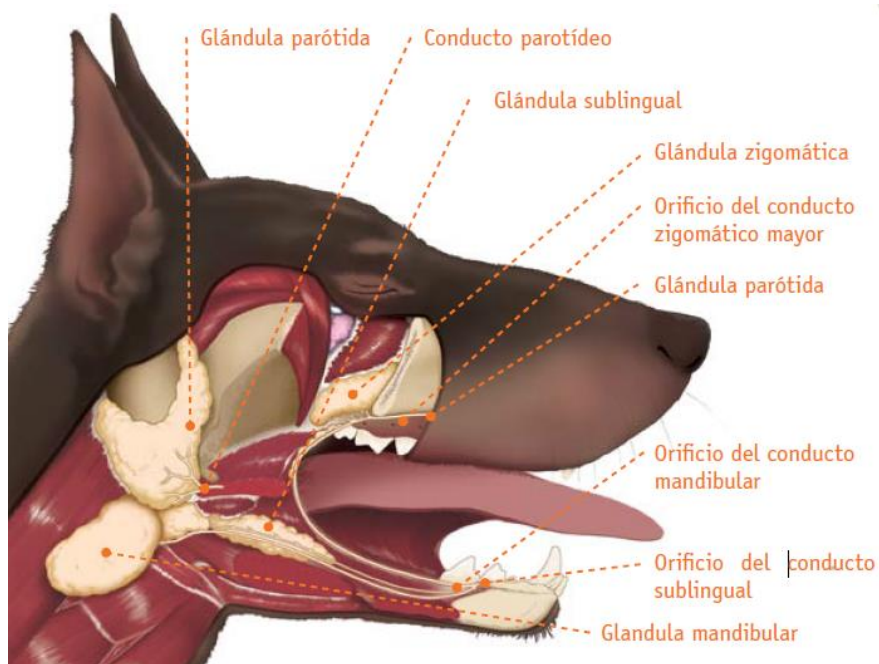


Figura 1. Glándulas salivales en un perro (Chandler, 2016).

2.5 Lengua

La lengua es ancha y delgada en dirección rostral y gruesa en la caudal; es muy móvil. No está pigmentada pero tiene un color brillante. El dorso está marcado por un surco medio y provisto de papilas filiformes puntiagudas y cortas, los extremos libres de las cuales están dirigidos caudalmente. En el perro las papilas filiformes son lisas y aumentan de tamaño hacia la faringe (Sisson *et al.*, 2001).

Consta de dos sectores, el que emerge del piso de la boca, llamado raíz y el distal, denominado cuerpo, que es sumamente móvil. Ambos comparten un núcleo central común que está compuesto por tejido conectivo con células adiposas, que se hallan atravesado por abundantes haces de células musculares estriadas. Estos haces corren en todas las direcciones y algunos salen por la raíz y se prolongan en las estructuras vecinas.

Entre las haces musculares se localizan numerosas glándulas salivales menores. Las de la raíz son mucosas y las del cuerpo son serosas, aunque en las cercanías de la punta de la lengua son seromucosas. Los conductos de las dos primeras se abren en la cara dorsal de la lengua, por detrás y por delante del surco terminal, respectivamente. En cambio, los conductos de las glándulas seromucosas se abren en la cara lingual ventral.

El epitelio superficial de la cara ventral de la lengua es plano estratificado no queratinizado. Además, la cara ventral de la superficie lingual es lisa y la cara dorsal es muy irregular. Entre el epitelio superficial y los haces de células musculares se halla el tejido conectivo denso de la lámina propia. Además, en el lado, ventral de la lengua hay una submucosa.

Por detrás del surco terminal, la irregularidad de la superficie de la lengua se debe a la presencia de grupos de nódulos linfáticos esparcidos en la lámina propia, que en conjunto recibe el nombre de amígdala lingual. Las elevaciones de las mucosas se hallan rodeadas por investigaciones del epitelio lingual, llamadas criptas. Por delante del surco terminal, la superficie lingual presenta numerosas protrusiones denominadas papilas, constituidas por un eje de tejido conectivo laxo cubierto por epitelio. Existen cuatro tipos de papilas, llamadas filiformes, fungiformes, caliciformes y foliadas (Hib, 2001).

Las papilas filiformes son las más abundantes. Por delante del surco terminal ocupan prácticamente el dorso de la lengua, ordenadas de manera tal que forman

hileras paralelas a los brazos del surco. Las papilas fungiformes son relativamente escasas y están dispersas entre las filiformes, especialmente en la punta de la lengua. Las papilas caliciformes forman una hilera a lo largo de los brazos del surco terminal. Son solo 8 a 14 papilas que a pesar de ser las más voluminosas sobresalen muy poco de la superficie lingual. Las papilas foliadas se localizan en los bordes de la lengua (Hib, 2001).

2.6 Paladar

El paladar consta de una porción dura y de una porción blanda. El borde libre del paladar blando – con úvula en su centro – corresponde al límite posterior de la boca.

El paladar duro abarca un área de tejido óseo revestido por el epitelio plano estratificado queratinizado, cuya lamina propia contiene glándulas salivales menores y se fusiona firmemente con el periostio del hueso (Hib, 2001).

Está formado por los huesos palatino, maxilar e incisivo; es más ancho en el cuarto par de dientes de la mejilla. En el perro presenta de ocho a diez crestas curvadas a los lados del rafe medio. La mucosa, normalmente, esta pigmentada. El epitelio es ligeramente cornificado (Sisson *et al.*, 2001).

Hacia atrás está el órgano vomeronasal, estructura tubular de 2 cm de largo aproximadamente. Caudal se encuentra la faringe, que constituye un conducto común para el sistema digestivo y respiratorio, está dividido en segmentos oral, nasal y laríngeo (Mena, 2010).

En cambio el paladar, el epitelio superficial del paladar blando es plano estratificado no queratinizado y descansa sobre una lámina propia que se continúa con la submucosa. Esta contiene abundantes células adiposas y glándulas menores, cuyos conductos se abren en el paladar. A su vez, la submucosa descansa sobre el esqueleto del paladar blando, que está compuesto por tejido

conectivo denso rico en fibras elásticas y células musculares estriadas, cuya contracción cierra la nasofaringe en el momento en que los alimentos atraviesan la bucofaringe durante la deglución (Hib, 2001).

2.7 Encías

La encía es parte de la mucosa oral que cubre el hueso alveolar formando un pliegue llamado borde gingival. Se divide anatómicamente en tres formas: marginal, adherida e interdental.

La primera es la parte libre de la gingiva formando el margen y el surco gingival; la segunda es la más importante pues es la primera línea de defensa contra la periodontitis, protegiendo el hueso y los tejidos de soporte del diente, estando adherida al periostio del hueso alveolar. La tercera está siempre en continua renovación y forma un collar alrededor del cuello del diente, uniéndose al esmalte. El ligamento periodontal está formado por tejido conectivo que penetra en el cemento de un lado y en el hueso alveolar del otro. Está formado por fibras de colágeno que tienen elasticidad para soportar el mecanismo de la mordida. Esta estructura sostiene el diente en la arcada dental (Rodríguez, 2002).

2.8 Dientes

Los dientes corresponden a las estructuras cónicas situadas en filas opuestas dentro de la cavidad oral (Sisson *et al.*, 2001). Son formaciones duras, blancas o ligeramente amarillentas, implantadas en los alvéolos de los huesos (Alvarado, 2013). Su morfología está estrechamente relacionada con el tipo de vida y de alimentación, su función consiste no sólo en cortar y desgarrar el alimento (Esquivel y Reyes, 2014), son órganos de prensión y masticación y pueden servir como medios de defensa o ataque (Salas, 2012).

Como en la mayoría de los mamíferos domésticos, los perros tienen dentición difiodonta (Alessandro *et al.*, 2012), es decir que existe una primera dentadura decidua y una segunda permanente, con una variación de dientes de tipo heterodonta (Alvarado, 2013), es decir que cuenta con más de un tipo de diente: incisivos, caninos, premolares y molares; con características adaptadas a funciones específicas. Además, se consideran braquiodontes, porque sus coronas son simples, es decir que los dientes no crecen tras haber completado la erupción (Mellado, 2012), con premolares secodontes; es decir, tiene bordes cortantes afilados que actúan como tijeras durante el movimiento mandibular y con molares bunodontos (tubérculos redondeados) (Rubio, 2012). Por último se consideran anisognatos, pues tienen ancho desigual entre maxila y mandíbula (Mellado, 2012).

2.8.1 Erupción Dentaria

En el perro la erupción dentaria, se produce paulatinamente, los dientes van a atravesar la superficie epitelial y van a ocupar una posición funcional en el arco dentario. Se va a producir por cambios de crecimiento en el desarrollo del diente y en los tejidos de alrededor de la mandíbula (Parra y Tepan, 2015).

La dentadura decidua o temporal está constituida por incisivos, caninos y premolares (Figura 2). Luego éstos son reemplazados por la dentadura definitiva que incluye los mismos más molares (Figura 3).

Los perros domésticos tienen en sus dientes primarios, 28 dientes (12 incisivos, 4 caninos, 12 premolares) y en la permanente, 42 dientes (12 incisivos, 4 caninos, 16 premolares y 10 molares). Independientemente del número de raíces, tamaño, forma y función, los dientes tienen subdivisiones que son comunes a todos los tipos y el órgano dental junto con algunas estructuras adyacentes (Alessandro *et al.*, 2012).

La fórmula dentaria primaria es:

$$2 (I \ 3/3 \ C \ 1 \ /1 \ P \ 3/3) = 28 \text{ dientes.}$$

La fórmula dentaria permanente es:

$$2 (I \ 3/3 \ C \ 1/1 \ P \ 4/4 \ M2/3) = 42 \text{ dientes (Fernández, 2014).}$$

- ❖ **INCISIVOS:** Están situados delante e implantados en el premaxilar y en la mandíbula.
- ❖ **CANINOS:** Están situados un poco más hacia atrás e interrumpen el espacio interalveolar.
- ❖ **PREMOLARES Y MOLARES:** Constituyen los lados del arco dental. Los premolares se hayan en primer término; aparecen en las dos series. Los molares aparecen sólo en la dentición permanente (Zaldívar, 2007).

El intervalo entre los incisivos y los premolares es el espacio interalveolar o interdentario (Zaldívar, 2007).

Los perros nacen edéntulos y la erupción de los dientes deciduos inicia desde los 21 días en incisivos y caninos (Cuadro 1) y desde el mes hasta los 3 meses los premolares (Parra y Tepan, 2015).

Cuadro 1. Edad promedio de erupción dental en el perro (Fernández, 2014).

PERROS		
Dientes	Deciduos	Permanentes
Incisivos	3-4 semanas	3-5 meses
Caninos	3 semanas	4-6 meses
Premolares	4-12 semanas	4-6 meses
Molares	-	5-7 meses

En el proceso de formación de los dientes permanentes, tiene lugar la reabsorción de la parte superior de la cripta ósea, en la cual se alojan los dientes deciduos, se produce entre los tres y siete meses de vida produciéndose el desprendimiento o exfoliación de estos dientes caducos y la emergencia de los permanentes en las

enciás. Cuanto más grande es la raza del animal, más pronto se produce el cambio de la dentición decidua por la permanente, el proceso comienza en el área incisiva, después cambian los premolares y, por último los caninos; los molares son las últimas piezas permanentes que erupcionan (Parra y Tepan, 2015).

Un diente simple está formado por una corona, que se proyecta desde los alveolos, una raíz intraalveolar y cuello (Sisson *et al.*, 2001) que corresponde a zona de unión de la corona y raíz (Mellado, 2012).

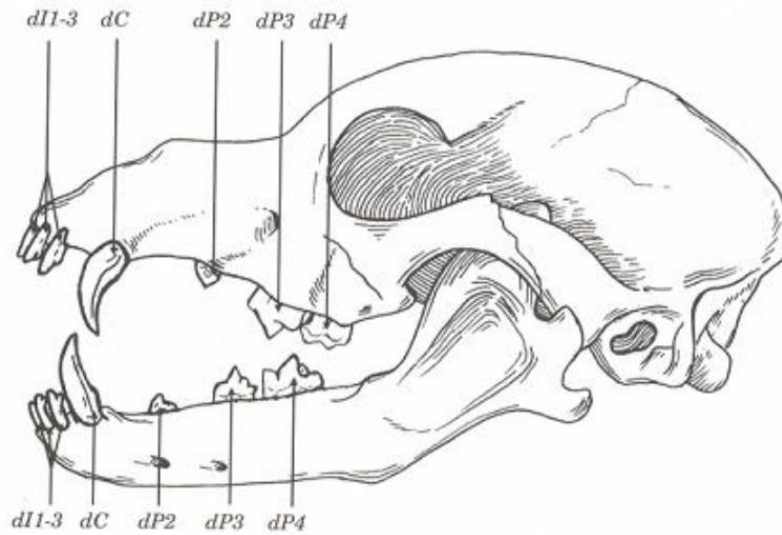


Figura 2. Dentición decidua (Parra y Tepan, 2015).

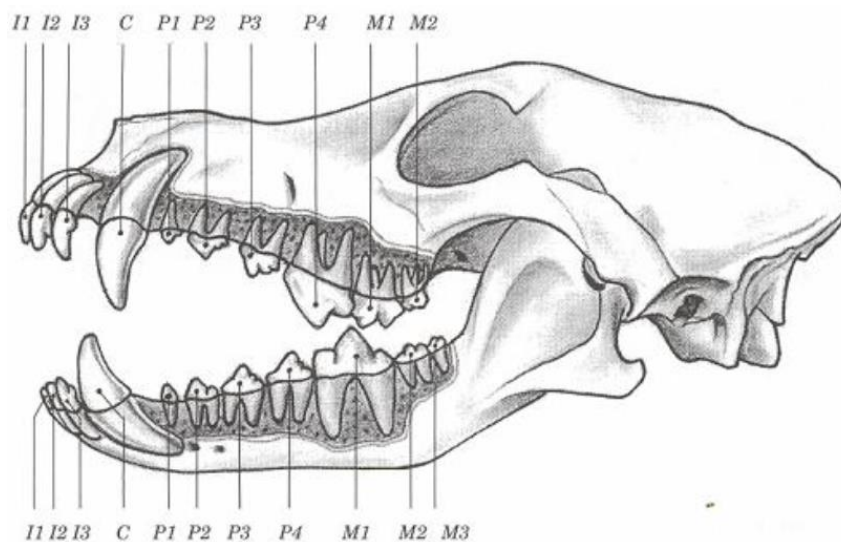


Figura 3. Dentición permanente (Parra y Tepan, 2015).

2.8.2 Corona

Corresponde a la parte libre y se encuentra sobre el cuello del diente (Figura 4). Presenta 5 caras o superficies: Las superficies que se dirigen hacia el vestíbulo de la boca se describen como labial y bucal (según enfrentes al labio o mejilla, respectivamente); y para describir las que se enfrentan hacia la cavidad propia de la boca, se utiliza el término lingual. En cuanto a las superficies de contacto, se utiliza el término distal para aludir a las que se orientan hacia el plano caudal, y el término mesial a las orientadas hacia el plano rostral. Finalmente la superficie masticatoria recibe el nombre de oclusal (Rocha, 2012).

2.8.3 Cuello

Protuberancia de esmalte con un leve surco en la transición de la corona a la raíz (Toledo, 2004).

2.8.4 Raíz

La raíz (o raíces) es la porción del diente por debajo de la unión cemento-esmalte y sirve tanto para fijar el diente al hueso alveolar como para proveer el paquete neurovascular (delta apical). La raíz está recubierta por una capa delgada de cemento, una estructura calcificada en la cual se infiltran las fibras periodontales (Toledo, 2004).

2.8.5 Pulpa dentaria

Tejido conectivo laxo, cuya función es la de suministrar calcio al tejido dental, función que perdura durante toda la vida del diente, además proporciona nutrientes y sensibilidad (Parra y Tepan, 2015). Ocupa un espacio existente en la porción central del diente, llamado cavidad dentaria. Esta provista de vasos sanguíneos y nervios; es muy abundante en los dientes jóvenes en vías de

crecimiento, pero más tarde la dentina penetra en su interior, hasta que, finalmente, en edad avanzada, la cavidad está reducida (Esquivel, 2014).

El elemento celular más importante de la pulpa es el odontoblasto, pero también hallamos fibroblastos, fibrocitos e histiocitos (Parra y Tepan, 2015).

La irrigación sanguínea de la pulpa procede de una arteria llamada maxilar externa y la inervación está a cargo de las ramas de un importante nervio llamado trigémino. Las variables que pueden alterar el momento de la erupción son el estado de salud y nutrición general, sexo (las hembras erupcionan antes que los machos), raza (las grandes erupcionan antes que las pequeñas) y estación del nacimiento, los cachorros nacidos en verano erupcionan antes (Esquivel, 2014).

2.8.6 Dentina

Principal masa mesenquimatosa del diente formada por odontoblastos. Hueso modificado con finos conductos dispuestos radialmente hacia la cavidad pulpar. En estos canalículos se encuentran prolongaciones odontoblásticas; si se lesiona el esmalte, puede producirse infección de la pulpa a través de los canalículos de la dentina puestos al descubierto (Toledo, 2004).

La dentina se encuentra por debajo del esmalte y el cemento (Toledo, 2004) Constituye la mayor parte del diente maduro, forma la masa más importante en la mayor parte de los dientes, cubriendo la superficie de la pulpa (Esquivel, 2014). Sus componentes principales son el colágeno y la hidroxiapatita inorgánica (Toledo, 2004).

Existen tres tipos de dentina: primaria, secundaria y terciaria. La dentina primaria está presente durante la formación de dientes deciduos y permanentes y a medida que el animal envejece es remplazada en forma continua por dentina secundaria. La dentina terciaria se deposita como sustancia reparadora, como respuesta de

los odontoblastos al traumatismo o al uso excesivo (Toledo, 2004). Es dura y de color blanco amarillento (Esquivel, 2014).

2.8.7 Esmalte

Es más delgado que el esmalte del ser humano (Esquivel, 2014). Es el tejido más duro del cuerpo, con sólo 2-3% de sustancia orgánica (Toledo, 2004). Constituye una capa de grosor variable que cubre la dentina de la corona de los dientes, también está formado por un 96-97% de contenido inorgánico, es un tejido sin vascularización ni inervación y lo más importante es que no tiene ninguna capacidad reparativa o regeneradora (Esquivel, 2014).

Cubre la corona dental y el epitelio gingival, es incapaz de unirse al mismo excepto en la unión cemento-esmalte. Sólo se forma una vez por los ameloblastos ectodérmicos del brote dental sin erupcionar. Dicha formación puede estar afectada por procesos inflamatorios y traumatismos (Toledo, 2004).

Sus funciones son dar superficie dental de alta durabilidad, sellar los túbulos dentinarios coronales y estructuralmente facilitar la unión de los restauradores (Toledo, 2004).

2.8.8 Periodonto.

El periodonto o tejido periodontal es una unidad anatómica que sirve para insertar y sujetar el diente a la mandíbula y a la maxila, y proporciona un aparato suspensorio resistente a las fuerzas normales de masticación y el uso de los dientes (Larraín, 2011).

Está constituido por la encía (periodonto de protección), ligamento periodontal, hueso alveolar y cemento (periodonto de inserción) (Figura 5) (Martínez, 2010). Esta colección única de tejidos tiene un papel funcional en la cavidad oral más allá

el anclaje del diente en el hueso. Los tejidos duros (cemento y hueso) y los tejidos blandos (ligamento periodontal y encía) del periodonto juegan roles activos en la inflamación local y la respuesta inmune mediante la síntesis y la liberación de citoquinas, factores de crecimiento y enzimas (Larraín, 2011).

Los fibroblastos gingivales son los encargados de producir y mantener colágeno y demás componentes de la matriz extracelular gingival. También es importante en la protección del tejido conjuntivo de su degradación al producir ITMP o inhibidores tisulares de las metaloproteinasas (Mena, 2010).

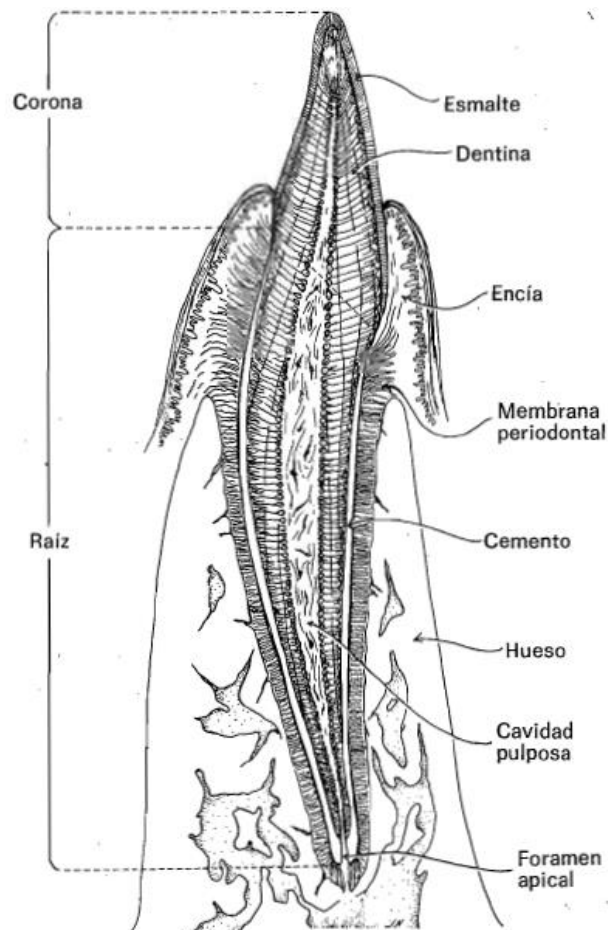


Figura 4. Esquema longitudinal de un diente con sus tejidos de sostén (Sisson et al., 2001).

- ❖ **Cemento:** Es la substancia dentaria más externa; en los incisivos forma sólo una delgada capa en la superficie de la raíz, pero en los dientes

complejos existe en cantidad considerable, tendiendo a rellenar los espacios existentes entre los repliegues de esmalte de la corona. La parte empotrada de los dientes se fija en los alvéolos por una capa de tejido llamada periostio alveolar (Esquivel, 2014).

Esta menos calcificado que la dentina y el esmalte y no contiene conductos de Havers, por lo que es más denso que el hueso. En él, los procesos de aposición y reabsorción son más lentos que en el tejido óseo. La deposición de cemento es continua durante toda la vida y es mayor en la zona apical, donde presenta su máximo grosor.

El cemento es una estructura muy importante, que colabora en el mantenimiento dental a través de los procesos de reparación y reabsorción. Carece de inervación, aporte sanguíneo directo y drenaje linfático. Su función es anclar el diente al hueso alveolar, pues en su superficie se insertan las fibras del ligamento periodontal (Rubio, 2012).

- ❖ **Encía:** Corresponde a la parte de la mucosa oral que cubre el hueso alveolar, formando el borde gingival. Es la manera en que se mantiene la continuidad de la barrera mucosa de los dientes. Las encías forman parte de los tejidos de soporte de los dientes, al ser los elementos constituyentes del periodonto de protección. La encía adherida se considera la más importante por ser la primera línea de defensa contra la periodontitis (Mellado, 2012).

Está formada por un núcleo interno de tejido conectivo fibroso, recubierto por un tejido epitelial escamoso estratificado, de composición histológica similar al de la piel. Es de color rosa coral excepto en aquellas especies de mucosas pigmentadas, con una textura superficial variable punteada (piel de naranja); este punteado se debe a la inserción de heces de fibras colágenas desde la membrana basal al periostio (Martínez, 2010).

- ❖ **Ligamento periodontal:** Es el tejido conjuntivo que ancla el diente al hueso, el cual actúa como un ligamento suspensorio para el diente. Se inserta en el cemento de la raíz y el hueso alveolar proporcionando una unión orgánica entre la pieza y el hueso (Larraín, 2011).

La ultraestructura del ligamento periodontal consiste en una densa malla de fibras que corren en todas direcciones y forman una anastomosis con fibras principales. Las fibras se componen de tejido conjuntivo, células, vasos, nervios y colágeno (Martínez, 2010).

Las fibras del ligamento periodontal se clasifican según su inserción en 5 categorías:

- a. **Fibras dentogingivales.** Van del cemento radicular a una pequeña porción de encía libre.
- b. **Fibras alveologingivales.** Van del hueso alveolar a la encía libre.
- c. **Fibras transeptales.** Van del cemento radicular de un diente al otro diente, o del cemento radicular de una raíz a otra del mismo diente.
- d. **Fibras dentoperiostales.** Van del cemento radicular al tejido óseo alveolar contiguo y puede tener una posición horizontal, oblicua y apical.
- e. **Fibras circulares.** Que rodean el cuello de la encía libre en su base de inserción al cemento y que otorgan firmeza y resistencia a la encía (Parra y Tepan, 2015).

El ligamento periodontal juega varios papeles en el diente, tales como:

- Características físicas, apoyo, amortiguación causada por la transmisión de fuerza y masticación de fuerzas oclusales al hueso.
- Formación, osteoblastos, cementoblastos y fibroblastos.
- Reabsorción por los osteoclastos, cementoblasto y fibroblastos.
- Sensorial, porque es abundantemente innervado por el nervio sensorial de fibras que son capaces de transmitir sensaciones táctiles, de presión y dolor por las vías del trigémino.
- Nutritiva, ya que los vasos sanguíneos proporcionan nutrientes y otras sustancias requeridas por los tejidos de ligamento por el cementoblasto y los osteocitos más superficiales del hueso alveolar.
- Y la homeostasis, debido a su capacidad de absorber y sintetizar la sustancia intercelular del ligamento del tejido conectivo, hueso alveolar y cemento (Alessandro *et al.* 2012).

❖ **Hueso alveolar:** El hueso alveolar que rodea las raíces tiene el volteo más rápido de cualquier hueso en el cuerpo. El margen alveolar es el área crítica en el desarrollo de la periodontitis (Reiter y Harvey, 2012). Está constituido por los bordes del hueso maxilar que soportan los dientes cuyas raíces se insertan en unas profundas depresiones denominadas alveolos, aparecen con la erupción de los dientes y desaparecen cuando se pierden (Rubio, 2012).

El hueso normal está formado por tres capas; periostio, hueso compacto y hueso esponjoso, pero el alveolar contiene una cuarta capa, la lámina cribiforme que sirve de base a los alveolos. Su aspecto radiográfico es el de una línea radio densa que se denomina lamina dura. La cresta alveolar se encuentra aproximadamente a un milímetro en dirección apical de la unión cemento-esmalte (Rubio, 2012).

Compuesto de 65% minerales, este hueso tiene una consistencia dura y es muy denso y compacto, pero difiere del cemento de la raíz porque tiene sangre, inervación y vasculatura linfática. (Alessandro *et al.* 2012). Los vasos y nervios perforan la lámina cribiforme para vascularizar e inervar el ligamento periodontal (Larraín, 2012).

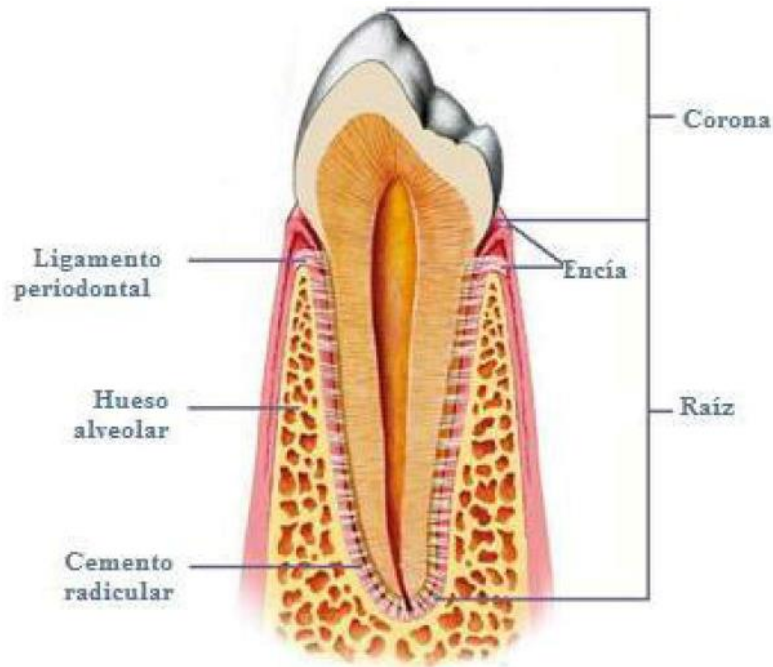


Figura 5. Periodonto (Martínez, 2010).

III. MICROBIOLOGIA ORAL

La microbiota de la cavidad oral de perros y gatos está compuesta por una gran diversidad de bacterias. Su composición depende de la edad y de la salud de los dientes y encías. Las bacterias aisladas de la cavidad oral sana están representadas por un predominio de especies anaerobias facultativas, mientras que la microbiota subgingival de animales con enfermedad periodontal es de predominio anaerobio (Elliott *et al.*, 2005)

Entre las bacterias destacan *Pasteurella multocida*, *Streptococcus spp.*, *Staphylococcus spp.*, especies de *Enterobacteriaceae* y *Corynebacterium spp.* *Eikenella corrodens* se aísla en la cavidad oral del 62% de los perros (Martínez, 2005). Bacilos Gram negativos anaerobios como *Bacteroides*, *Prevotella*, *Fusobacterium*, *etc.* (Corredor y Torres, 2009). Entre las especies no pigmentadas destacan los géneros *Fusobacterium*, *Prevotella* y *Bacteroides*, mientras que las especies pigmentadas corresponden a *Porphyromonas spp.* *Bacteroides tectum*, patógeno oportunista animal, representa el 33% de los anaerobios orales de los perros y suele ser confundido con *Prevotella bivia* (Cuadro 2) (Martínez, 2005).

Las *Fusobacterias* son los anaerobios más frecuentemente aislados, 32-33%, de las infecciones por mordeduras de perros y gatos. *Fusobacterium nucleatum* constituye más de la mitad de las cepas aisladas. Con menor frecuencia se aíslan *F. russii*, *F. gonidiaformans*, *F. alocis* y *F. necrophorum*. *P. gingivalis* y *Prevotella intermedia* se encuentran en la cavidad oral del 68% y 44% respectivamente de los perros. El recuento de *P. gingivalis* y de *P. intermedia* aumenta con la edad de los animales, cantidad de placa bacteriana y grado de gingivitis (Martínez, 2005).

Los investigadores han encontrado que hay tres bacterias de tipo *Porphyromonas* asociadas con más del 75% de los casos de enfermedad periodontal avanzada en

los perros (Peak, 2006). Estas bacterias se acumulan en gran número en la superficie visible de los dientes (placa dental supragingival), luego se extienden bajo la encía (placa subgingival). Un miligramo de placa dental contiene aproximadamente 10 millones de bacterias (Vega *et al.*, 2014).

Es bien aceptado dentro de la comunidad odontológica que los resultados de la enfermedad periodontal no solo se dan por la simple acumulación de volumen de placa dental, sino también por el crecimiento y dominio de determinados organismos patológicos tras el desarrollo complejo de la placa. Si el problema dental no es tratado a tiempo, las bacterias periodontales pueden extenderse a otros sitios del cuerpo, causando una bacteriemia y conducir a enfermedad renal, coronaria o hepática (Vega *et al.*, 2014).

Actualmente se reconoce que la placa bacteriana es un biofilm, y se ha demostrado que los animales libres de gérmenes no desarrollan enfermedad periodontal, por lo que la presencia de la placa es condición necesaria para el desarrollo de la enfermedad. La retención en el tiempo de estas bacterias resulta en un cambio de la microbiota predominante, desde cocos Gram positivos aeróbicos, hasta una más móvil compuesta por bacilos gramnegativos anaeróbicos. Una placa mixta aeróbica-anaeróbica se encuentra comúnmente en los animales con enfermedad periodontal.

Los dientes viven en un ambiente abierto. Las superficies inertes expuestas al medio ambiente están cubiertas con microorganismos (Colin, 2005). Un hecho importante en el desarrollo de la periodontitis es el consumo de oxígeno por la acumulación de bacterias aeróbicas. En la medida en que el número de estas bacterias aumenta, la concentración de oxígeno disminuye especialmente en los bolsillos periodontales, creando un medio ideal para el desarrollo de las bacterias anaerobias (Negro *et al.*, 2012).

Una superficie húmeda soporta más microorganismos que una superficie seca. Un cálido ambiente anima a muchos de los organismos a crecer más rápido. Un fluido cargado de nutrientes microbianos fomenta el crecimiento (Colin, 2005).

Cuadro 2. Bacterias periodontopatógenas putativas reportadas en cultivos de placa y en estudios epidemiológicos de perros y gatos (Colin, 2005).

Bacteroides	Otros microorganismos
<i>Bacteroides denticanium</i>	<i>Campylobacter rectus</i>
<i>Porphyromonas cangingivalis</i>	<i>Peptostreptococcus anaerobius</i>
<i>Porphyromonas canoris</i>	<i>Streptococcus constellatus</i>
<i>Porphyromonas cansulci</i>	<i>Treponema denticola</i>
<i>Porphyromonas denticanis</i>	
<i>Porphyromonas endodontalis</i>	
<i>Porphyromonas gingivalis</i>	
<i>Porphyromonas gulae</i>	
<i>Porphyromonas salivosa</i>	
<i>Prevotella intermedia</i>	
<i>Tanerella forsythensis</i>	

IV. PREVALENCIA

La prevalencia de la enfermedad periodontal ha sido investigada por diferentes autores, ha sido reportada en un 53% a 97% de los casos. La enfermedad se ha reportado a menudo atribuido a otro origen, otras prevalencias estimadas se acercan al 95% de los animales mayores a dos años, con casi el 100% de los perros mayores a cinco años (Maetahara *et al.*, 2010).

Es la enfermedad más común en animales de compañía, especialmente en perros (Martínez, 2010). Es el trastorno predominante de la cavidad oral no sólo en los perros, sino también en otros animales (Kyllar y Witter, 2005). A diferencia del hombre, las caries dental es menos frecuente en el perro (Martínez, 2010).

V. EPIDEMIOLOGIA

La enfermedad periodontal afecta a todos los perros a lo largo de su vida, pero con una prevalencia variable en función de las razas y los individuos. La acumulación de la placa dental bacteriana en las coronas dentales a lo largo de la vida conlleva irremediablemente una reacción inflamatoria de esta encía o gingivitis (Alvarado, 2013).

La formación de sarro, que va precedida de acumulo de residuos y colorantes, se ha observado a la temprana edad de 9 meses en el perro, aparece primero en los cuatro premolares superiores y después quedan afectados los otros premolares, molares, caninos e incisivos (Saborit, 2009).

Los resultados de distintos estudios indican que los perros acumulan más placa y desarrollan gingivitis con mayor facilidad cuando se los alimenta con una dieta blanda en lugar de una dura (Saborit, 2009).

5.1. Epidemiología de Acuerdo a las Características Propias:

5.1.1. Respecto al Tamaño del Perro

Los perros de raza pequeña (menos de 8 kg) se ve más gravemente perjudicados y antes, en particular sus incisivos y las caras internas de sus dientes. Cuanto más pequeño es el perro, mayor volumen ocupa sus dientes en la mandíbula. De tal modo cuando existe periodontitis, la destrucción progresiva del hueso alveolar a lo largo de la raíz puede poner en peligro la solidez de la misma mandíbula. Es cierto que los perros pequeños tienen la misma cantidad de dientes que los perros de raza grande, pero la arcada dental (mandíbulas y huesos maxilares) es más corta en comparación, y es por ello que los dientes se ven demasiado aglomerados, incluso a veces torcidos y tienden a presentar mayores problemas dentales (por ejemplo, predisponen a que el alimento se atore más fácilmente) (Hennet, 2008).

En el caso del perro, se ha demostrado que la relación [altura de la mandíbula/altura del primer molar mandibular] disminuye significativamente con el tamaño del animal. La pérdida de algunos milímetros de hueso en un Yorkshire tiene consecuencias más importantes que para un perro de raza grande. A veces, la mandíbula se debilita tanto que pueden producirse fracturas (Hennet, 2008).

5.1.2. Respeto al Individuo

El paso de la gingivitis a la periodontitis es un fenómeno individual, específico de cada situación dental, que depende de cómo se ve limitada la extensión de la infección gracias a la higiene oral y/o a cómo actúa el sistema inmunitario local del individuo.

5.1.3. Respeto a la Edad

Un estudio ha demostrado que el 80 % de los perros de más de 6 años presentaban una periodontitis entre moderada y grave caracterizada por una destrucción ósea. La placa dental supragingival se mineraliza progresivamente convirtiéndose en sarro gracias a las secreciones salivares.

El sarro puede hacerse visible algunas semanas después de haber comenzado a acumularse la placa dental. Como es natural, la enfermedad periodontal se agrava con la edad. Existe una correlación estadísticamente significativa entre la edad y el índice gingival (intensidad de la inflamación), el índice de sarro (cantidad de sarro), el índice de movilidad dental y el índice de furcación (importancia de la reabsorción ósea interradicular; Hennet, 2008).

VI. FACTORES PREDISPONENTES

6.1. Edad

La edad se encuentra estadísticamente asociada con la enfermedad periodontal determinando que todas las patologías y lesiones orales son más frecuentes mientras los individuos son más adultos. Se atribuye a que los tejidos periodontales sufren cambios fisiológicos (células del epitelio oral más pequeñas, incremento en frecuencia y severidad de recesión gingival) con el incremento de la edad, los cuales demoran el proceso de curación, permitiendo que la enfermedad periodontal tienda a desarrollarse más rápidamente (Toledo, 2004).

Como la Enfermedad Periodontal es una enfermedad crónica, el hecho de que los propietarios solo se percaten de que sus mascotas presentan esta enfermedad cuando éstos son adultos o viejos, puede explicar también la mayor incidencia en este grupo etario de animales (Uribe, 2013).

6.2. Tamaño del Animal

A pesar que todos los perros pueden ser afectados, las razas pequeñas y miniaturas son más propensos a desarrollar periodontitis a una edad temprana y tienden a mostrar una enfermedad más grave en comparación con perros de raza grande.

Los perros pequeños al tener una mandíbula reducida en tamaño y el consiguiente hacinamiento de los dientes puede ser un factor predisponente a esta prevalencia de la Enfermedad Periodontal, siendo el tamaño de la boca un factor de riesgo significativo. Además son propensos a tener problemas de maloclusión, lo que facilita una mayor deposición de placa dental (Kyllar y Witter, 2005).

6.3. Maloclusión

La forma en que los dientes se alinean entre sí se denomina oclusión. La oclusión "normal" es cuando los incisivos superiores (maxilares) se superponen a los incisivos inferiores (mandíbula); Los caninos inferiores se encuentran equidistantes entre el tercer incisivo y los dientes caninos superiores y las puntas de la corona premolar del punto de la mandíbula inferior entre los espacios de los dientes de la mandíbula superior.

Las razas braquiocefálicas o de cara plana (Boxer, Shitzu, Boston Terrier, Lhasa Apso, Persa) tienen mordidas "anormales" que son reconocidas como "normales" para su raza, donde la mandíbula inferior sobresale frente a la mandíbula superior, alterando las relaciones de diente a diente.

Una maloclusión esquelética resulta cuando una alineación anormal de la mandíbula hace que los dientes estén fuera de la orientación normal. Una maloclusión dental, o malposición, ocurre cuando uno o más dientes están fuera de la alineación normal, pero las mandíbulas son alineadas normalmente (Bellows, 2014).

6.4. Dieta

En varios estudios se ha demostrado que perros alimentados con una dieta húmeda desarrollan signos de enfermedad periodontal tanto histológicos como clínicamente más tempranos que caninos alimentados con dieta seca (Kyllar y Witter, 2005), esto se debe a que estos tipos de alimento aumentan la retención de placa dental (Toledo 2004). Por lo tanto el tipo de alimento y la forma de éste, que reduzcan al mínimo la formación de placa y sarro, o que ayuden a la eliminación, son importantes en la prevención de la enfermedad periodontal (Uribe, 2013).

Es así, que, la gravedad de la enfermedad periodontal en perros alimentados con dieta blanda también es mayor que en animales alimentados con una dieta seca (Uribe, 2013).

6.5. Cepillado Dental

Es un factor importante de incluir dentro de la rutina de los cuidados de las mascotas, ya que el efecto mecánico del cepillado ayuda a eliminar mecánicamente la placa. Sin embargo es más eficiente si se combina junto a una dieta seca, masticación de juguetes e incorporar agentes químicos tales como enjuagues, pastas dentales y pulverizadores (Uribe, 2013).

VII. PATOGENIA

Sobre cualquier superficie del diente que se encuentre limpia, así como después de una exfoliación y pulido (una profilaxis dental), una capa invisible de glicoproteína, la película, comienza a formarse a los pocos segundos de exposición con la saliva. Primero, las bacterias formadas en la placa, especialmente *Actinomyces spp.* y *Streptococcus spp.*, las cuales forman parte de la flora normal, se adhieren a la película y proliferan. Las bacterias aerobias y las anaerobias facultativas de la placa, proliferan durante los próximos días, produciendo una superficie rugosa en la cual, más bacterias se adhieren.

La capa de placa madura que se forma está compuesta de bacterias en una matriz de glicoproteínas, polisacáridos, células epiteliales (procedentes del epitelio oral), leucocitos, macrófagos, lípidos, carbohidratos, material inorgánico, y, algunas veces, restos alimenticios. Conforme la placa se espesa y extiende hasta el surco gingival, el oxígeno se agota y las bacterias anaerobias proliferan.

Las sales de calcio en la saliva se depositan en la placa produciendo cálculos (sarro), los cuales, se observan como concreciones amarillentas o blancas y se localizan, en su mayor parte, frente a la salida de los conductos de las glándulas salivales. Están compuestos de sales inorgánicas en un 70-80 % (principalmente calcio y fósforo) y de una parte orgánica (proteínas de carbono y muy pocos lípidos). Los cálculos se pueden formar supragingivales (en las coronas, alrededor del margen gingival) y/o subgingivales (apicalmente al margen gingival o en la bolsa periodontal) (Martínez, 2010).

En animales susceptibles, la acumulación de placa y subsecuente formación de cálculo dental tanto en el margen gingival como en la superficie de la pieza induce una respuesta inflamatoria por parte de los tejidos adyacentes, la falta de control y eliminación de esta placa favorece la evolución de la enfermedad de una gingivitis a una severa periodontitis (Nuñez, 2016).

Los perros acumulan más bacterias en la placa y desarrollan más pronto la gingivitis cuando reciben una dieta “blanda” que cuando reciben una dieta “dura” (Martínez, 2010).

VIII. ENFERMEDADES PERIODONTALES

8.1. Placa Dental

La placa se adhiere a la superficie de los dientes. Se compone de bacterias en una matriz de glicoproteínas salivares. Es imposible simplemente enjuagar la placa con agua; debe ser eliminado por la masticación u otras ayudas de higiene bucal.

Inicialmente las bacterias que se adhieren son principalmente cocos Gram positivos aeróbicos. Después de un día o dos de crecimiento ininterrumpido, la placa espesa y agota el suministro de oxígeno localmente disponible, favoreciendo el crecimiento de organismos anaeróbicos. Son los anaerobios (particularmente *Porphyomonas spp.*) los que se consideran organismos responsables de los cambios patológicos que conducen a la destrucción del tejido periodontal y la pérdida de la inserción periodontal. Las espiroquetas son muy comunes en la placa madura (Gioso, 2011).

8.2. Cálculo o Sarro

La superficie rígida, no vascularizada de esmalte del diente es la plataforma ideal para el desarrollo de un biofilm (placa) y su primo, cálculo.

El cálculo se forma cuando el carbonato de calcio y las sales de fosfato de calcio en el líquido salivar se cristalizan en la superficie de los dientes, mineralizando la placa blanda. Toma 2-3 días para que la placa llegue a estar suficientemente mineralizada para formar un cálculo que sea resistente a ser fácilmente eliminado.

Es más probable que las sales de calcio se depositen sobre la placa en un ambiente alcalino. Desafortunadamente, las bocas de perros y gatos son ligeramente alcalinas (fluido oral en los seres humanos es generalmente

ligeramente ácido). Así, los perros y los gatos son más propensos a la deposición de cálculo que los seres humanos. (Hay algunas buenas noticias - probablemente debido a la diferencia del pH, la caries es poco común en perros y gatos en comparación con los seres humanos).

Las bacterias encontradas en la placa dental no son necesarias para la deposición de cálculo - los perros libres de gérmenes desarrollan depósitos de cálculo. Pero los perros libres de gérmenes no desarrollan la inflamación gingival y la pérdida de hueso que se produce en muchos perros de mascota como resultado de la deposición de placa y cálculo. Las bacterias en la placa son la causa verdadera de la gingivitis y de la periodontitis (Colin, 2005).

El cálculo promueve la gingivitis porque proporciona una superficie áspera para la acumulación y maduración de la placa. Es la placa cargada de bacterias el principal irritante del periodonto (Gioso, 2011).

Sin embargo, hay dos atributos clínicamente importantes del cálculo:

1. Aunque el cálculo en sí no causa enfermedad, proporciona una ubicación física protegida para el desarrollo de la placa, incluyendo hendiduras profundas que promueven el crecimiento de bacterias anaerobias.
2. Una vez formado, el cálculo no puede ser removido excepto por la acción mecánica en la superficie del diente.

Cuando el lavado oclusal es insuficiente, el biofilm sobre el esmalte espesa y madura. Cuanto más tiempo se le permite crecer, más complejo se vuelve (Colin, 2005).

Un diente con gruesos depósitos de sarro y bolsas periodontales profundas se ha expandido más allá de un pueblo - es una ciudad microbiana próspera. Cuanto

más grueso sea el biofilm, lo más probable es que el gradiente de oxígeno resultará en un ambiente anaerobio en su base (Colin, 2005).

8.3. Halitosis

La halitosis es un problema común en los perros, lo que representa un problema psicosocial que afecta considerablemente a la relación propietario-mascota. El mal aliento proviene del metabolismo microbiano tanto de sustratos proteicos exógenos como endógenos dentro de la cavidad oral, lo que da lugar a una producción volátil de compuestos de azufre y se agrava por otros factores incluyendo gingivitis ulcerosa necrotizante aguda, sitio de extracción infectado, restos debajo de los aparatos dentales, úlceras, tonsilitis y baja higiene.

Los principales agentes responsables de la producción de mal aliento son las bacterias Gram-negativas y su aumento se relaciona con un engrosamiento de la placa dental. Una buena higiene oral junto con dietas específicas puede reducir la carga microbiana al nivel fisiológico, reducir la halitosis y evitar la gingivitis y las enfermedades periodontales que tienen efectos desagradables en el aliento (Di Cerbo *et al.*, 2015).

Estos organismos se alimentan sobre todo de proteínas y los compuestos que resultan de la digestión de la flora, son verdaderamente fétidos. A cualquier hora las bacterias especialmente las anaeróbicas están produciendo ácido sulfhídrico que se caracteriza por olor a huevo descompuesto, metilmercaptano presente también en las heces, cadaverina resultado de procesos de descomposición así como putrescina presente en la carne también en descomposición, ácido isovalérico que huele como “pies sudados”. De estos compuestos, el ácido sulfhídrico y el mercaptano causan el 90% de la halitosis (Zavala, 2002).

La nutrición juega un papel fundamental en el desarrollo de los dientes, la integridad de los tejidos bucales y de las encías, la resistencia ósea e incluso el manejo de enfermedades dentales y orales.

Un estudio muestra que, después de 10 días de ingesta de suplemento dietético, se observó una mejoría general en 29 de 32 perros (90%) presentando un mal olor severo a moderado y al final de la evaluación 19 de los 29 perros (65%) que lograron una mejoría adquirieron una condición fisiológica estable con respecto a la concentración de compuestos volátiles de azufre (Di Cerbo *et al.*, 2015).

8.4. Gingivitis

En la gingivitis, la inflamación de los tejidos gingivales marginales está inducida por la placa bacteriana y no afecta al ligamento periodontal o al hueso alveolar (Merck, 2007). Las bacterias periodontopatógenas al contener o producir las toxinas y las enzimas destructoras de tejidos, inducen una respuesta por parte del hospedero, llevando a la liberación de agentes neutrófilos que pueden causar lesiones a los tejidos del mismo cuerpo. Bajo las condiciones apropiadas, la gingivitis aguda se puede desarrollar en una semana y puede llegar a ser crónica si la placa se mantiene intacta, además, puede persistir sin progresar a una enfermedad más grave (Martínez, 2010).

Hay un cambio de color, del rosa coral a rojo o púrpura, tumefacción del borde gingival y un exudado seroso o purulento en el surco. Las encías sangran fácilmente al ser tocadas. Es frecuente el aliento fétido. La gingivitis es reversible con una limpieza dental adecuada, pero si no se trata, puede culminar en periodontitis (Merck, 2007).

Pueden afectarse perros y gatos. Muchos son asintomáticos, pero pueden notarse halitosis, malestar oral, renuencia al ingerir, disfagia, babeo y pérdida de piezas dentales (Nelson y Couto, 2000).

8.5. Periodontitis

En la periodontitis, una placa bacteriana induce y dirige un proceso inflamatorio destructivo del periodonto, que destruye la encía, el ligamento periodontal, el hueso alveolar y el cemento radicular. Normalmente aparece después de años de desarrollo de la placa, de cálculos y de gingivitis. Hay migración apical del anclaje epitelial y resorción del hueso alveolar de soporte. Es irreversible y conduce a la pérdida permanente del soporte del diente. Los dientes afectados pueden presentar un aumento de movilidad, gingivitis concomitante y cálculo subgingival (Merck, 2007). Es una enfermedad progresiva si la acumulación de placa no se controla, pero se puede prevenir con técnicas apropiadas (Harvey, 2012).

La primera señal de Periodontitis es la gingivitis, visto clínicamente como hiperemia, edema, ulceración, y/o sangrado espontáneo de la encía (Rawlinson, 2012). Se caracteriza por un incremento en la profundidad alveolar, pérdida de adherencia, regresión gingival, exposición por furcación y pérdida ósea del patrón horizontal frente al vertical. Perros de razas pequeñas suelen experimentar más problemas que perros de razas grandes. Los perros alimentados con una dieta más sólida presentan menos problemas debido al efecto mecánico de limpieza del diente al masticar el alimento. El maxilar se ve afectado más gravemente que la mandíbula y las superficies bucales más que las linguales (Merck, 2007).

Frecuentemente, la gingivitis se hace visible a los 2 años de edad, pero responde al tratamiento. La periodontitis normalmente comienza a los 4-6 años de vida y, si no se trata, progresa hasta la pérdida del diente (Merck, 2007). Los Galgos son una raza grande comúnmente afectados con la enfermedad periodontal (Hoffman, 2006).

8.6. Etapas de la Enfermedad Periodontal

La enfermedad periodontal se separa a menudo en dos condiciones: gingivitis y periodontitis. La gingivitis es inflamación de la encía, mientras que la periodontitis es inflamación de los tejidos no gingivales (ligamento periodontal y hueso alveolar). Las etapas de la enfermedad periodontal se definen como sigue (Shearer, 2015):

- ❖ **Normal:** Clínicamente normal - no hay inflamación gingival o periodontitis clínicamente evidente.
- ❖ **Etapa 1:** solo gingivitis sin la pérdida de inserción. La altura y la arquitectura del margen alveolar son normales (Gioso, 2011).

A veces la profundidad de la encía será mayor de lo normal, pero esto se debe a una mayor altura del margen gingival debido a la inflamación y el edema. Una vez que el área se limpia a fondo, la inflamación debe de resolverse, volviendo la profundidad de la encía a valores normales. Como tal, esta es la única etapa de la enfermedad periodontal que se considera reversible. La terapia consiste en la limpieza profesional según sea necesario, con cuidados en el hogar para minimizar daños adicionales (Lobprise, 2007)

- ❖ **Etapa 2:** Periodontitis temprana: menos de 25% de pérdida de inserción periodontal medida por sondaje a la exploración clínica o a través de una radiografía, midiendo la distancia del borde alveolar a la unión cemento-esmalte relativa a la longitud de la raíz o si hay un estadio 1 de afección de la furca en los dientes multirradiculares. También se puede observar signos tempranos de periodontitis a la radiografía.

- ❖ **Etapa 3:** Periodontitis moderada: 25-50% de pérdida de inserción, medida por sondaje o radiografía ó encontrándose un estadio 2 de afección a la furca en los dientes multirradiculares.

- ❖ **Etapa 4:** Periodontitis avanzada: Más del 50% de pérdida de inserción, medida ya sea por sondaje o radiografía, ó si hay un estadio 3 de afección a la furca en los dientes multirradiculares. (Gioso, 2011).

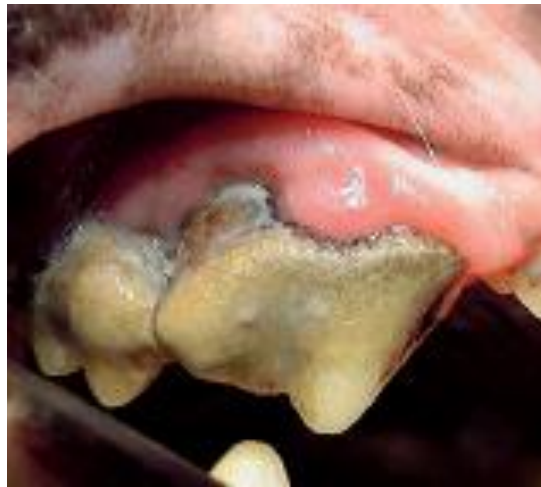

Figura 6. Periodontitis avanzada (Hennet, 2008).

8.7. Estomatitis

Esta enfermedad es la inflamación de la mucosa bucal (Figura 7), cuando se examina a un animal con estomatitis se debe considerar la salud general del paciente y los factores locales, cualquiera circunstancia que altere significativamente la replicación, maduración y exfoliación de la mucosa sana, favorece el desarrollo de la enfermedad. Si bien la mucosa oral está sometida a considerable trauma y puede tolerarlo, la tumefacción, deshidratación o muerte celular producirán lesión.

La saliva de los carnívoros es bactericida por su pH alcalino y el contenido de lisozima; por lo tanto rara vez se establece una infección bacteriana, a menos que concurren otros factores (infecciosos o físicos).

La estomatitis se presenta en cualquier circunstancia que altere significativamente la replicación maduración y exfoliación de la mucosa bucal, por lo que la causas etiológicas se presentan en alteraciones endógenas como en deficiencias nutricionales, como las deficiencias de la vitamina B12, C, ácido fólico y niacina; por otra parte se tiene a los procesos por intoxicación con metales pesados como el talio y la warfarina, pero hay que destacar que la uremia, la diabetes mellitus son causas de estomatitis.

Sin embargo la presencia de agentes exógenos como por ejemplo por agentes patógenos como son las Espiroquetas y Bacilos fusiformes que dentro de la economía bacteriana de la cavidad bucal en el perro y el gato se encuentra en forma normal, y cualquier desarrollo anormal de estos gérmenes pueden llegar a producir la estomatitis. Por otra parte los agentes fungales como la *Candida albicans*, el cual produce la candidiasis bucal, es una de las formas de estomatitis (Traverso, 2012).

8.7.1. Estomatitis por causas físicas

Hay una gran variedad de agentes dentro de este grupo, como lo son los cuerpos extraños; astillas, huesos cortantes, alambres y otros objetos metálicos, trozos de madera, vidrios, espículas de semillas de avena y cebada.

El tipo de estomatitis que se presenta por causas físicas generalmente es de tipo superficial. La mucosa puede estar hiperémica, edematosa y con incremento en la producción de moco por las glándulas palatinas. El tejido linfoide puede estar hiperplásico si el agente persiste por un tiempo prolongado (Trigo, 1998).

8.7.2. Estomatitis por causas químicas

La ingestión de compuestos químicos cáusticos, como algunos ácidos y álcalis (sosa caustica, cal viva), pueden ocasionar intensa inflamación y necrosis de la mucosa bucal. En perros con uremia puede presentarse una estomatitis que es principalmente una glositis.

Las consecuencias de esta estomatitis y la causada por daño físico tal vez originen infecciones bacterianas; asimismo, la lesión bucal produce dolor y puede llevar a la anorexia y baja de peso (Trigo, 1998).

8.7.3. Estomatitis virales

El tipo de lesiones presentes en estas estomatitis varia; puede haber vesículas, ampollas, erosiones y úlceras (Trigo, 1998). La papilomatosis oral es una virosis específica que se discute bajo el título de estomatitis hiperplásica y neoplásica. Otras virosis pueden causar estomatitis, aunque otros órganos pueden lesionarse con mayor intensidad (Traverso, 2012).

8.7.4. Estomatitis bacterianas

La presencia de agentes exógenos como por ejemplo agentes patógenos como son las Espiroquetas y Bacilos fusiformes que dentro de la economía bacteriana de la cavidad bucal en el perro y el gato se encuentra en forma normal, cualquier desarrollo anormal de estos gérmenes pueden llegar a producir la estomatitis. Estas llegan a producir la necrosis severa de la mucosa bucal llegando hasta el periodonto y la zona periapical, se manifiesta con una severa halitosis, presencia de dolor por lo que la aprehensión de los alimentos se encuentra alterada, por lo tanto se presenta la anorexia y la presencia de una salivación excesiva, conjuntamente a ello se acompaña de descamación de las membranas mucosas y la hemorragia a nivel de las encías (Traverso, 2012).

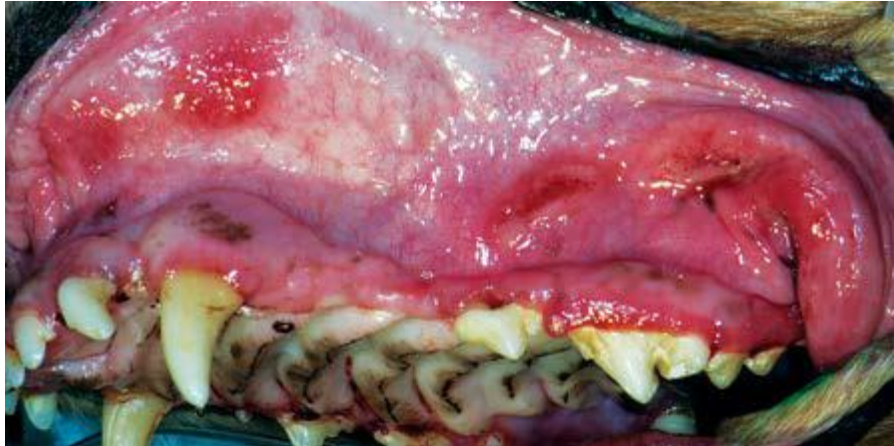


Figura 7. Estomatitis (Bellows, 2016).

8.7.5. Estomatitis micótica

La estomatitis micótica, causada por el sobrecrecimiento de *Candida albicans*, no es una causa común de estomatitis en perros y gatos (Merck, 2007). En general se presenta en animales debilitados, inmunosuprimidos o que reciben una prolongada terapia de antibiótico o esteroide (Traverso, 2012). Se caracteriza por la aparición de placas de color blanco cremoso en la lengua o membranas mucosas. El tejido subyacentes a menudo está enrojecido y ulcerado. Puede haber placas más pequeñas que rodean a una principal más grande. La periferia de las lesiones suele estar enrojecida (Merck, 2007). Realizando un raspado simple inmediatamente sangra, es así, que afecta al paladar blando en su mayor parte, por lo que se presenta dolor, anorexia y salivación pegajosa (Traverso, 2012).

Estas pueden coalescer a medida que la enfermedad progresa y pueden aparecer lesiones similares en la orofaringe y en otras uniones mucocutáneas (Merck, 2007).

El diagnóstico puede confirmarse mediante el cultivo del microorganismo a partir de la lesión o por visualización histológica de invasión tisular. El diagnóstico

histológico puede ser confirmatorio en ausencia de un cultivo positivo (Merck, 2007).

La higiene delicada con aplicadores de algodón embebidos en solución salina isotónica o de bicarbonato de sodio tiene acción calmante, pero solo puede llevarse a cabo en los pacientes más cooperativos. Localmente se puede emplear un antiséptico o una combinación de antibiótico – fungicida aplicada 3 a 4 veces por día. Una dieta blanda y el enjuague de la boca con solución salina después de la masticación, reducen el dolor y el desarrollo bacteriano en los tejidos enfermos. El electrocauterio o cauterización química (nitrato de plata o fenol) están indicados a veces para la ulceración bucal localizada y crónica que no responde a la terapia (Traverso, 2012).

8.8. Pulpitis

La pulpa dental está constituida por un sincitio de fibrocitos estilizados con histiocitos y células mesenquimatosas indiferenciadas, además de vasos y nervios. La pulpitis es la reacción inflamatoria de la pulpa dental por la perforación de caries, periodontitis, fracturas y quizás infecciones por vía hematógica (Trigo, 1998).

La inflamación de la pulpa asociada con necrosis por presión y formación de abscesos puede ser reversible o irreversible. En general, la cavidad del absceso es en principio estéril, a menos que el diente se haya abierto y expuesto al entorno oral debido a traumatismo, resorción o caries. Los dientes con pulpitis a menudo producen dolor agudo y el animal se resiente con la manipulación o la percusión del diente. A medida que la pulpa muere y la presión del gas aumenta en la cavidad pulpar, la sangre es impulsada dentro de los túbulos de la dentina y los dientes a menudo toman un color pardo-rojizo o gris oscuro (Merck, 2007).

8.9. Caries

La caries dental es una enfermedad multifactorial asociada a la interrelación de varios factores imprescindibles para que se inicie la lesión. Dichos factores son el huésped, las bacterias y la dieta. Posteriormente fue adicionado un nuevo factor: el tiempo, que permitió esclarecer de una forma más precisa la formación de la caries dental.

Existen numerosas evidencias que han permitido demostrar que la placa dental es un requisito indispensable para la iniciación de la caries dental y la enfermedad periodontal (Whyte *et al.*, 2009).

El grado de la cariogenicidad de la placa dental es dependiente de una serie de factores que incluyen:

- La localización de la masa de microorganismos en zonas específicas del diente como las superficies lisas, fosas, fisuras y superficies radiculares.
- El gran número de microorganismos concentrados en áreas no accesibles a la higiene bucal o a la autolimpieza.
- La producción de gran variedad de ácidos (ácido láctico, acético, propiónico) capaces de disolver las sales cálcicas del diente.
- La naturaleza gelatinosa de la placa favorece la retención de los compuestos formados en ella y disminuye la difusión de elementos neutralizantes hacia su interior.

La formación de cavidades cariosas comienza como pequeñas áreas de desmineralización en la superficie del esmalte, que puede progresar a través de la dentina y llegar hasta la pulpa dental (Figura 8). La desmineralización es provocada por ácidos, en particular ácido láctico, producido por la fermentación de los carbohidratos de la dieta por los microorganismos bucales. La formación de la lesión involucra la disolución del esmalte con la pérdida de los iones de calcio y

fosfato, así como el transporte hacia el medio ambiente circundante. Esta etapa inicial es reversible y la remineralización puede ocurrir particularmente con la presencia de fluoruros.

En el perro se presenta con mayor frecuencia en la fosa central del primer molar superior. Las áreas interproximales, en los dientes que tienen puntos de contacto con dientes adyacentes, también tienen una elevada predisposición a la caries. En una caries antigua, el esmalte aparece teñido de marrón oscuro o negro, es dura y sonora a la percusión. Una caries activa es de color marrón claro y el esmalte y dentina se encuentran reblandecidos, lo que nos permite puncionar con el explorador, que se introducirá hacia el interior.

Las radiografías son esenciales para evaluar el alcance de la caries. Cuando se plantea un tratamiento hay que saber si la pulpa dentaria está afectada y se requiere, por tanto, una endodoncia, o si la lesión es tan extensa que la extracción es la única posibilidad (Whyte *et al.*, 2009).

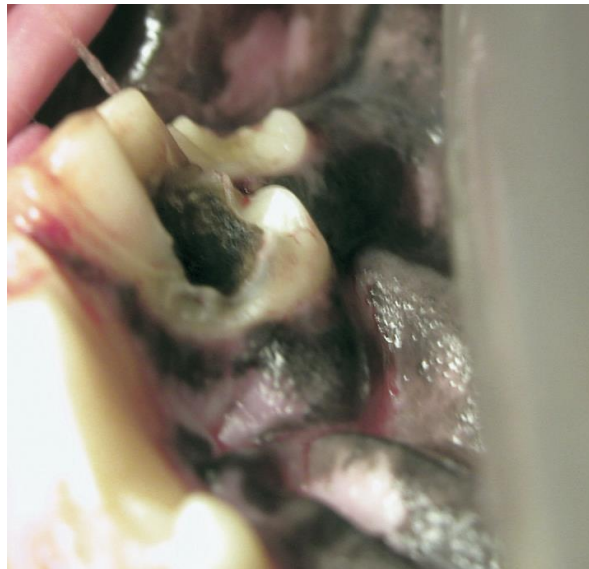


Figura 8. Caries severa en la superficie oclusal del primer molar superior izquierdo en un perro (Niemiec, 2008).

8.10. Paladar Hendido o Palatosquisis

El paladar hendido es una de las anomalías congénitas más frecuentes en los cachorros, sobre todo en razas puras. Se caracteriza por la existencia de una comunicación anormal entre la cavidad oral y la nasal que afecta el paladar blando, duro, hueso premaxilar y labio. Se puede clasificar en paladar hendido primario que afecta al labio, denominándose en este caso labio leporino (queiloquisis) y secundario denominado también fisura palatina secundaria congénita o palatosquisis, provocado por un fallo en la fusión de las placas palatinas de los procesos maxilares con el tabique nasal.

El origen de esta patología es básicamente hereditario, causado durante la gestación por mutaciones del gen MTHFR (metileno tetrahidrofolato reductasa), carencias de minerales, vitamina A y exposición de la madre a rayos X, entre otros (Calderón *et al.*, 2014).

Las complicaciones más frecuentes son de naturaleza respiratoria como laringitis, faringitis, rinitis irritativa crónica y otitis media con síndrome vestibular periférico y neumonías por aspiración, que pueden llegar a ser mortales (Calderón *et al.*, 2014).

8.11. Sialorrea

Responde a una situación en que se evidencia un babeo muy masivo. Puede ser primario, es decir de excesiva producción de saliva (hiperplasia de la glándula parótida), o secundario, donde la producción de saliva es normal, pero hay una incapacidad para deglutir (malformaciones congénitas, dolor o cuerpos extraños), por lo que la saliva se acumula en la cavidad oral y luego escurre hacia afuera.

La conformación anormal de los labios inferiores de algunas razas gigantes causa que la saliva se acumule y fluya libremente hacia el exterior. Otras causas pueden

ser la inflamación de estructuras orales, cuerpos extraños en esófago u orofaringe, neoplasias orofaríngeas, herpes o calicivirus felinos, intoxicaciones con organofosforados, e infartos y necrosis de la glándula mandibular. Los virus causantes de estomatitis y gingivitis aumentan la producción de saliva.

Los signos clínicos evidenciados dependerán mucho de la causa subyacente a la salivación. Asimismo el diagnóstico dependerá de esto, pero principalmente se debiese poder realizar mediante una exploración clínica y oral completa, preocupándose fundamentalmente de la palpación y observación (Bright, 2004).

8.12. Maloclusión

La oclusión normal en el perro dolicocefalo está basada en tres llaves oclusales. La primera consiste en que los incisivos maxilares deben ocluir por delante de los inferiores (mordida en tijera). La segunda se refiere a que el canino mandibular se sitúa durante la oclusión en el diastema localizado entre el incisivo lateral y el canino maxilar. Y la última referencia es que la cúspide del cuarto premolar inferior en el cierre de la boca se aloja entre el tercer y cuarto premolar superior.

La modificación en la posición fisiológica de las relaciones interdentarias durante la oclusión en los estándares de las diferentes razas caninas supone la existencia de una maloclusión. Las maloclusiones son relativamente frecuentes en pequeños animales y generalmente predisponen a la enfermedad periodontal (Castejón *et al.*, 2016).

Puede ser congénita o heredada. La maloclusión también puede ser resultado de dientes de leche retenidos, trauma, desviación mandibular o maxilar por anomalías del crecimiento o posteriores al trauma como fracturas orales maxilofaciales (Gary, 2012).

8.12.1. Maloclusiones de clase 1

Son aquellas en las que el crecimiento maxilar y mandibular ha sido adecuado en longitud y anchura. Sin embargo, uno o más dientes se encuentran desalineados (desplazados o rotados) (Castejón *et al.*, 2016).

Un ejemplo común incluye caninos de estrecha, y/o mala posición de los incisivos superiores o inferiores, como en el caso de mordida cruzada anterior (Gary, 2012).

Aunque son consideradas de etiología no genética, existe una alta incidencia en determinadas razas, lo cual indica cierta predisposición genética. Las causas que las provocan son varias, pudiendo deberse a la presión ejercida por el labio, lengua o mejillas, a consecuencia de enfermedad periodontal, traumatismo, enfermedades sistémicas o endocrinas, o en un número pequeño de casos a neoplasias y quistes.

Generalmente, producen sólo un problema estético, pero en algunas situaciones, como resultado del mal posicionamiento, se produce un apiñamiento dental, lo que conduce a la aparición temprana de enfermedad periodontal. En los casos más severos se puede producir trauma oclusal, pudiendo aparecer pulpitis y daño palatino severo y llegando incluso a originar fístulas oronasales.

El tratamiento se recomienda siempre y cuando se produzca patología. Se puede llevar a cabo la exodoncia de la pieza, el tallado de la corona dentaria y pulpotomía vital o diferentes terapias ortodónticas recomendadas en pacientes de edad superior a 6 meses (Castejón *et al.*, 2016).

8.12.2. Maloclusiones de clase 2

Este tipo de maloclusión se caracteriza porque existe un crecimiento (absoluto o relativo) mayor del maxilar que de la mandíbula. La causa principal es genética, aunque pueden contribuir en su incidencia otros factores como traumatismos

tempranos que produzcan el cierre de la línea de crecimiento, contracturas musculares o cicatrices de tejidos blandos, infecciones severas y enfermedades nutricionales.

Generalmente observamos en el examen físico que la al cerrar la boca, dañan el paladar, y en los casos más severos se pueden producir fístulas oronasales o daños en el tejido periodontal del canino maxilar. Se realizará diagnóstico diferencial con las luxaciones de la articulación temporomandibular y la fractura bilateral mandibular.

El tratamiento recomendado es el tallado de la corona y pulpotomía vital en uno o ambos caninos inferiores. Es preferible este procedimiento a la exodoncia, debido a la importancia del canino mandibular en la retención de la lengua y a problemas estéticos. Se podría realizar ortodoncia mediante la utilización de un plano inclinado (Castejón *et al.*, 2016).

8.12.3. Maloclusiones de clase 3

Se trata de una maloclusión en la cual la mandíbula es más larga que el maxilar en una raza no braquiocefálica. Su causa es genética y pueden influir los mismos factores que el en el caso anterior. En la mayoría de las ocasiones observamos esta enfermedad en la dentadura decidua. El paciente presentará los incisivos mandibulares e incluso los caninos, rostrales a sus homólogos maxilares. En consecuencia, los premolares maxilares y mandibulares estarán desalineados.

Esto causará un traumatismo diente-diente denominado atrición. El grado de desplazamiento marcará la severidad. En los casos más leves se producirá un contacto borde a borde de los incisivos. Cuando los incisivos mandibulares ocluyen delante de los maxilares lo denominamos “mordida en tijera inversa o cruzada anterior”.

En un gran porcentaje de casos no se origina ningún daño y únicamente será un problema estético. En aquellos individuos en los que se produce traumatismo, se trata de una lesión en la encía mandibular por parte de los incisivos maxilares. Además, se suele producir contacto del tercer incisivo con el canino mandibular.

Esto origina desgaste por atrición de los caninos mandibulares (pudiendo contribuir a su fractura), pulpitis y úlceras en el labio superior.

Si se produce lesión labial, gingival o dental, existen varias opciones entre las que se incluyen el tallado coronal y pulpotomía vital, la exodoncia de las piezas afectadas, y corrección ortodóntica en casos leves: aparato de ortodoncia con una placa y tornillo de expansión en la maxila que desplaza incisivos superiores rostralmente y/o un arco mandibular que mueve incisivos mandibulares distalmente (Castejón *et al.*, 2016).

8.13. Oligodoncia

Es el menor número de dientes de lo normal. Se presenta en caballos, perros y gatos. En estos últimos es de origen hereditario.

8.14. Polidoncia

Se refiere a dientes supernumerarios. Los dientes pueden ser como los normales, pero generalmente son rudimentarios en tamaño y desarrollo. En ocasiones obstaculizan la erupción de los dientes cercanos. Los dientes supernumerarios ocurren en animales domésticos, en especial el caballo, perro y gato (Trigo, 1998).

8.15. Anodoncia

Anodoncia es la ausencia congénita de dientes, la región en que se presenta con más frecuencia es en la premolar. En perros se presenta generalmente comprometiendo el primer premolar maxilar y/o mandibular y tercer molar mandibular. Las causas pueden ser pérdida de gérmenes dentales, que en perros es hereditario. Sin embargo, los gérmenes dentales también pueden ser destruidos por influencias traumáticas o infecciosas.

La pérdida adquirida del diente se puede confundir con anodoncia sin embargo, la pérdida es mucho más común, particularmente en perros más viejos. Las causas pueden ser enfermedad periodontal progresiva, fractura y avulsión traumática.

La falta de dientes puede predisponer a traumatismos del tejido blando debido a la oclusión dental y puede reducir el efecto de la limpieza oral, en especial en el área de los dientes carniceros (Valdez, 2011).

8.16. Hipoplasia del Esmalte

La hipoplasia del esmalte puede ocurrir durante el desarrollo del diente (*Figura 9*). El defecto en el esmalte se debe a la interrupción de la formación normal del esmalte y aparece como perforaciones o decoloración. En el pasado, se consideraba al virus del moquillo como la causa principal, pero ahora se sabe que las enfermedades prolongadas, la fiebre alta u otras enfermedades sistémicas debilitantes durante el desarrollo de los dientes pueden causar esta interrupción en el desarrollo del esmalte. El trauma o daño iatrogénico debido a la extracción excesivamente agresiva de dientes de leche también puede afectar el brote del diente permanente, causando defectos del esmalte en áreas focales o hipoplasia.

En casos generalizados severos, el manejo y tratamiento incluye una dieta suave, la eliminación de todo juguete duro masticable y buenos cuidados dentales en el

hogar con radiografías y limpiezas dentales anuales, si no es que semestrales (Gary, 2012).

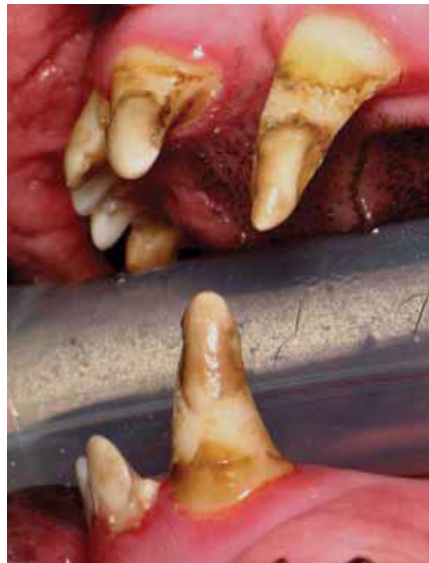

Figura 9. Hipoplasia del esmalte (Gary, 2012).

8.17. Quiste Dentígero o Quiste Folicular

Los quistes dentígeros ocurren principalmente en perros como resultado de tejido cístico que rodea la corona de un diente no erupcionado o impactado. Los primeros premolares mandibulares son los dientes más comúnmente afectados, y los quistes a menudo se dan bilateralmente, sin embargo, cualquier diente impactado o no erupcionado puede verse afectado.

Si se identifica que faltan los primeros premolares mandibulares a la edad de 6-12 meses, deben tomarse radiografías dentales para determinar si los premolares en realidad faltan. Si las radiografías dentales muestran un primer premolar inferior impactado en posición normal que aparenta estar justo debajo del margen gingival, el tratamiento de elección es llevar a cabo una operculectomía. Esto se logra recortando y removiendo un pequeño trozo de tejido gingival directamente sobre la corona, exponiendo por lo tanto la corona con la expectativa de que al remover el tejido blando, se permita la erupción. Si el premolar está mal

posicionado, severamente impactado o está presente el inicio de la formación de un quiste, deben removerse el premolar impactado, junto con el tejido de la pared del quiste.

La formación de quistes dentígeros puede suceder en perros mayores cuando no se reconocen clínicamente o radiográficamente los dientes faltantes en una etapa más temprana de la vida. Las características clínicas incluyen dientes faltantes e inflamaciones de tejido blando en el área del diente o dientes faltantes, y cuando se aspira pueden liberar un líquido de café a rojo. Si el quiste es más agresivo, puede desfigurarse la mandíbula debido al crecimiento del quiste y los dientes vecinos pueden desplazarse debido a la naturaleza expansiva del quiste.

Estas inflamaciones o “masas” a menudo son mal diagnosticadas como abscesos. Las radiografías dentales a estas etapas más tardías mostrarán un quiste expansivo radioluciente alrededor del diente permanente impactado. Un signo radiográfico patognomónico es una cubierta esclerótica alrededor de la pared del quiste.

El tratamiento es la extracción quirúrgica de todos los dientes impactados afectados, con remoción quirúrgica agresiva y curetaje del revestimiento de la pared del quiste en el hueso circundante. Los dientes afectados y el revestimiento de la pared del quiste deben ser enviados a histopatología. La zona debe enjuagarse bien con una solución antiséptica y cerrar el sitio quirúrgico con suturas interrumpidas absorbibles. No se recomienda llenar el espacio con polvo antibiótico o relleno de hueso. Deben llevarse a cabo exámenes de seguimiento y radiografías dentales seis meses después (Gary, 2012).

8.18. Fistulas Oronasales

Las fístulas oronasales (FOs) pueden ocurrir cuando un diente canino superior ha sido extraído debido a enfermedad periodontal avanzada. El tejido blando circundante, incluyendo la mucosa gingival y alveolar, está inflamado y ulcerado.

Por lo tanto, cuando se intenta cerrar esta abertura hacia la cavidad nasal, las suturas pueden abrirse, causando dehiscencia parcial o completa de la FO.

Se pueden ver FO no aparentes en Dachshunds, Poodles, y otros perros de razas pequeñas. Los perros con una FO no aparente pueden presentar descarga nasal incolora unilateral o bilateralmente, lo que indica enfermedad periodontal avanzada y la subsecuente pérdida extensiva de hueso a lo largo de la superficie palatal del diente o dientes caninos superiores.

Las FOs no pueden verse clínicamente (excepto por los signos clínicos mencionados anteriormente), y solamente se pueden diagnosticar de manera definitiva con sonda periodontal bajo anestesia general. En presencia de FOs, la sonda periodontal penetrará profundamente a lo largo de las superficies palatales de los dientes caninos superiores, lo que puede causar sangrado nasal (Gary, 2012).

La reparación exitosa de una FO requiere de crear un colgajo mucoperióstico largo y ancho de todo el espesor. Los bordes alrededor de la FO deben ser recortados, conectando dos incisiones divergentes. Los colgajos para la reparación de las FO deben ser por lo menos de dos a tres veces el ancho de la FO, de lo contrario el colgajo será demasiado estrecho y se rasgará cuando se jale y suture sobre la fístula (Gary, 2012).

8.19. Tumores Orales

La mayor parte de las masas de tejido blando de la cavidad oral son neoplasias y muchas son de naturaleza maligna (melanoma, carcinoma de células escamosas, fibrosarcoma). Sin embargo, también se reconocen épulis acantomatosos, fibromatosos (clásicamente en el Boxer), papilomatosis oral y granulomas eosinofílicos (especialmente en el Husky Siberiano) (Nelson y Couto, 2000).

Los signos más corrientes de los tumores de la cavidad oral son la halitosis, disfagia, sangrado o un crecimiento tisular que protruye desde la boca (Nelson y Couto, 2000). Aparecen como una inflamación asimétrica de crecimiento lento del maxilar o mandíbula, que puede estar asociada con trastornos masticatorios. Las lesiones agresivas con necrosis tisular local pueden estar asociadas con enfermedad dental secundaria.

El examen detallado de la cavidad oral suele revelar una masa en la gingiva, aunque también se puede afectar el área tonsilar, paladar duro y lengua (Nelson y Couto, 2000). El aspecto macroscópico de muchas lesiones es similar, por lo que el examen histológico de las biopsias es necesario para un diagnóstico específico. La clasificación histológica de algunos tumores orales, especialmente aquellos pertenecientes a los grupos fibro-óseos, puede parecer poco clara (Tremaine, 2006).

La boca es un sitio común para una variedad de tumores y ciertas razas son más propensas que otras a tener estos tumores. Por ejemplo, el Cocker Spaniels negro son propensos a melanomas orales, mientras que los Boxer son propensos a los tumores de mastocitos (Bellows, 2006).

8.19.1. Melanoma maligno.

Es un tumor orofaríngeo agresivo, severo y difícil de tratar. Se origina de los melanocitos localizados en la mucosa o el estroma superficial oral (Calderón *et al.*, 2014). Las localizaciones típicas son la gingiva, el paladar, la superficie dorsal de la lengua, la superficie de la mucosa y las uniones mucocutáneas de los labios y las mejillas. La superficie del tumor suele estar ulcerada y maloliente debido a la necrosis causada por la lesión que supera el suministro de sangre (Reiter, 2013). Pueden ser pigmentados o no pigmentados y es 4 veces más frecuente en machos, con una edad de aparición de 10-12 años (Calderón *et al.*, 2014). El

melanoma maligno en el labio o las uniones mucocutáneas no tiene ninguna afectación ósea (Verstraete, 2007).

Las razas más afectadas son: Cocker negro, Pastor Alemán y mestizos de razas pequeñas con mucosa oral pigmentada. Los tratamientos más frecuentes son: la cirugía radical (maxilectomía o mandibulectomía), la radioterapia y la inmunoterapia (con resultados poco efectivos) y la quimioterapia con Carboplatino (es el más eficaz, consiguiendo aumentar la esperanza de vida de 1,5 a 2 años) (Calderón *et al.*, 2014).

8.19.2. Carcinoma de células escamosas

El carcinoma de células escamosas (SCC) es la neoplasia maligna más común de la cavidad bucal felina. Las localizaciones más comunes en la cavidad oral son los márgenes gingivales, debajo de la lengua, fauces, y criptas tonsilares. El SCC debe sospecharse si alguno de los dientes está sospechosamente suelto cuando el resto de la dentición es buena.

Los perfiles de laboratorio no son específicos y generalmente revelan cambios asociados con la edad. Rara vez, la hipercalcemia se puede encontrar con SCC oral. Se deben tomar radiografías dentales y orales detalladas para ayudar a definir la extensión de la lesión y la participación en los tejidos duros más profundos (Wolf, 2006).

El aspecto radiológico de las lesiones puede variar desde una lesión ulcerativa con resorción ósea focal profunda hasta una lesión exofítica con mínima destrucción ósea y calcificación dentro del tumor. La lisis ósea, aunque sea extensa, no es un parámetro confiable para determinar la extensión del tumor, ya que la radiografía en la mayoría de los casos subestima la extensión de la infiltración ósea. La mandíbula rostral es una localización típica (Verstraete, 2007).

8.19.3. Fibrosarcoma

Se trata de tumores localmente agresivos que se metastatizan en menos del 20% de los casos. La tasa metastásica depende principalmente del grado tumoral. Una excepción a esta regla es el tumor histológicamente de bajo grado biológicamente alto del perro de raza grande. Estos tumores tienden a ser muy agresivos, y tienen un mal pronóstico. La recurrencia local es la causa más común de fracaso (Kirpensteijn, 2006).

El fibrosarcoma se asocia a menudo con resorción ósea focal sin ningún rastro de nueva formación ósea. La predilección del sitio para el fibrosarcoma es el maxilar caudal y el paladar duro (Verstraete, 2007).

8.19.4. Osteosarcoma

Los osteosarcomas mandibulares y maxilares tienen a menudo una presentación radiológica anormal, con nódulos en las áreas punteadas de mineralización con la lisis del hueso subyacente (Verstraete, 2007).

8.19.5. Épulis

Los épulis (Figura 10), que son masas duras que afectan al tejido gingival, son los tumores orales benignos más comunes en el perro. Estos tumores pueden observarse en perros de cualquier edad, pero generalmente aparecen en los 6 años.

Los épulis fibromatosos y osificantes, o también llamados fibromas periféricos odontogénicos, son generalmente solitarios, aunque pueden presentarse lesiones múltiples. Los tumores son no invasivos, pero pueden volverse bastante extensos. Proviene del ligamento periodontal del diente subyacente, y la escisión quirúrgica completa debe incluir los tejidos hasta el nivel del ligamento periodontal incluyendo

el mismo. Esto con frecuencia necesita la escisión en bloque del diente o los dientes afectados. La escisión completa es curativa.

El épulis acantomatoso llamado ahora ameloblastoma periférico canino o ameloblastoma canino acantomatoso. Éstos rutinariamente invaden de modo agresivo los tejidos locales incluido el hueso. Generalmente no metastatizan, pero debido a su naturaleza agresiva localmente, la extirpación quirúrgica debe incluir un margen de todo 1 cm de tejido clínicamente normal (de nuevo incluido el hueso) para prevenir la recidiva. La radioterapia puede minimizar la desfiguración si se tratan tumores extensos. La extirpación quirúrgica adecuada es curativa. Debido al comportamiento variable de los bultos gingivales, deberían ser siempre biopsiados antes de la cirugía (Merck, 2007).

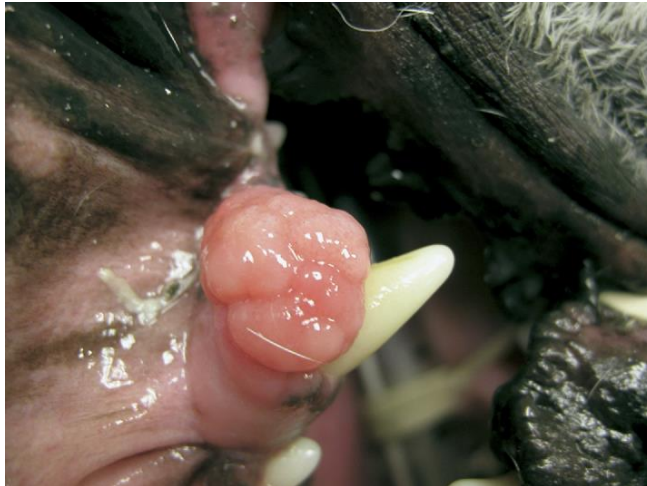

Figura 10. Épulis fibromatoso en el maxilar izquierdo de un perro (Niemic, 2008).

8.19.6. Papilomas

Los papilomas son lesiones blanquecinas inducidas por el virus y similares a la coliflor en las membranas mucosas y las uniones mucocutáneas de la boca. Se presentan en perros de menos de un año de edad y a menudo se resuelven espontáneamente en 1-3 meses (a menos que el paciente esté inmunocomprometido) (Reiter, 2013).

8.19.7. Absceso periodontal

El absceso periodontal es definido como una infección purulenta localizada, asociada con destrucción tisular del ligamento periodontal y hueso alveolar adyacente a una bolsa periodontal. Se define también como una lesión supurativa localizada en la pared blanda de la bolsa con destrucción de tejidos periodontales. Las principales investigaciones coinciden en que se trata de una inflamación localizada, purulenta y destructiva, capaz de modificar el pronóstico de la pieza dentaria e incluso de ser causante de la pérdida de la misma.

El absceso gingival compromete la papila o margen gingival y suelen ser causado por un objeto extraño que se queda incrustado. Los abscesos periodontales se van a producir en una bolsa periodontal preexistente que por alguna razón se ha obliterado y en la que hay una falta de drenaje lo que va a originar una activación o propagación de bacterias periodontopatógenas que invaden tejidos periodontales previamente intactos, entonces el absceso periodontal corresponde al caso en el cual hay una enfermedad periodontal preexistente y también en el caso de una periodontitis no tratada, del mismo modo puede ocurrir cuando se desarrolla la terapia periodontal activa y en fase de mantenimiento (Benza y Pareja, 2009).

8.19.8. Tratamiento de los tumores

La resección quirúrgica debe ser la primera opción de tratamiento cuando sea posible. Es probable que las lesiones gingivales benignas, como la hiperplasia gingival o las lesiones de épulis fibrosas/óseas, vuelvan a crecer después de la resección a un nivel de tejido que no sea el hueso del que provienen. Otras masas neoplásicas no deben ser tratadas mediante cirugía. La cirugía radical como parcial o hemimandibulectomía, premaxilectomía o maxilectomía parcial puede proporcionar una cura en algunos casos y es tolerada sorprendentemente por perros y gatos.

Las lesiones malignas pequeñas deben tratarse de manera radical. La elección y la agresividad del tratamiento dependerán de la extensión de la afectación tumoral (local o con metástasis), del tipo de tumor y de las condiciones físicas del paciente.

La cirugía radical sigue siendo el tratamiento más indicado. Si no es posible o no es aceptado por el propietario, es posible utilizar radioterapia para tumores radiosensibles como el carcinoma de células escamosas.

La quimioterapia y la inmunoterapia también se pueden usar con malos resultados. Su uso está indicado en conjunción con una cirugía agresiva para prevenir metástasis o cuando los márgenes no están libres de células malignas. Últimamente, la electroinmunoterapia se ha usado en tumores orales con algunos buenos resultados (Venturini, 2009).

IX. EFECTOS A NIVEL SISTÉMICO

Diferentes estudios epidemiológicos concluyen que los pacientes con enfermedad periodontal presentan riesgo de padecer enfermedades (Asmat y García, 2015). Se cree que en el paciente veterinario con alguna infección periodontal significativa, las bacterias y patógenos pueden ser forzados a salir de la bolsa periodontal e ir al torrente sanguíneo durante la masticación. Se ha establecido que los niveles de bacterias más altos en la sangre están presentes después de una limpieza dental (Berryhill, 2007).

Si se deja sin tratamiento, las bacterias periodontales se pueden propagar a otros sitios del cuerpo vía sistémica y conducir a enfermedades renales, cardiorrespiratorias o hepáticas. La existencia de enfermedades sistémicas en perros con enfermedad periodontal crónica ha sido achacada a la bacteriemia y a la absorción de toxinas bacterianas de la cavidad oral. La endocardiosis, endocarditis, bronquitis crónica, fibrosis pulmonar, nefritis intersticial, glomerulonefritis y hepatitis son algunos de los problemas que se dice, están asociados a la enfermedad periodontal (Martínez, 2010).

9.1. Efectos a nivel pulmonar

La primera fuente de patógenos respiratorios es la cavidad oral (neumonía, bronquitis crónica, enfisema o enfermedad pulmonar obstructiva crónica). La neumonía bacteriana en los adultos se debe a la aspiración de la flora orofaríngea, a las vías respiratorias bajas y a la imposibilidad de los mecanismos de defensa del huésped para eliminar las bacterias contaminantes, las cuales causan la infección. Los abscesos pulmonares suelen deberse a bacterias anaerobias, que pueden, lógicamente, provenir de la boca, sobre todo en pacientes con enfermedad periodontal (Calsina y Vichino, 2001).

Los patógenos periodontales liberan enzimas y otros factores que promueven la adhesión e invasión tisular tanto en la cavidad oral como en otros sitios tales como en los epitelios respiratorios. Las citoquinas que se liberan en el proceso de inflamación en la cavidad oral entran en la circulación sistémica y afectan sitios distantes, incluyendo el epitelio respiratorio que se altera para hacerse más susceptible al establecimiento de la infección y su progresión.

Las bacterias patógenas periodontales causan la liberación de citocinas IL-1, IL-6, IL-8 Y TNF de los tejidos del tracto respiratorio, particularmente de células endoteliales y del tejido conectivo. Estas citocinas proinflamatorias atraen a las células inflamatorias y activan a los neutrófilos, los cuales tienden a degranular causando daños al tejido.

Las enfermedades respiratorias y la enfermedad pulmonar obstructiva crónica son bastante comunes en los perros. El número de organismos involucrados en la enfermedad periodontal es fenomenal, por lo que la probabilidad de aspiración ocasional de patógenos suficientes para permitir el desarrollo de la infección es alta. Incluso si las enfermedades respiratorias comunes no son causadas por aspiración o bacteriemia por patógenos orales, sus efectos pueden influir en el desarrollo y progresión de tales enfermedades (Pavlica, 2006).

9.2. Efectos a nivel cardiovascular

Se ha reconocido que la enfermedad periodontal es un factor de riesgo significativo para el desarrollo de enfermedades cardíacas, tromboembolismo y apoplejía. Las bacterias anaerobias, como *Porphyromonas gingivalis*, que entran en la circulación, activan los trombocitos resultantes en la agresión y la destrucción de los vasos sanguíneos pequeños, lo cual puede resultar en flujo insuficiente hacia las arterias coronarias. Las bacteriemias pueden también causar cambios degenerativos en las válvulas del corazón, vasos coronarios y otros, endocarditis, miocarditis o endocardiosis (Pavlica, 2006).

Existe una consistente evidencia epidemiológica donde se muestra que la enfermedad periodontal aumenta el riesgo de padecer aterosclerosis. Así mismo, el origen de la endocarditis infecciosa puede ser una bacteriemia transitoria de origen bucal, debido a que las bacterias entran a la circulación sanguínea y se adhieren en una zona dañada o receptiva de las superficies del endocardio (Asmat y García, 2015).

P. gingivalis ha sido aislado de ateromas de la arteria carótida y coronaria y ha sido cultivado in vitro o identificado por PCR en las células endoteliales del endocardio y la aorta. Pacientes con enfermedad periodontal y aterosclerosis a menudo tienen un fenotipo genéticamente común de monocitos hiperinflamatorios, el cual en contacto con endotoxinas (de bacterias Gram negativas periodontales y otras), liberan un aumento de IL-1, PGE2 Y TNF- α : citocinas, las cuales aceleran el desarrollo de la aterogénesis y trombosis.

Las enfermedades cardiovasculares se identifican con frecuencia en perros, particularmente en aquellos mayores de diez años de edad, es decir, los animales que probablemente hayan tenido enfermedad periodontal durante muchos años. Las razas miniatura y de juguete son un grupo de riesgo para el desarrollo de la enfermedad periodontal cardiovascular y se sospecha que puede haber factores genéticos implicados. La patología más común en un reciente estudio de necropsia de pequeños Caniches fue la degeneración crónica de las válvulas cardíacas y la hinchazón en la pared de los vasos coronarios en todos los casos.

No se puede excluir que en los perros con enfermedad periodontal y endocardiosis exista un deterioro concurrente de la microcirculación, lo que conduce a una rarefacción capilar y posteriormente isquemia del periodonto y miocardio, predisponiendo a la enfermedad periodontal y la endocardiosis que ocurren en paralelo (Pavlica, 2006).

La endocarditis infecciosa es una condición médica importante en perros, con altas tasas de morbilidad y mortalidad. Aunque se considera una enfermedad infrecuente, con una prevalencia que oscila entre 0,09 y 6,6%, su verdadera incidencia es indudablemente subestimada, ya que su diagnóstico in vivo final sólo es posible después de la ecocardiografía, mediante la detección de lesiones vegetativas oscilantes caracterizadas en válvulas cardíacas e insuficiencia valvular (Semedo-Lemsaddek *et al.*, 2016).

9.3. Efectos a nivel hepático

Las infecciones bacterianas extrahepáticas que son asociadas con bacteriemia pueden causar colestasis intrahepática. La inflamación del parénquima y la fibrosis portal (combinando leves infiltrados mononucleares del tracto portal, focos de las células del hígado por neutrófilos y macrófagos, y cambios ligeros en las células hepáticas vacuolares) han sido asociadas con la enfermedad periodontal en perros (Pavlica, 2006).

La degeneración hepática, la esteatosis y los abscesos intrahepáticos han sido descritos y asociados con periodontitis tanto en humanos como en perros. Una publicación observó que las pruebas de la función hepática mejoraron después de la terapia periodontal en seres humanos e informó que la infección con la bacteria *Porphyromonas gingivalis* puede ser un factor de riesgo en el desarrollo y la progresión de la esteatosis hepática y la esteatohepatitis (De Simoi, 2012).

9.4. Efectos a nivel renal

La glomerulonefritis, la pielonefritis y la nefritis intersticial pueden resultar de bacteriemias crónicas relacionadas con la infección oral en perros. La enfermedad renal mediada por el sistema inmune, particularmente la glomerulonefritis, también se considera una posible consecuencia de la bacteriemia crónica de bajo grado asociada con la enfermedad periodontal.

La localización glomerular de antígenos exógenos ocurre en bacteremía asociado a bacterias periodonto-patógenas. Estas bacterias parecen tener una afinidad por el endotelio y la filtración sérica en los riñones aumentará la probabilidad de que se afecten las paredes capilares glomerulares. Las bacterias, los lipopolisacáridos libres y otros antígenos reaccionan con las inmunoglobulinas específicas para formar localmente complejos inmunes dentro del riñón o en la circulación con la deposición de complejos en los glomérulos asociados con el proceso de filtración sérica mientras que la orina es producida.

Una vez formados, los complejos inmunes activan el complemento y estimulan la producción de mediadores bioactivos como citoquinas, eicosanoides, factores de crecimiento y óxido nítrico.

Los cambios glomerulares e intersticiales observados en los estudios de necropsia de perros susceptibles a la enfermedad periodontal son sugestivos de daño mediado por el complejo inmune, aunque esto aún no se ha confirmado. Sin embargo, la fuerte correlación encontrada entre la carga de la enfermedad periodontal y la extensión de la patología renal sugiere que la enfermedad periodontal contribuye al desarrollo de estas lesiones, muy probablemente a través de enfermedades crónicas, persistentes o repetitivas al riñón (Pavlica, 2006).

X. DIAGNÓSTICO

La enfermedad periodontal se diagnostica basada en resultados clínicos (inflamación gingival, pérdida del accesorio) y radiografía (Gorrel, 2008).

Exploración oral: Es una parte integral del examen clínico general en animales de compañía. El examen oral incluye una evaluación del paciente consciente, donde se examina la cabeza, cuello y boca, y una evaluación con el paciente sedado o anestesiado en donde se realiza un examen intraoral más detallado y la toma de radiografías (Kressin, 2009). Para poder examinar la cavidad oral del perro es importante que éste se encuentre anestesiado, para evitar que el animal se altere y para poder revisarlo a detalle (Harvey, 2006).

El objetivo es investigar el problema principal y otras alteraciones que se descubren durante el examen clínico.

Los síntomas principales de enfermedad dental son:

- Halitosis (mal aliento)
- Dientes rotos o con cambio de color
- Cambios en el comportamiento ante la comida
- Frotarse o arañarse la cara
- Babeo
- Sangrado oral
- Incapacidad o reticencia a abrir o cerrar la boca
- Cambios de temperamento (Fernández, 2014).

Los síntomas orales complementarios que pueden ser debidos a procesos sistémicos son:

- Palidez: Por anemia, choque o fallo circulatorio.
- Congestión: por hipertermia, toxemia o fallo cardiaco.

- Cianosis: problemas respiratorios.
- Ictericia: enfermedad hepática.
- Petequias o equimosis: Por problemas hemáticos y/o hepáticos.
- Úlceras: enfermedades inmunomediadas, uremia por fallo renal y diabetes.
- Olor: por uremia y diabetes mellitus (Fernández, 2014).

10.1. Examen Extraoral

La cabeza y cara deben examinarse para evaluar los siguientes aspectos:

- Simetría esquelética
- Funcionalidad de la ATM (articulación temporomandibular).
- Ojos.
- Labios
- Nódulos linfáticos
- Glándulas salivares
- Inflamaciones
- Halitosis
- Evaluación de la oclusión (Fernández, 2014).

10.2. Examen Intraoral Inicial

La profundidad de este examen depende de la cooperación del paciente. El objetivo es obtener un diagnóstico presuntivo de los problemas orales y dentales y hacer un plan de tratamiento inicial que debe entregarse al propietario para dar un presupuesto (Fernández, 2014).

10.3. Exploración Oral Definitiva

El equipo necesario es:

- Explorador dental

- Sonda periodontal.
- Espejo bucal.
- Abrebocas
- Fuente de aire comprimido
- Ficha dental
- Solución reveladora
- Equipo radiológico (Fernández, 2014).

En esta exploración se examinan los tejidos blandos como orofaringe, labios, mejillas, lengua, área sublingual y paladar. La mucosa oral debe estar intacta y no dolorosa. En examen dental se debe hacer sistemáticamente es decir unidad dental por unidad dental (diente y tejido periodontal y encía). Debe explorarse cuadrante por cuadrante.

En el examen dental se evalúan los siguientes aspectos:

- Número de dientes
- Tejidos dentales: Defectos de desarrollo, fracturas dentales, cambios de color y procesos destructivos (caries, FROL)
- Encía: Inflamación y contorno gingival
- Épulis
- Medida de la profundidad de las bolsas periodontales
- Sarro supra y subgingival
- Movilidad de los dientes
- Posición del diente y forma de la mandíbula (Fernández. 2014).

Se recomienda realizar raspados de mucosa bucal para posteriormente enviar al laboratorio para un examen de citología exfoliativa, el cual representa ser una biopsia de la mucosa bucal, a fin de determinar la presencia de hifas cuando se trate especialmente de la candidiasis bucal. Las pruebas de sensibilidad y los cultivos para determinar el agente causal son de interés clínico (Traverso, 2012).

Los exámenes de laboratorio iniciales deben incluir hemograma completo, prueba para viremia y LVTF, creatinina y glucemia, en especial en los animales más viejos o que presentan poliuria/polidipsia, el siguiente par dependerá del diagnóstico clínico tentativo. Un método frecuente para confirmar la causa de la estomatitis es la respuesta al tratamiento, cuando las lesiones no evolucionan de la manera deseada se debe proceder a una investigación adicional. Son útiles los frotis o biopsias y los cultivos (bacterianos, vitales o fúngicos). El análisis inmunológico puede determinar procesos autoinmunes o inmunodeficiencia (Traverso, 2012).

Por lo tanto, las biopsias de las masas orales son esenciales en todos los casos para permitir la detección temprana y el tratamiento oportuno. Los avances en las radiografías dentales veterinarias nos permiten determinar la extensión de muchas masas. Otros métodos de imagen más avanzados como CT (tomografía computarizada o "CAT" scan) y MRI (resonancia magnética) puede ser necesario utilizarlos en algunos casos. Actualmente, la mayoría de los tumores son curables mediante la extirpación quirúrgica y se están evaluando nuevas opciones de tratamiento (Beckman, 2006).

Se debe incluir la inspección visual, la palpación del animal y la auscultación del tórax para monitorizar los sonidos cardíacos y respiratorios. El color de las membranas mucosas y el tiempo de relleno capilar ayudan a indicar la circulación periférica. Bajo ciertas circunstancias se debe tomar la temperatura del cuerpo y se pueden requerir análisis de sangre pre-anestésicos de rutina (Tutt, 2008).

XI. TRATAMIENTO Y PREVENCIÓN DE ENFERMEDADES PERIODONTALES

11.1. La Alimentación

La alimentación suele ser clave para evitar la aparición de sarro. El tratamiento y las prácticas de alimentación que minimicen la formación de placa y el cálculo o ayuden a su eliminación son importantes en la prevención de la enfermedad periodontal. Una vez que la placa ya se haya depositado debe eliminarse mediante procedimientos mecánicos a través de la abrasión que ejerce la dieta o la masticación de juguetes de goma o alimentos (Crossley y Penman, 1999).

Los perros acumulan más placa y sarro y desarrollan gingivitis con mayor facilidad cuando se los alimenta con una dieta blanda en lugar de una dieta de partículas duras. El alimento húmedo posee una textura suave que favorece la formación de placa y el depósito de sarro a comparación del alimento seco que posee un efecto mecánico sobre los dientes, eliminando la placa dental y evitando (por una parte) la formación de calcificaciones y sarro.

11.2. Cepillado Dental

El cepillado diario de los dientes es el método más eficaz para eliminar la placa. Debe empezarse cuanto antes, cuando el animal todavía es un cachorro, e ir aumentando la frecuencia del cepillado progresivamente.

Pueden emplearse cepillos pediátricos con filamentos de nailon o semirrígidos de punta redondeada, también cepillos de dedo o un dedo envuelto en un tejido de franela aunque su eficacia es menor. Es recomendable emplear pasta dentífrica de sabor agradable para animales, que debe introducirse entre las cerdas del cepillo para evitar que el animal pueda lamerla (Crossley y Penman, 1999).

11.3. Profilaxis

La primera línea de defensa es una profilaxis perfecta. Se emplean instrumentos manuales (raspadores, curetas, exploradores) o mecánicos (raspadores sónicos o ultrasónicos) para limpiar los dientes de todo rastro de placa y sarro. Es especialmente importante retirar la placa y el sarro del surco gingival o la bolsa subgingival, y medir la profundidad de las bolsas subgingivales de cada diente con una sonda periodontal. La profundidad normal no debe exceder de 3 mm aunque se haya tenido en cuenta una posible recesión gingival, las bolsas de 4 mm o más suelen indicar la presencia de enfermedad periodontal (Fahrenkrug, 2012).

Se puede mantener buena salud oral cepillando los dientes dos o tres veces a la semana. También se recomienda el uso de dietas que demuestran reducir la placa y cálculos, mejorando enormemente el bienestar de la mascota (Eisner, 2003).

Es importante tener presente que uno de los factores que inciden directamente en la presentación de patologías dentales, es el tipo de dieta administrada a los perros. La textura y la composición del alimento pueden afectar directamente al medio oral debido a: el mantenimiento de la integridad de los tejidos, el metabolismo de las bacterias de la placa, la estimulación del flujo salival y el contacto con los dientes y las superficies orales. Los factores nutricionales pueden afectar a los tejidos orales durante las etapas de desarrollo, maduración y mantenimiento (Valdez, 2011).

Es importante tener presente que uno de los factores que inciden directamente en la presentación de patologías dentales, es el tipo de dieta administrada a los perros. La textura y la composición del alimento pueden afectar directamente al medio oral debido a: el mantenimiento de la integridad de los tejidos, el metabolismo de las bacterias de la placa, la estimulación del flujo salival y el contacto con los dientes y las superficies orales. Los factores nutricionales pueden

afectar a los tejidos orales durante las etapas de desarrollo, maduración y mantenimiento (Valdez, 2011).

11.4. Retardantes de Placa Químicos

El digluconato de clorhexidina tiene gran sustantividad por lo que es efectivo en la prevención de la formación de placa dentobacteriana, así como de la destrucción de la misma y en la inhibición y reducción del desarrollo de la gingivitis. La sustantividad de la clorhexidina (entre 7 a 12 horas) le permite liberarse en forma lenta en la cavidad oral, es absorbida por las superficies orales, incluidos los dientes. Esto es debido a su propiedad de fijarse a las estructuras bucales y a su carga eléctrica positiva, además de su afinidad por la hidroxiapatita del esmalte (Guerrero, 2008).

Se inhibe la formación de placa por los siguientes mecanismos:

- Por adhesión a los grupos amónicos sobre las glicoproteínas salivales, reduciendo así, la formación de la película adquirida y la colonización microbiana de la placa dental y
- Por adhesión a las bacterias salivales, interfiriendo con su absorción a los tejidos dentales (Guerrero, 2008).

La naturaleza catiónica de la clorhexidina minimiza su absorción a través de la piel y las mucosas, incluidas las vías gastrointestinales. Existe evidencia que la clorhexidina se absorbe poco o nulo en el tracto gastrointestinal. Al utilizar este producto en enjuagues bucales solamente el 4% de la solución es tragada y excretada totalmente en las heces y orina, siendo así un producto de baja toxicidad. Posee una actividad tóxica sistémica muy baja y no produce resistencia reconocible de microorganismos bucales (Lindhe, 2005).

El efecto más común con el uso de la clorhexidina es la pigmentación café-amarillenta que se desarrolla principalmente en el tercio gingival e interproximal de las piezas dentarias y del dorso de la lengua. El grado de pigmentación depende de la concentración a la cual se use el compuesto (Guerrero, 2008).

11.5. Antibióticos

Los antibióticos más utilizados en periodoncia son: amoxicilina, clindamicina, doxicilina, metronidazol y espiramicina (Cuadro 3). La elección depende de la actividad, bactericida y bacteriostática, del espectro, de la disponibilidad del fármaco en el lugar de infección, los posibles efectos tóxicos y, en el caso de la enfermedad periodontal, de los efectos a largo plazo (Crossley y Penman, 1999).

A pesar de que los antibióticos no deben ser el único tratamiento empleado en la enfermedad periodontal, si pueden suponer una terapia complementaria. Es esencial tener en cuenta que estos son imprescindibles pero no siempre fáciles y que acelerar la curación y prolongar los periodos libres de enfermedad puede resultar muy útil (Crossley y Penman, 1999).

Cuadro 3. Dosis de antibióticos empleados habitualmente en periodontología (Crossley y Penman, 1999).

Amoxicilina	10 mg/kg, 2 veces al día
Amoxicilina-Ácido clavulánico	12.5 mg/kg, 2 veces al día
Clindamicina	5.5 mg/kg, 2 veces al día
Doxicilina	10 mg/kg SID
Metronidazol-Espiramicina	12.5 mg met. + 23.44 mg esp./kg SID

11.6. Vacunas

El control de las bacterias puede provocar una pérdida menos de tejido periodontal, menos pérdida de dientes, menos pérdida de la importante estructura de la mandíbula y menos daño al cuerpo en general.

Una manera de controlar estas bacterias sería estimular al cuerpo para crear una respuesta inmune que apunte específicamente a estas bacterias. Se desarrolló una vacuna dirigida a las bacterias *Porphyromonas* responsables de la mayoría de las infecciones de los tejidos periodontales. Los resultados son prometedores y esta vacuna ahora está disponible en las clínicas veterinarias para su administración a los pacientes. La vacuna solo se ha estudiado en perros, pero una vacuna contra la enfermedad periodontal felina puede estar disponible en el futuro.

Los estudios han demostrado que los perros más pequeños y los perros mayores tienen más probabilidades de verse afectados por la enfermedad periodontal avanzada. También cualquier perro con una tendencia familiar hacia la enfermedad periodontal, así como razas más grandes que están predispuestas, como los galgos, serían buenos candidatos para este tipo de protección (Peak, 2006).

11.7. Medidas Adicionales

También son beneficiosos los productos que estimulan la masticación porque favorecen una mayor producción de saliva, aumentando así la autolimpieza; no obstante, ninguno de ellos puede sustituir el cepillo. El mercado ofrece gran variedad de galletas duras, objetos y tiras de piel compactas y juguetes de nailon y goma. Es recomendable que el perro mastique este tipo de objetos cada día, con preferencia después de la comida principal (Crossley y Penman, 1999).

XII. LITERATURA CITADA

1. Alessandro, F., Falci, A. P., Bourguignon, E. y Scatamburlo, M. A. 2012. Periodontal Disease in Dogs, A Bird's-Eye View of Veterinary Medicine, Dr. Carlos C. Pérez-Marin (Ed.). *InTech*. pp. 119-140.
2. Alvarado, J. F. 2013. Prevalencia de las etapas (I, II, III y IV) de la enfermedad periodontal en caninos consultados odontológicamente en Huan durante los meses Junio, Julio, Agosto y Septiembre del 2013. Tesis. Médico Veterinario Zootecnista. Universidad Autónoma Agraria Antonio Narro. Torreón, Coahuila, México. pp. 77.
3. Asmat, A. S. y García, V. V. 2015. Conocimiento de médicos de 2 hospitales peruanos sobre la relación entre enfermedad periodontal y alteraciones sistémicas. *Elsevier*. 8(3): 198-202.
4. Beckman, B. 2006. Beyond oral hygiene. Advanced dental care for your pet. *Pet Quarterly*. 4: 2-4.
5. Bellows, J. 2006. Oral Tumors. *Pet Quarterly*. 4: 8-9.
6. Bellows, J. 2014. Bite abnormalities in dogs and cats – what to look for & what you can do. *Banfiel Journal*. 10(1): 10-16.
7. Bellows, J. 2016. Chronic ulcerative paradental stomatitis of dogs. *Clinicia's Brief*. Weston, Florida. pp. 20-26.
8. Benza, R. y Pareja, M. 2009. Abscesos periodontales. Una revisión actualizada. *Revista Kiru*. 6 (2): 118-124.

9. Berryhill, S. A. 2007. The systemic impact of dental disease: can oral disease really affect the body? North American Veterinary Conference (NAVC). Orlando, Florida. pp. 20 - 21.
10. Bright, R. M. 2004. Enfermedades de las glándulas salivares. Clínica de pequeños animales. 4ª ed. *Elsevier*. Madrid, España. pp. 318-323.
11. Calderón, Z. A., Crespo, M. V., Montilla, G. Y., Paris, I. y Rojas, I. P. 2014. Odontología veterinaria: Revisión de la literatura. *Rev Venez Invest Odont IADR*. 2(1): 46-59.
12. Calsina, G. y Vichino, E. 2001. Enfermedad periodontal. *Formación Médica Continua*. 8(2): 68-76
13. Castejón, A., Morena, M., San Román, F., Fernández, J. M., Trobo, I. y San Román F. 2016. Odontopediatría canina y felina. *Clin. Vet. Peq. Anim*. 36(2): 79-89.
14. Chandler, M. 2016. Guía en fisiopatología gastrointestinal del perro y el gato. Funcionamiento y estructura del sistema gastrointestinal. *Vetsaffinity*. p. 5.
15. Colin, E. 2005. Prevention of periodontal disease - A different approach. North American Veterinary Conference (NAVC). Orlando, Florida. pp. 205-208.
16. Corredor, C. A. y Torres, A. F. 2009. Microbiología de las lesiones pulpares. Trabajo de Grado. Microbiólogo Garigola y Veterinario y Microbiólogo Industrial. Pontificia Universidad Javeriana. Bogotá D.C. pp. 113.

17. Crossley, D. A. y Penman, S. 1999. Manual de odontología en pequeños animales. 1ª Edición. Ediciones S. Barcelona, España. pp: 129-150.
18. De Simoi, A. 2012. Oral disease in dogs and cats. Systemic implications of periodontal disease. *Veterinary Focus*. 22(3): 25-30.
19. Di Cerbo, A., Pezzuto, F., Canello, S., Guidetti, G., y Palmieri, B. 2015. Therapeutic Effectiveness of a Dietary Supplement for Management of Halitosis in Dogs. *J. Vis. Exp.* (101). pp. 8.
20. Eisner E, R. 2003. Professional and Home Dental Care for Dogs and Cats. 8th World Veterinary Dental Congress. Kyoto, Japon. pp 8-15.
21. Elliott, D., Wilson, M., Buckley, C. y Spratt D. 2005. Cultivable Oral Microbiota of Domestic Dogs. *Journal of Clinical Microbiology*. 43(11): 5470-5476.
22. Esquivel, N. I. y Reyes, K. T. 2014. Manual de enfermedades periodontales en perros y gatos. Tesis. Médico Veterinario. Universidad Autónoma del Estado de México. Amecameca, Estado de México. pp. 99.
23. Fahrenkrug, P. 2012. Enfermedad periodontal: una batalla constante entre bacterias destructivas, estado inmunitario e higiene oral. Disponible en: <http://studylib.es/doc/6224071/enfermedad-periodontal--una-batalla-constante-entre-bacte...> (Consultado el día 23 Octubre 2017).
24. Fernández, J.M. 2014. Descubriendo la cavidad oral. La odontología en la clínica diaria: ¿Qué material necesito para empezar? Cirugía oral con cuatro instrumentos. A.V.E.P.A. Madrid, España. pp. 45.

25. Gary, S. 2012. Odontología preventiva para todas las etapas de vida. *Banfield Journal*. 8: 2-13.
26. Gioso, M. A. 2011. Periodontal Disease: Cause, Progression and local impact. 36rd World Small Animal Veterinary Congress. Jeju, Korea. pp. 324-326
27. Gorrel, C. 2008. Diagnostics and treatment of periodontal disease in dogs and cats. 33rd World Small Animal Veterinary Congress. Dublin. Ireland. pp. 138-139
28. Guerrero, D. 2008. Determinación de los niveles de inserción periodontal luego de la aplicación de clorhexidina en gel al 0.2% en el surco gingival de perros con periodontitis. Tesis. Médico Veterinario. Universidad de San Carlos de Guatemala. Guatemala. pp. 84.
29. Harvey, C. E. 2006. Periodontal disease. Prevention and treatment in dogs and cats. International Congress of the Italian Association of Companion Animal Veterinarians. Rimini, Italy. 34.
30. Harvey, C. E. 2012. Periodontal disease: How it develops, why it is important and how to prevent or treat it. Southern European Veterinary Conference & Congreso Nacional AVEPA. Barcelona, Spain. pp. 3.
31. Hennessey, P. R. 2008. Encyclopedia of canine clinical nutrition. Canine nutrition and oral health. *Royal Canin*. pp. 411-430.
32. Hib, J. 2001. Histología de Di Fiore. Sistema Digestivo. 1ª Ed. Editorial El Ateneo. Buenos Aires, Argentina. pp. 186-249.
33. Hoffman, S. 2006. Periodontal disease. *Pet Quarterly*. 4: 6-7.

34. Kirpensteijn, F. 2006. Surgery of oral tumors. Oncology. World Congress WSAVA/FECAVA/CSAVA. pp. 579-580.
35. Kressin D. 2009. Oral examination of cats and dogs. Compendium: Continuing Education for Veterinarians. pp. 72-85.
36. Kyllar, M. y Witter, K. 2005. Prevalence of dental disorders in pet dogs. *Vet. Med. - Czech.* (11): 496-505.
37. Larraín, Y. 2011. Evaluación de la severidad de la enfermedad periodontal en dientes premolares superiores en comparación a los dientes premolares inferiores en pacientes caninos mayores de un año de edad en la Clínica de Animales Menores. Tesis. Médico Veterinario. Universidad Nacional Mayor de San Marcos. Lima, Perú. pp. 78.
38. Lindhe, J. 2005. Periodontología Clínica e Implantología Odontológica. 4 ed. Panamericana. Buenos Aires, Argentina. pp. 1096.
39. Lobprise, H. B. 2007. Periodontal disease - What you need to know. North America Veterinary Conference. Orlando, Florida. pp. 266-269.
40. Maetahara, A., Fernández, V., Chipayo, Y. y Suárez, F. 2010. Frecuencia y severidad de enfermedad periodontal en pacientes caninos de una clínica de animales menores en Lima. *Rev Inv Vet Perú.* 21(1): 68-72.
41. Martínez, D. E. 2010. Bacterias anaerobias en la enfermedad periodontal canina. Monografía. Médico Veterinario Zootecnista. Universidad Autónoma Agraria Antonio Narro. Torreón, Coahuila; México. pp. 65.

42. Martínez, M. A. 2005. Microorganismos Asociados a infecciones por mordeduras de perros y gatos. *Monografía electrónica de patología veterinaria*. 2(1). pp 1-16. Disponible en: http://www.patologiaveterinaria.cl/Monografias/MEPAVET1-2005/MEPAVET07_archivos/page0003.htm (Consultado el día 4 Agosto del 2017)
43. Mellado, A. N. 2012. Patologías de resolución quirúrgica de la cavidad oral de pequeños animales. Memoria. Médico Veterinario. Universidad de Chile. Santiago, Chile. pp. 131.
44. Mena, R. 2010. Determinación de patologías orales en caninos y felinos, en clínicas veterinarias del valle de Los Chillos. Trabajo de titulación. Médico Veterinario Zootecnista. Facultad de Ingeniería y Ciencias Agropecuarias. Quito, Ecuador. pp. 81.
45. Merck. 2007. El manual Merck de veterinaria. 6 ed. Océano. Barcelona, España. pp. 140-145.
46. Negro, V. B., Hernández, S. Z., Pereyra, A., Rodríguez, D. I., Ciappesoni, J.L., Saccomanno, D. M., Toriggia, P. G. y Carloni, G. 2012. Bacterias subgingivales aisladas de perros con enfermedad periodontal y su susceptibilidad a antimicrobianos. Primera comunicación en la República Argentina. *InVet*, 14(2): 141-149.
47. Nelson, R. W. y Couto, C. G. 2000. Medicina interna de animales pequeños. 2 ed. Inter-Médica S.A.I.C.I. Buenos Aires, Argentina. pp. 444.
48. Niemiec B. 2008. Oral Pathology. *Elsevier*. 23(2): 59-71.

49. Nuñez, D. P. 2016. Estadificación de los grados de severidad de la periodontitis en caninos en base al conteo leucocitario en el líquido gingivo crevicular. Trabajo de titulación. Médico Veterinario Zootecnista. Facultad Ciencias de la Salud. Ciudad de México. pp. 84.
50. Parra, C. D. y Tapan, G. M. 2015, Incidencia de cálculo dental y enfermedad periodontal en los perros de la ciudad de Cuenca. Tesis. Médico Veterinario. Universidad de Cuenca. Cuenca, Ecuador. pp. 112.
51. Pavlica, Z. 2006. Periodontal Medicine. World Congress WSAVA/FECAVA/CSAVA. pp. 250-252.
52. Peak, R. M. 2006. Dental Vaccines. A new method for managing the most common disease in pets. *Pet Quarterly*. 4: 10-12.
53. Rawlinson, J. 2012. The systemic impact of periodontal disease. International Congress of the Italian Association of Companion Animal Veterinarians. Rimini, Italy. pp. 396-397
54. Reiter, A. M. 2013. Oral cancer: from biopsy to excision. Southern European Veterinary Conference and Congreso Nacional AVEPA. Barcelona, España. pp. 4.
55. Reiter, A. M. y Harvey C. E. 2012. Periodontal and Endodontic Disease. International Veterinary Information Service (IVIS), Ithaca, NY. p. 8.
56. Rocha, N. A. 2012. Determinación de medidas odontológicas en perros (*Canis familiaris*) con fines de identificación. Memoria. Médico Veterinario. Universidad de Chile. Santiago, Chile. pp. 53.

57. Rodríguez, O. 2002. Odontología Veterinaria. Odontovet. Recife, Brasil. pp. 16.
58. Rubio, P. 2012. Enfermedad periodontal en caninos en Cd. Lerdo, Durango. Tesis, Médico Veterinario Zootecnista. Universidad Autónoma Agraria Antonio Narro, Unidad Laguna. Torreón, Coahuila; México. pp. 80.
59. Saborit, L. 2009. Prevalencia de enfermedad periodontal en caninos de Torreón Coahuila. Tesis. Médico Veterinario Zootecnista. Universidad Autónoma Agraria Antonio Narro. Torreón, Coahuila; México. pp. 72.
60. Salas, J. 2012. Prevalencia de enfermedad periodontal en caninos de la ciudad de Matamoros, Coah. Tesis. Médico Veterinario Zootecnista. Universidad Autónoma Agraria Antonio Narro, Unidad Laguna. Torreón, Coahuila; México. pp. 70.
61. Semedo-Lemsaddek, T., Tavares M, São Braz, B., Tavares, L. y Oliveira, M. 2016. Enterococcal Infective Endocarditis following Periodontal Disease in Dogs. *PLOS ONE*. 11(1): 1-6.
62. Shearer, P. 2015. Periodontal literature review. *Banfield*. pp. 1-8.
63. Sisson S., Grossman J. D. y Getty R. 2001. Anatomía de los animales domésticos. 5º Edición. Masson, S.A. Barcelona, España. pp. 119-124, 1688-1709.
64. Traverso, C. 2012. Medicina Interna en Animales Menores. Desordenes gastrointestinales en caninos y felinos. 1 ed. Universidad Nacional del Altiplano. Puno, Perú. pp: 134-182.

65. Toledo, M. F. 2004. Estudio descriptivo de patologías y lesiones orales en pacientes caninos domésticos. Memoria de Título. Médico Veterinario. Universidad de Chile. Santiago, Chile. pp. 56.
66. Tremaine, W. H. 2006. Oral Cavity Neoplasia. American Association of Equine Practitioners (AAEP). Indianapolis, IN, USA. pp. 4.
67. Trigo, F. J. 1998. Patología sistémica veterinaria. 3a ed. McGraw-Hill Interamericana. México, D.F. pp. 85-93.
68. Tutt, C. 2008. Small Animal Dentistry: A manual of techniques. 1 Ed. Blackwell. Oxford. pp. 33-58.
69. Uribe, M. X. 2013. Frecuencia y grado de severidad de enfermedad periodontal en perros Poodle. Memoria de Título. Médico Veterinario. Universidad Austral de Chile. Valdivia, Chile. pp. 22.
70. Valdez, D. M. 2011. Identificación y descripción de patologías dentales en pacientes caninos del hospital docente veterinario de la Universidad Nacional de Loja. Tesis. Médico Veterinario. Universidad Nacional de Loja. Loja, Ecuador. pp. 82.
71. Venturini, M. 2009. Treatment of oral cancer. 34th World Small Animal Veterinary Congress. Sao Paulo, Brazil. pp. 2
72. Vega, H., Fernández, V., Morales, S., Calle, S. y Pérez, C. 2014. Determinación de la susceptibilidad antibiótica in vitro de bacterias subgingivales en caninos con enfermedad periodontal moderada a severa. *Rev Inv Vet.* 25(1): 77-87.

73. Verstraete, F. 2007. Diagnostic imaging of maxillofacial tumors. 56th Congresso Internazionale Multisala SCIVAC. Rimini, Italy. pp. 473-474.
74. Whyte, A., Obon, J., Borobia, M., Lebrero, Ma. E., De Torre, A. y Llorens, 2009. La caries dental en el perro. Disponible en: <http://argos.portalveterinaria.com/noticia/2469/articulos-archivo/la-caries-dental-en-el-perro.html> (Consultado el día 14 de Septiembre del 2017).
75. Wolf, A. M. 2006. Gingivitis, stomatitis, and other oral lesions. North American Veterinary Conference (NAVC). Orlando, Florida. pp. 350-352.
76. Zaldívar, J. E. 2007. Anatomía y fisiología dental del perro. Disponible en: <https://jesade.wordpress.com/2007/02/17/anatomia-y-fisiologia-dental-del-perro/> (Consultado el día 23 de Julio del 2017).
77. Zavala, C. 2002. Halitosis. Artículo de revisión. *Medigraphic*. 9(4): 156-160.