


UNIVERSIDAD AUTONOMA AGRARIA

ANTONIO NARRO

UNIDAD LAGUNA

DIVISIÓN REGIONAL DE CIENCIA ANIMAL



ASPERGILOSIS AVIAR

POR

HERNAN ALTUNAR ALTUNAR

MONOGRAFIA

PRESENTADA COMO REQUISITO PARCIAL PARA OBTENER
EL TITULO DE:

MEDICO VETERINARIO ZOOTECNISTA

TORREON, COAHUILA MEXICO


OCTUBRE DE 2007

UNIVERSIDAD AUTONOMA AGRARIA

ANTONIO NARRO

UNIDAD LAGUNA

DIVISIÓN REGIONAL DE CIENCIA ANIMAL



MONOGRAFIA

ASPERGILOSIS AVIAR

PRESENTADA COMO REQUISITO PARCIAL PARA OBTENER
EL TITULO DE:

MEDICO VETERINARIO ZOOTECNISTA

PRESENTA:

HERNAN ALTUNAR ALTUNAR

ASESOR:

M.V.Z. JESÚS ALFONSO AMAYA GONZALEZ

TORREON, COAHUILA MEXICO

OCTUBRE DE 2007

UNIVERSIDAD AUTONOMA AGRARIA
ANTONIO NARRO

UNIDAD LAGUNA
DIVISIÓN REGIONAL DE CIENCIA ANIMAL

ASPERGILOSIS AVIAR

MONOGRAFIA

APROBADO POR EL COMITÉ:

PRESIDENTE DEL JURADO

M.V.Z. JESÚS ALFONSO AMAYA GONZÁLEZ

COORDINADOR DE LA DIVISION REGIONAL
DE CIENCIA ANIMAL

M.C. JOSÉ LUIS FRANCISCO SANDOVAL ELÍAS

UNIVERSIDAD AUTONOMA AGRARIA
ANTONIO NARRO

UNIDAD LAGUNA
DIVISIÓN REGIONAL DE CIENCIA ANIMAL

ASPERGILOSIS AVIAR

M.V.Z. JESÚS ALFONSO AMAYA GONZALEZ

PRESIDENTE

M.V.Z. RODRIGO ISIDRO SIMÓN ALONSO

VOCAL

M.C. JOSÉ LUIS FRANCISCO SANDOVAL ELÍAS

VOCAL

M.V.Z. CARLOS RAÚL RASCÓN DIAZ

VOCAL SUPLENTE

AGRADECIMIENTOS

Agradezco a mi familia que me ha apoyado en todo momento sin ver a quien, por no soltarme de la mano en los momentos mas difíciles de mi vida; Adán, Rodolfo, Joel, Gonzalo, Mario, y a mis dos hermanas María Antonieta, cariñosa y de un alma grande y sobre todo a mi Adela a la que le debo todo su esfuerzo en aquellos momentos cuando la vida te deja en una infancia desierta. A todas mis cuñadas que me adoptaron y cuidaron de mí, y a esos sobrinos que son mis hermanos.

Agradezco a mi Universidad Autónoma Agraria Antonio Narro, Unidad Laguna, por permitirme realizar una carrera profesional y a sí seguir soñando en esta vida, y seguir en la búsqueda de aquella felicidad abstracta que sueña todo ser humano. A si mismo hago mención a todas a aquella personas que indirectamente me regalaron un puñito de su bondad en el transcurso de mi estancia en la comarca lagunera.

Y a dios simplemente le digo, gracias, por permitirme la vida.

DEDICATORIAS

Dedico este esfuerzo y lo que me espera más adelante a nombre de mis padres que en su momento tuve y que por azares de la vida tuvieron que emprender el camino que no tiene regreso, y que siempre los llevaré en el álbum de mis recuerdos;

A mi padre Modesto Altunar Cruz y a mi madre Leocaria Altunar Hernández que dios los tenga en su gloria.

Le dedico un espacio a mi hermano Rodolfo por ese valor humano que lo caracteriza y por a verme comprendido y motivado en los momentos en que me vi en un calabozo de frustraciones y a ver creado en mi una persona, un ser humano. Gracias.

“Dios mío concédeme la serenidad para aceptar las cosas que no puedo cambiar, valor para cambiar aquellas que puedo y sabiduría para distinguir la diferencia”

INDICE

I. Introducción	1
II. Antecedentes históricos	2
III. Definición	2
IV. Etiología	3
1. <i>Aspergillus fumigatus</i>	4
1.1 Morfología de la colonia.....	4
1.2 Morfología microscópica	4
2. <i>Aspergillus flavus</i>	5
2.1. Morfología de la colonia.....	5
2.2. Morfología microscópica.....	5
V. Epizootiología	7
VI. Transmisión	13
VII. Signos clínicos	14
VIII. Patogenia	15
IX. Lesiones post-mortem	16
3. Lesiones macroscópicas.....	16
3.1. Lesiones microscópicas.....	17
X. Diagnostico	20
4. Diagnostico clínico.....	20
4.1. Diagnostico por medio de huevos contaminados.....	20

4.2. Histopatología.....	23
4.3. Serología.....	23
4.4. Medios de cultivo.....	24
XI. Diagnostico diferencial.....	25
XII. Control y prevención.....	27
5. Desinfectantes recomendados.....	29
XIII. Conclusiones.....	30
XIV. Literatura citada.....	32

I. Introducción

Las enfermedades micóticas tienen importancia en patología veterinaria debido al carácter zoonótico de la mayoría de estos procesos, a las pérdidas que provocan en animales de producción y a que pueden afectar a especies protegidas. (Pérez J, 2000)

La aspergilosis es causada por una contaminación con los hongos del género *Aspergillus*, esto puede crear pérdidas económicas severas en la industria de la pollería mundial. *Aspergillus* es un hongo de rápido crecimiento que sólo requiere el calor moderado, un poco de humedad y material orgánico que es suficiente para su crecimiento. Los hongos se encuentran por todas partes en el ambiente, desde los frascos de mermelada firmemente cerrados hasta en ambiente estéril de un teatro de ópera. (Laboratorios JANSSEN ANIMAL HEALTH, 2007)

La aspergilosis se define como cualquier padecimiento originado por algún miembro del género de hongos *Aspergillus*. Sin embargo, cuando se menciona la aspergilosis aviar, de ordinario es en el contexto de aspergilosis pulmonar. Por tanto sinónimos como neumonía micótica y neumonía de las nacedoras no son raros de escuchar. (Calnek W. B, 2000)

La aspergilosis, es provocada esencialmente por el *Aspergillus fumigatus* y en algunas ocasiones por el *Aspergillus flavus* y *Aspergillus nidulans*, es esencialmente una micosis respiratoria caracterizada en pollitos por una infección de la parte superior del tracto respiratorio. Existe también la aspergilosis ocular que infecta la conjuntiva y ocasionalmente, la aspergilosis, que afecta los órganos viscerales y el sistema nervioso central. La principal vía de infección es pues, la respiratoria y con menos frecuencia, la digestiva. (Gimeno A, 2004)

En el presente trabajo se describirá la enfermedad desde su reseña histórica hasta la situación actual, así mismo se hará una descripción detallada de su presentación como enfermedad.

II. Antecedentes históricos

A principios del decenio de 1800 se descubrieron en aves silvestres mohos, probablemente pertenecientes al género *Aspergillus*, que se presentaron en especies del tipo del pato marino, grajo y cisnes. No obstante, la primera vez que se describió *Aspergillus* en una lesión fue en 1842, cuando Rayer y Montagne identificaron *A. candidus* en el saco aéreo de un pinzón real. *A. fumigatus*, el agente observado más veces en aspergilosis aviar, se halló por primera vez en los pulmones de una avutarda durante 1863, y el nombre de la especie se le atribuye a Fresenius, quien también aplicó el término aspergilosis a esta enfermedad respiratoria. Resulta interesante señalar que los investigadores iniciales creían que las lesiones por hongos que se encontraban en las especies aviarias crecían saprofiticamente en “productos mórbidos” en el cuerpo. (Vadillo Machota S, 2002)

La aspergilosis es frecuente en los pavipollos, y fue descubierta por Lignieres y Petit. Hinshaw describió la enfermedad en pavos adultos. (Vadillo Machota S, 2002)

III. Definición

La aspergilosis es una enfermedad micótica que se presenta generalmente en el tracto respiratorio (incluyendo los sacos aéreos) de los pavos, pollos y muchas otras especies de aves domésticas, silvestres y de jaula. (Whiteman C. E, 1983)

El organismo causante es una especie de *Aspergillus*, la mayoría de las veces *A. fumigatus* y *A. flavus*. Son saprofitos oportunistas ubicuos, que pueden ser patógenos no sólo en el caso de las aves, sino también para animales domésticos grandes e incluso para el hombre. (*Laboratorios NOVARTIS*)

La aspergilosis usualmente se manifiesta en animales portadores como una enfermedad desencadenada por la acción de factores de estrés, así como ayuno prolongado. (*Rosiles Martínez R*)

Se producen dos principales tipos de aspergilosis en las aves domesticas; la aspergilosis aguda que se caracteriza por brotes intensos en aves jóvenes con alta morbilidad y mortalidad. La aspergilosis crónica que la padecen las reproductoras (en particular pavos) o en ocasiones, parvadas de aves adultos o aviarios. (*Calnek W. B, 2000*)

IV. Etiología

El genero *Aspergillus* pertenece a la división *Deuteromycota* y deriva de la clase *Hiphomycetes*, agrupa alrededor de 180 especies, en general muy ubicuas, encontrándose en una gran variedad de sustratos suelo, aire, alimentos, etc. (*Vadillo Machota S, 2002*)

Los dos agentes principales causantes de aspergilosis en aves domésticas son *Aspergillus fumigatus* y *Aspergillus flavus*. Otros microorganismos que pueden estar implicados son *A. terreus*, *A. nidulans*, *A. niger*, *A. amstelodami*, *A. nigrescens*. Los dos microorganismos principales carecen de una etapa sexual y, por lo tanto, se clasifican en la familia *Moniliaceae*, orden *moniliales* y clase *funji* imperfectos. Estos microorganismos también pueden afectar a diversas especies de mamíferos y al ser humano. (*Calnek W. B, 2000, Vadillo Machota S, 2002*)

1. *Aspergillus fumigatus*

1.1. Morfología de la colonia

El microorganismo prolifera con rapidez en Sabouraud dextrosa, solución Czapek, o agar dextrosa papa (25 a 37°C) y sus colonias tienen un diámetro aproximado de 3 a 4 cm en siete días. Las colonias planas son blancas al principio, luego de color verde azulado al comienzo de la madurez de los conidios, en especial cerca del centro de la colonia. Al madurar la colonia, las masas de conidios se tornan verde grisáceas, mientras que sus bordes continúan siendo blancos. La superficie de la colonia varía, pueden ser lisas y aterciopeladas hasta ligeramente floculada o plegada. El reverso de la colonia suele ser incoloro. (Abarca ML, 2000., Calnek W. B, 2000., Vadillo Machota S, 2002)

Una característica distintiva de *A. fumigatus* es el desarrollo de masas columnares de cadena de conidios que se originan en la vesícula. Las cadenas conidiales pueden alcanzar una longitud de hasta 400 Mm. El microorganismo es totalmente termotolerante y prolifera bien a 45°C. (Calnek W. B, 2000)

1.2. Morfología microscópica

Los conidióforos de *A. fumigatus* son lisos, de incoloro a verde claro cerca de la vesícula, de hasta 300 Mm de longitud y de 5 a 8 Mm de diámetro. El conidióforo crece de manera gradual en dirección distal para formar una vesícula en forma de frasco, la vesícula tiene de 20 a 30 Mm de diámetro con una serie simple de fiálidas (células conidiógenas) en la mitad distal. Las fiálidas (6 a 8 Mm de longitud) están dispuestas arriba de manera paralela al eje del conidióforo. El conidio tiene un diámetro de 2 a 3 Mm. (Calnek W. B, 2000., Abarca ML, 2000)

2. *Aspergillus flavus*

2.1. Morfología de la colonia

El microorganismo prolifera con rapidez y el diámetro de la colonia alcanza de 6 a 7 cm en 10 días a 25°C en Sabouraud dextrosa, solución Czapek o agar dextrosa papa. Algunos aislamientos pueden tener una proliferación lenta. La colonia comienza como un conjunto cerrado de micelios de color blanco, que se vuelven de color amarillento a amarillo verdoso con un borde de colonia blanco al desarrollarse los conidios. Las colonias maduras pueden tomar un color tanto verde olivo. La colonia puede desarrollarse de manera radial o ser plana. (Calnek W. B., 2000 y Abarca ML, 2000)

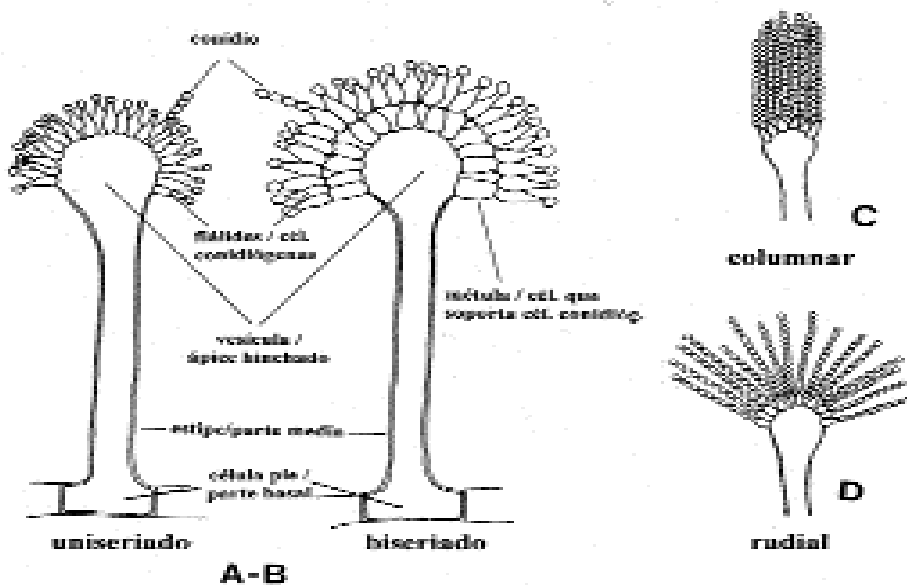
La esclerótica de color pardusco a negro pardo, que se inicia como racimo blanco de micelios, puede ser más evidente que el desarrollo de los conidios en algunos aislamientos. (Calnek W. B, 2000)

El reverso de la colonia varía desde incoloro, rosado a pardo en cepas escleróticas. Las cabezas conidiales de *A. flavus* son radiadas con las cadenas de conidio que se dividen para formar columnas laxas. (Calnek W. B, 2000)

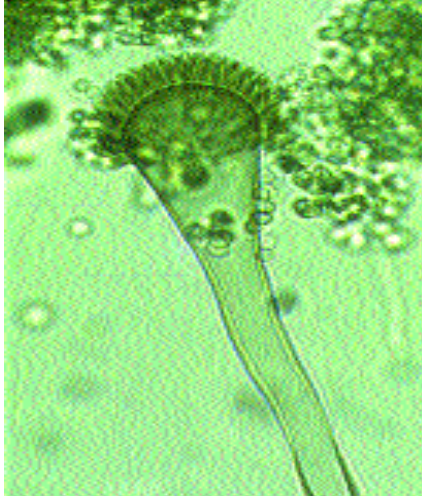2.2. Morfología microscópica

Los conidióforos (de hasta 100 Mm de longitud y 10 a 65 Mm de diámetro) de *A. flavus*, son de pared gruesa, áspera e incolora. Las vesículas, aunque más alargadas cuando jóvenes, son globosas a subglobosas (10 a 65 Mm de diámetro) con fiálidas que se encuentran en dos series (biseriada o doble seriada) de la superficie completa de la vesícula. Las fiálidas se presentan en una serie (uniseriadas), o con menor frecuencia, puede estar cada condición en una cabeza única. Los conidios son de forma globosa a subglobosa y miden entre 3 a 6 Mm de diámetro. (Calnek W. B, 2000 y Abarca ML, 2000)

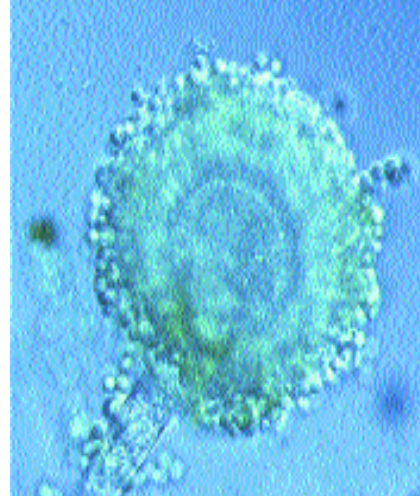
La taxonomía de la sección *Flavi* basada únicamente en criterios morfológicos pone de manifiesto la dificultad de identificación de muchos de los aislamientos. Los estudios morfológicos, bioquímicos y genéticos realizados hasta el momento evidencian que la diferencia entre las especies más frecuentes es pequeña. Una de las propuestas más discutida es la realizada por Kurtzman *et al.* Que reduce muchas especies de la sección a la categoría de subespecie o variedad de *A. flavus*. (Abarca ML, 2000)



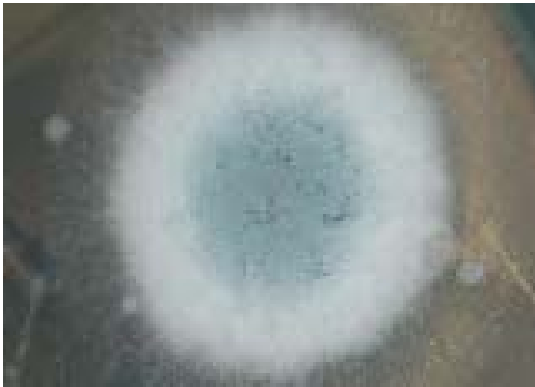Estructuras morfológicas del género *Aspergillus* (adaptado de Minter et al. y Klich y Samson.). A-B: conidióforos; C-D: Cabezas conidiales



Aspergillus fumigatus. Conidióforo.



Aspergillus flavus. Conidióforo.



Colonia de *Aspergillus fumigatus*
(Laboratorios JANSSEN ANIMAL HEALTH, 2007)



colonia de *Aspergillus flavus*
(Laboratorios JANSSEN ANIMAL HEALTH, 2007)

V. Epizootiología

La aspergilosis aviar se ha descrito ampliamente en todos los países de cría aviar, estando en la actualidad representada en todos los continentes. Las especies de *Aspergillus* más comunes encontrados en la pollería y en la cría de pájaros son *Aspergillus fumigatus* y *Aspergillus flavus*. Existen tres formas clínicas de aspergilosis: nerviosa, ocular, y respiratoria, siendo esta última la más frecuente, especialmente en paseriformes, psitácidas, rapaces y aves acuáticas. (Borge C, 2007 y laboratorios JANSSEN ANIMAL HEALTH, 2007)

Otro autor las describe como; 1. Enfermedad difusa del tracto respiratorio inferior, 2. Granuloma de siringe y 3. Granuloma focal del SNC, particularmente en el cerebro. (K.S. Kearns, 2003)

La aspergilosis en pollitos muy jóvenes está usualmente asociada a una sobreexposición a gran número de conidios presentes en el alimento, yacijas o ambientes de las incubadoras altamente contaminados. El *Aspergillus fumigatus* crece fácilmente en el material orgánico como los huevos, y en los desechos de las pollerías, mientras el *A. flavus* crece mas probablemente en los granos del alimento como el trigo, el maíz, avena y centeno. (Laboratorios JANSSEN ANIMAL HEALTH, 2007 y laboratorios NOVARTIS)

Se evidenció la presencia de especies del género *Aspergillus* como agente de enfermedades en aves psitácidas. (García ME Y Blanco JL, 2000)

Los factores que predisponen la enfermedad son una alta temperatura ambiente, humedad relativa elevada, gran cantidad de polvo en el aire, la presencia de especies virulentas de *Aspergillus* y el uso de antibióticos o corticosteroides. Juegan asimismo un papel importante la edad y la raza del ave. La tasa de mortalidad promedio es de 5-10% y puede elevarse al 30% en caso de pollitos muy jóvenes. Los animales que sobreviven desarrollarán rápidamente una razonable resistencia a *A. fumigatus*. (Laboratorios NOVARTIS)

En un estudio fueron analizadas 357 muestra de yacijas de paja de arroz recibidas en el Laboratorio de Bacteriología durante 5 años en las que se investigó la existencia de *Salmonellas* y hongos patógenos para las aves. Los resultados obtenidos fueron de 7.28% contaminación por salmonella y el 34.4% contaminación por hongos patógenos. El hongo más frecuentemente aislado fue *Aspergillus flavus*, y en segundo lugar hongos de los géneros *Penicillium* y *Ryzopus* seguidos por *Aspergillus fumigatus* y *Aspergillus niger*. (Rojas MJ, 2002)

Sin embargo, en un reporte de ascitis en pollos de engorda de dos lotes afectados se criaron sobre una cama de salvado de girasol, a diferencia del resto de lotes de la granja donde la yacija estaba compuesta por salvado de arroz. La fuente de infección de este hongo sería la yacija compuesta de salvado o cáscara de girasol, única diferencia hallada entre los sistemas de crianza de los lotes afectados y no afectados. Apoya esta hipótesis el hecho de que desde el momento en que este tipo de cama dejó de emplearse, no se han observado nuevos casos. (Borge C, 2007)

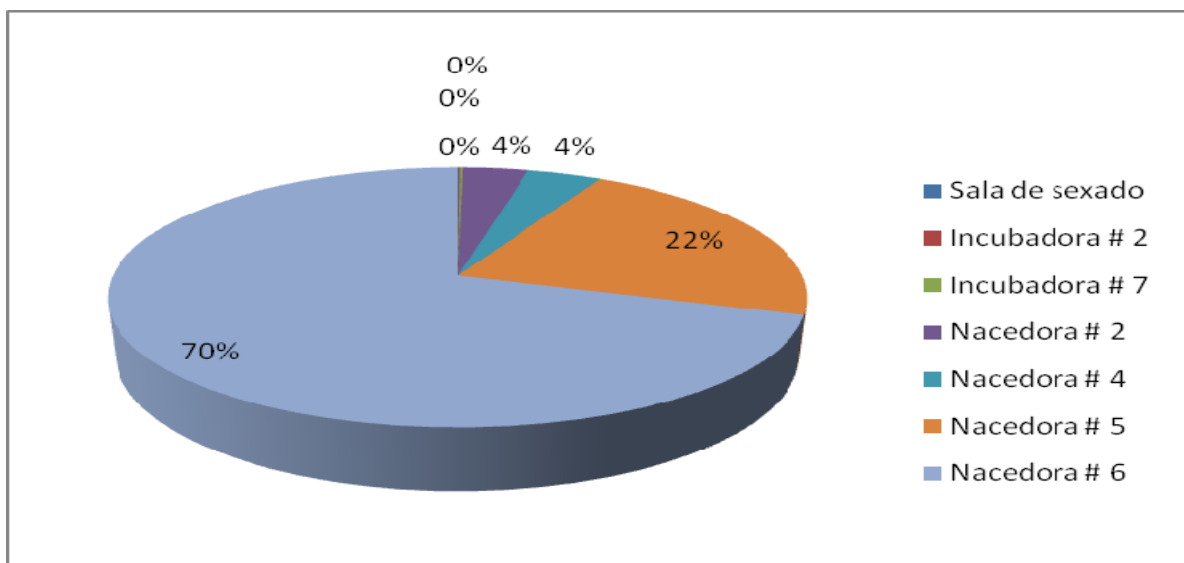
La incubadora se ve como el sitio de proliferación principal. Hay constantes oportunidades para la entrada y producción de esporas y todas las incubadoras sufren un desafío incesante o estacional de *Aspergillus*.

Aunque menos común, las fuentes externas de *Aspergillus* también es posible. Éstos incluyen el área de los árboles polinizados, el segado de la mies, maíz y otras cosechas del campo, el desempolvo de molinos del alimento o madera que procesan de las plantas. Pueden dibujarse esporas en el criadero por vía de los sistemas de ventilación y pueden contaminarse las unidades de ventilación interiores. (Laboratorios JANSEEN ANIMAL HEALTH, 2007)

Cuadro 1. Resultados de muestras de exposición de agar dextrosa sabouraud al medio ambiente, de una planta incubadora de la comarca lagunera.

LUGAR DE MUESTRA	# DE COLONIAS
Sala de sexado	1
Incubadora # 2	1
Incubadora # 7	2
Nacedora # 2	52
Nacedora # 4	59
Nacedora # 5	320
Nacedora # 6	1024*

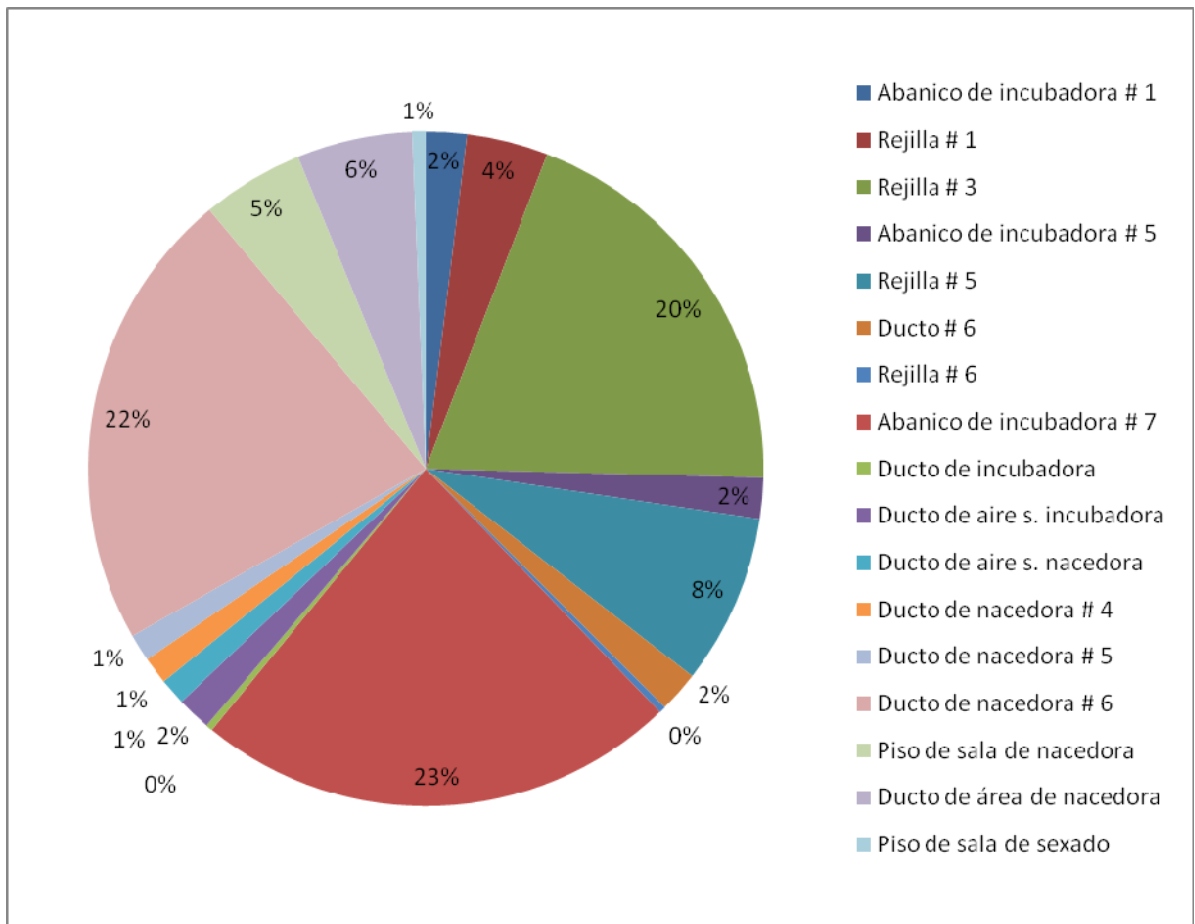
Grafica del cuadro



Cuadro 2. Muestras tomadas con arrastre de hisopo al medio ambiente.

LUGAR DE MUESTRA	# DE COLONIAS
Abanico de incubadora # 1	60
Rejilla # 1	120
Rejilla # 3	600
Abanico de incubadora # 5	60
Rejilla # 5	250
Ducto # 6	60
Rejilla # 6	10
Abanico de incubadora # 7	710*
Ducto de incubadora	10
Ducto de aire s. incubadora	50
Ducto de aire s. nacedora	39
Ducto de nacedora # 4	40
Ducto de nacedora # 5	40
Ducto de nacedora # 6	680*
Piso de sala de nacedora	150
Ducto de área de nacedora	170
Piso de sala de sexado	20

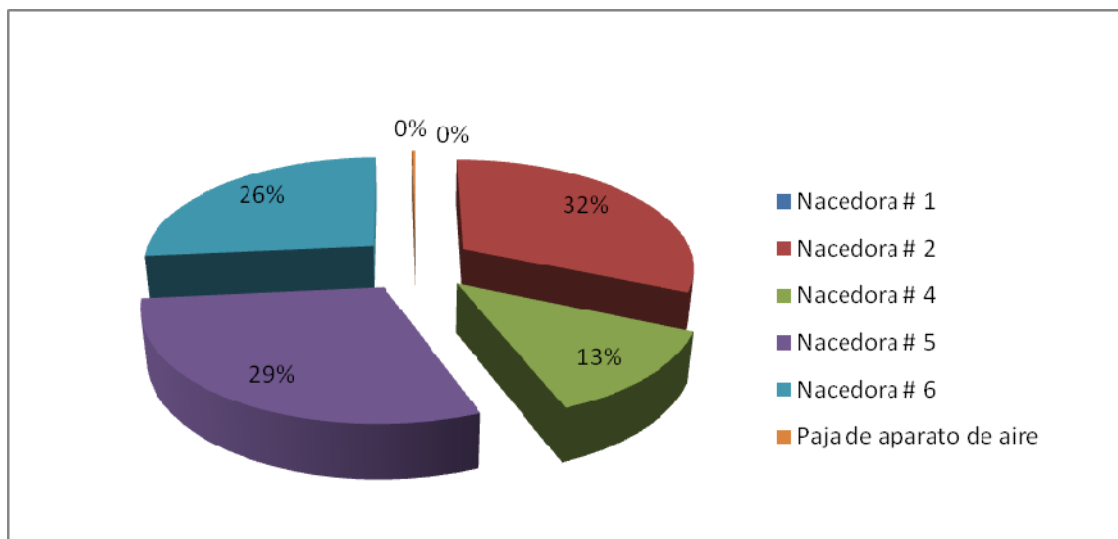
Grafica del cuadro



Cuadro 3. Cantidad de colonias por gramo de plumón.

LUGAR DE MUESTRA	# COLONIAS
Nacedora # 1	21, 600
Nacedora # 2	48,000*
Nacedora # 4	19,200
Nacedora # 5	44,800*
Nacedora # 6	40,000*
Paja de aparato de aire	400

Grafica del cuadro



VI. Transmisión

En las incubadoras de pollos industriales, son atacados primero los huevos resquebrajados y sucios, en este caso existe mortalidad entre los embriones y los polluelos recién salidos del cascarón. (*Laboratorios NOVARTIS*)

La principal vía de infección es pues, la respiratoria y con menos frecuencia, la digestiva. La vía respiratoria tiene su fuente principal de contaminación en el suelo y esencialmente en la yacija. (*Gimeno A, 2004*)

La infección por vía digestiva se puede originar por la ingestión de alimentos contaminados, aunque es más probable que la infección continúe a ser por vía respiratoria con la inhalación de esporas procedentes del pienso contaminado y levantadas por el viento, por el batir de las alas, etc. (*Gimeno A, 2004*)

VII. Signos clínicos

Los polluelos son particularmente vulnerables durante los primeros tres días de vida, cuando su sistema respiratorio es demasiado inmaduro para luchar con la infección. (*Laboratorios JANSSEN ANIMAL HEALTH, 2007*)

Dentro de los primeros 3 a 5 días, los recién nacidos infectados en las incubadoras manifiestan disnea, polipnea y empiezan a respirar con la boca abierta (boqueadores) debido a la progresiva obstrucción de las vías respiratorias. (*F.T. W. Jordan, 1998*) La aspergilosis aguda típica, encontrada en pollitos los primeros días después de su salida del cascarón, se caracteriza por bostezos, pitidos, una actitud somnolienta, lasitud, plumas erectas y pegadas, sed creciente, pérdida de apetito y respiración acelerada, parcialmente a través del pico. (*Laboratorios NOVARTIS*)

Así mismo, existe una forma aguda en jóvenes en la que sólo se observa una grave dificultad respiratoria que antecede a la muerte. A medida que las aves alcanzan una mayor edad, las formas clínicas pasan a subagudos o crónicos. (*Borge C, 2007*).

La sintomatología será diferente conforme sea una presentación aguda, subaguda o crónica. La forma aguda se caracteriza por disturbios respiratorios, fenómenos nerviosos (convulsiones) y digestivos (diarrea). Los pollitos afectados adoptan posturas características con el pico abierto, cuello estirado, alas entreabiertas y patas ligeramente separadas, esta posición es típica con la finalidad de obtener la máxima capacidad torácica. (Gimeno A, 2004)

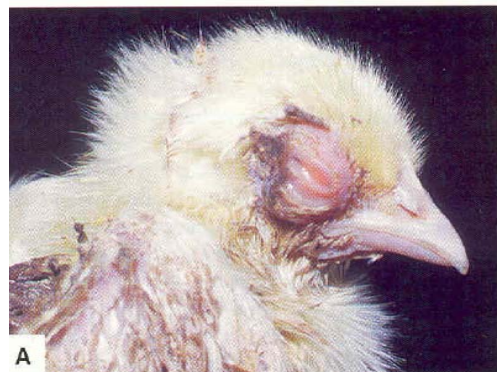Las formas subagudas y crónicas, son el resultado de la evolución de la forma aguda. La sintomatología es poco clara, ésta puede ser respiratoria, digestiva y nerviosa, se llegan a encontrar lesiones en todo el cuerpo e inclusive en los huesos. (Gimeno A, 2004)

Cuando estos signos se relacionan con otras enfermedades respiratorias, como bronquitis infecciosa y laringotraqueitis infecciosa, se acompañan más o menos por estertores, mientras que en la aspergilosis ordinario no hay ruidos. (Calneck W. B, 2000)

En un reporte se presenta dos erupciones de onfalitis en pavipollos causado por *Aspergillus fumigatus*. Para el conocimiento de los autores, el *A. fumigatus* no se ha identificado previamente en el saco vitelino de pavipollos o polluelos o como agente causativo de onfalitis en los pavipollos. (Cortes P. L, 2005)



Pavipollo con problema respiratorio



Queratoconjuntivitis, consecuencia de aspergilosis

VIII. Patogenia

Aspergillus es un ejemplo de lo que denominamos "patógeno oportunista", es decir, que suele afectar a pacientes con mecanismos de defensa comprometidos. Entre los factores de patogenicidad de este hongo se encuentran: (Alcalá L)

- El pequeño tamaño de sus conidios que permite que sean aspiradas y que pueda causar infección en el pulmón y en los senos paranasales.
- Su capacidad de crecer a 37°C, lo que le hace idóneo para afectar al animal o al humano.
- Su capacidad de adherencia a superficies epiteliales y posiblemente endoteliales y su gran tendencia a invadir los vasos sanguíneos
- La producción de un gran número de productos extracelulares tóxicos para las células de los mamíferos.

Sobre la etiopatogenia de un brote de Aspergilosis en gaviotas, se discute la posibilidad de que las aves portaban el hongo y al sufrir estrés por ayuno prolongado o por condiciones climáticas adversas se inmunodeprimen y se desarrolla la enfermedad. El otro aspecto de la etiopatogenia es que el ave llega a inhalar tal cantidad de esporas que sobrepasan la capacidad de fagocitosis y eliminación de estas últimas, que el hongo crece y se multiplica hasta colonizar el tejido y las aves desarrollan la enfermedad. (Rosiles Martínez R)

IX. Lesiones post-mortem

3. Lesiones macroscópicas

Generalmente se presentan nódulos y placas amarillas o grises en los pulmones, sacos aéreos o tráquea. Estas lesiones son menos frecuentes en la cavidad peritoneal el hígado o en otros lugares. Los nódulos o placas pueden presentar centros verdes. En los sacos aéreos el crecimiento de los micelios en esporulación se puede detectar como un bello verdoso. (*Whiteman C. E, 1983*)

Pueden aparecer focos metastásicos amarillos o grises en el cerebro, el globo ocular o en otros sitios. En los casos muy avanzados se puede observar una difusión a través de toda la cavidad abdominal. La acumulación de exudado caseoso en el saco conjuntival puede presentarse como resultado de la infección. (*Whiteman C. E, 1983*)

En el examen postmortem 16 de 17 aves sometidas tenían múltiples focos blancos, masas redondas en múltiples tejidos inclusive en clavículas y los sacos aéreos torácicos, pulmones, hígado, bazo, corazón, piel y peritoneo. 7 de 17 aves tenían aerosaculitis con espuma. Las bolsas y los timos tenían su tamaño normal a esta edad. (*Throne Steinlage SJ, 2003*)

Los hallazgos macroscópicos de cuatro aves (gaviotas) analizadas revelaron numerosos nódulos amarillentos de 2 a 15 mm de diámetro en mediastino, pleura torácica y tejido pulmonar. También se observó engrosamiento del pericardio, así como cavernas de 5 a 10 mm de diámetro en el tejido pulmonar, con una apariencia afelpada en la pared interior. (*Rosiles Martínez R*)

En un reporte de onfalitis algunos sacos vitelinos eran pequeños con material dentro del vitelo. Otros estaban agrandados con agua, verdosos a amarillo castaño. Algunos ombligos eran prominentes y rojos. (*Cortes PL, 2005*)

Los nódulos blancos pálidos de 1 a 2 mm en diámetro fueron observados en los pulmones, pleura y sacos aéreos. Algunos pulmones eran oscuramente congestionados, y algunos sacos aéreos eran espesos con exudado espumoso. (Cortes PL, 2005)

3.1 Lesiones microscópicas

Múltiples piogranulomas fueron observados en secciones de los pulmones y sacos aéreos con infiltración de heterofilos, linfocitos y células gigantes multinucleadas. En el centro de estos granulomas había abundante desechos de células necróticas mezclados con septos e hifas de hongos ramificados consistente con *Aspergillus sp.* Consistiendo con lesiones cerebelares de granulomas con hifas fúngicas se observó en el único de los casos. (Cortes PL, 2005)

En un examen de tejidos pulmonares de pavipollos no mostro alguna diferencia en las lesiones histopatológicas causada por *Aspergillus fumigatus* *Aspergillus flavus*. Las lesiones tempranas se caracterizaron por acumulaciones focales de linfocitos, algunos macrófagos y unas cuantas células gigantes. Ocho semanas después de la exposición, los pavipollos sobrevivientes tenían lesiones granulomatosas constituidas por un centro necrótico rodeado por células gigantes y una capa gruesa de tejido fibroso con unos cuantos heterofilos distribuidos de manera irregular. (Kalnek W. B, 2000)

En un caso clínico de examen histopatológico de sección de tejido granulomatoso del pulmón teñido con hematoxilina eosina, se identificó una zona central de necrosis conteniendo además heterófilos rodeados por macrófagos, células gigantes y tejido fibroso.

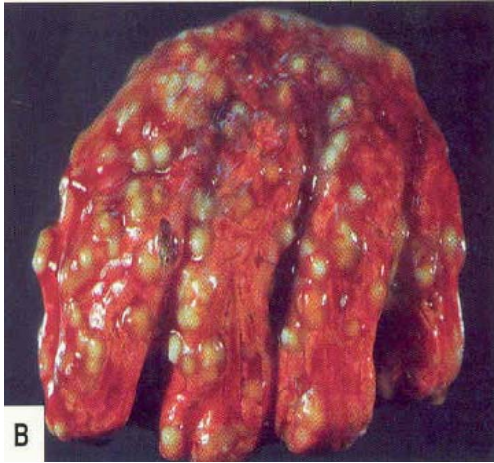
Las lesiones con los centros necróticos rodeados por células gigantes y una capa gruesa de tejido fibroso que contenían heterófilos, también se tiñeron con el colorante de Gomori. Se observaron organismos negros y numerosas hifas separadas en dos, entre el tejido necrótico y fibroso. (*Rosiles Martínez R*)

En un estudio histopatológico de un brote de aspergilosis en cisnes, las secciones microscópicas de pulmón correspondieron a un proceso neumónico de tipo granulomatoso y hemorrágico. Se observaron focos de necrosis rodeados por células gigantes multinucleadas de tipo cuerpo extraño y marcado infiltrado inflamatorio periférico. (*Merlo Winnie A.*)

Los preparados de sacos aéreos evidenciaron una areosaculitis purulenta con formación de placas de material necrótico en cuya superficie se detectaron numerosas estructuras micóticas. Éstas se caracterizaron por ser hifas largas, septadas, ramificadas dicotómicamente en ángulo agudo, destacándose la presencia de los típicos conidióforos rodeados por numerosas esporas similares a las descritas anteriormente. (*Merlo Winnie A.*)

De acuerdo a las características morfológicas del microorganismo observado se determinó que el mismo correspondía a hongos del género *Aspergillus sp.* (*Merlo Winnie A.*)

Lesiones granulomatosas en pulmones



Se practicaron necropsias en pollos de 1 hasta 7 días de edad, evidenciándose al séptimo día pequeños granulomas a nivel de pulmón.

X. Diagnostico

Los signos clínicos de enfermedad respiratoria en las primeras dos semanas de vida, con placas en los sacos aéreos o nódulos intrapulmonares son muy sugestivos, pero no específicos de aspergilosis. (*F. T. W. Jordan, 1998*)

4. Diagnóstico clínico

Resulta realmente complicado de efectuar, fundamentalmente por la inespecificidad de los síntomas, que hacen que el profesional clínico sólo piense en un proceso de etiología fúngica en fases ya muy avanzadas de la enfermedad, cuando la solución terapéutica resulta complicada. (*Blanco JL, 2000*) La aspergilosis se suele diagnosticar en el examen *posmortem*, a menudo con base en la observación de nódulos caseosos blancos en los pulmones o sacos aéreos de las aves afectadas. Aunque a veces es posible observar proliferación micótica y esporulación en los nódulos o placas caseosas, en especial en los sacos aéreos, debe hacerse confirmación por medio del aislamiento e identificación del hongo causal. (*Calneck W. B, 2000*) En definitiva, podríamos afirmar que se trata de una serie de enfermedades que siempre van a precisar de la ayuda del laboratorio para poder llegar a su diagnóstico definitivo. (*Blanco JL, 2000*)

4.1 Diagnostico por medio de huevos contaminados

La presencia de hongos de *Aspergillus* también puede descubrirse en huevos o embriones. La necropsia del huevo se lleva a cabo rutinariamente de granja de reproductoras para verificar la fertilidad de la parvada, la mortalidad del embrión, mala posición o malformación. (*Laboratorios JANSSEN ANIMAL HEALTH, 2007*)

Antes de romper, los huevos deben examinarse estrechamente el quebrado o porosidad de la cáscara. Los huevos que se encuentran contaminados con pequeños mohos de color azul-verdoso son típicos de *Aspergillus fumigatus*, es probable la contaminación 3 a 5 días mas temprano a la necropsia. Es más probablemente durante el traslado o la vacunación en-ovo.

Este crecimiento del moho es fácilmente visible en huevos infértiles o embrionados de muerte temprana. (*Laboratorios JANSSEN ANIMAL HEALTH, 2007*)

Si el huevo se contaminara en una fase temprana, por ejemplo al nivel de granja de reproductoras. Los huevos sufrirán una evaporación ligera de sus volúmenes debido a una cáscara porosa o delgada línea resquebrajada. La cámara de aire es grande y puede llenarse de esporas teñidas de negro. Si la muerte embrionaria ocurriera, la contaminación con *Aspergillus* y las bacterias medioambientales primeramente acaban con el contenido del huevo, llevándolo a una putrefacción y pérdida del huevo. Todos los huevos que contengan mohos deben de identificarse para monitorear la fuente y tendencias de la contaminación. (*Laboratorios JANSSEN ANIMAL HEALTH, 2007*)

La practica de la embriodiagnosia utilizada sistemáticamente en una planta de incubación, por personal entrenado sirve como herramienta para determinar si la causa del desvió en los parámetros productivos responden a problemas que provienen; de la granja de reproductoras, o de la planta de incubación. Las categorías de las fallas son huevos infértiles, mortalidad embrionaria temprana o fase I, mortalidad embrionaria media o fase II, mortalidad embrionaria tardía III, picados no nacidos, malformaciones, huevos cascados, huevos contaminados y pollitos de descarte o patología perinatal. (*Plano CM, 2005*)

Huevos contaminados de Aspergillus. Fotos tomadas en una planta incubadora de la comarca lagunera.



Foto # 1



Foto # 2



Foto # 3



foto # 4




Foto # 5



Foto # 6

*Las fotos del 1-3 y 4-6, son dos huevos diferentes, fueron obtenidas a los 21 días a nivel de necedoras. Se sospecha que son huevos que tuvieron infección temprana ya que el embrión no se desarrolló y la putrefacción es típica provocada por *Aspergillus fumigatus*, se observan los huevos putrefactos y con restos de contenido polvoso.*

4.2 Histopatología

La histopatología permite evidenciar la morfología de los hongos y evaluar su relación con las lesiones tisulares, lo que representa una información valiosa para el diagnóstico de micosis en patología veterinaria. Por otra parte, la histopatología debe ser complementaria, siempre que sea posible, de otras técnicas diagnósticas como el cultivo, inmunohistoquímica, serología, PCR, etc. (Pérez J, 2000 y Blanco JL, 2000)

El diagnóstico histopatológico se realiza a partir de muestras fijadas, generalmente en formol salino al 10%, y en muchos casos de muestras en las que no se sospecha de un proceso micótico, por lo que cuando se observan los hongos no existe la posibilidad de realizar un cultivo. Las técnicas de tinción rutinaria utilizadas en histopatología como la hematoxilina-eosina (HE) permiten evidenciar algunos tipos de hongos como los dermatofitos. Sin embargo, la mayoría de las especies de hongos potencialmente patógenos se tiñen deficientemente con esta técnica, por lo que son necesarias técnicas de tinción especiales como la del ácido peryódico de Schiff (PAS), que además ofrece una buena calidad morfológica para evaluar la reacción tisular, la técnica de Gridley y las técnicas de plata metenamina, como la de Grocott, que son las que mejor tiñen la mayoría de los hongos en los cortes histológicos. (Pérez J, 2000)

4.3 Serología

Las pruebas serológicas son de valor limitado a causa de la naturaleza inespecífica de los antígenos. Richard y col. Usaron pruebas de precipitina en agar gel en comparación con infecciones por *A. fumigatus* y *A. flavus* en pavipollos. Aunque la mayor parte de los pavipollos infectados por *A. fumigatus* fueron positivos para anticuerpos precipitantes, los infectados por *A. flavus* no lo fueron. (Calnek W. B)

Se ha usado la técnica de ELISA en pavos con una correlación de nivel de exposición y densidad óptica de ELISA; quizá sería ventajoso el uso de métodos serológicos para identificar pavipollos con aspergilosis para procedimientos de separación selectiva, pero en la actualidad no hay terapéutica legal o eficaz para tratar aves positivas. (*Calnek W. B, 2000*)

4.4 Medio de cultivo

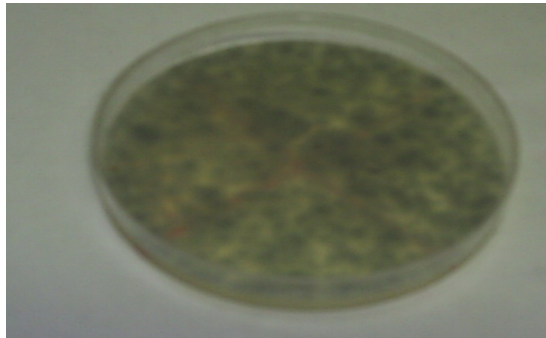
Aspergillus crece bien en casi todos los medios de cultivo, tanto para bacterias como para hongos, aunque muchas especies son sensibles a la cicloheximida ya que este puede inhibir el crecimiento de *Aspergillus*. (*Alcalá L y laboratorios JANSSEN ANIMAL HEALTH, 2007*)

Estos medios de cultivo pueden incluir un antibiótico como el cloranfenicol para reducir la contaminación de las placas por bacterias aerógenas. (*Laboratorios JANSSEN ANIMAL HEALTH, 2007*)

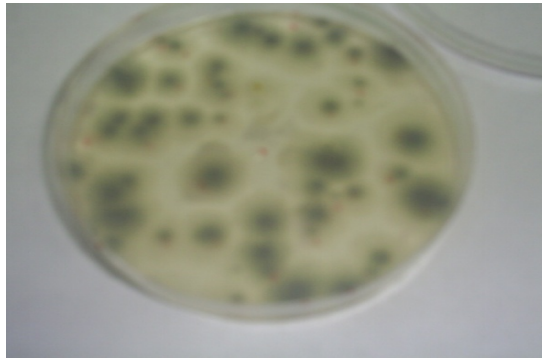
La temperatura óptima de crecimiento es de 37° C pudiendo ser visibles los micelios a las 48 horas de incubación. (*Alcalá L*)

Los medios satisfactorios para el aislamiento y la identificación de la mayor parte de materiales aislados de casos de aspergilosis incluyen en agar dextrosa Sabouraud, el agar con solución de Czapek y el agar dextrosa papa. El medio de agar esta hecho por 17 g agar de harina de maíz, 1 g de extracto de levadura (Becton Dickinson, Franklin Lakes, NJ), y 2 g de dextrosa en 1 litro de agua destilada. (*Calnek W. B, 2000 y Martin MP, 2007*)

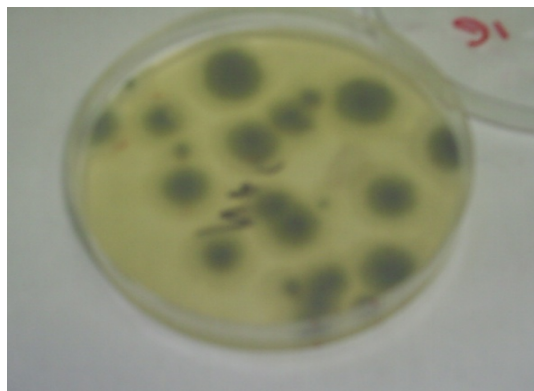
Cultivo de hongos en medio de Agar Dextrosa Sabouraud, positivos a *Aspergillus fumigatus*, muestras tomadas del área de nacedoras de una planta incubadora de la comarca lagunera.



1. Cultivo de una muestra tomada en el fondo de una nacedora

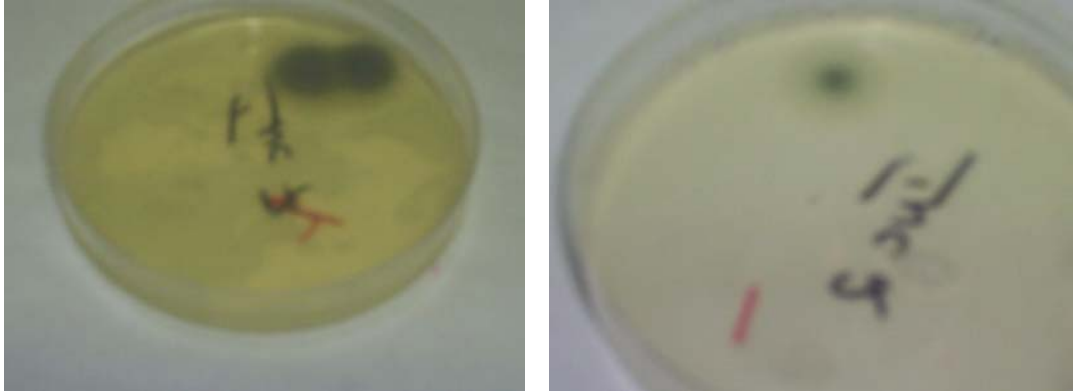


2. Cultivo de muestra del área de trabajo de nacedora



3. Cultivo de muestra del área de trabajo de nacedora

Cultivo de hongos positivos de *A. fumigatus* de una incubadora de la comarca lagunera.



XI. Diagnostico diferencial

La aspergilosis debe de diferenciarse de otras enfermedades respiratorias por medio de métodos serológico y medios de cultivo. Sin embargo, las lesiones típicas de aspergilosis difieren de otras lesiones. En las enfermedades respiratorias aviarias excepto en el caso de granulomas pulmonares asociados con la infección complicada de *Micoplasma gallisepticum*. La comprobación por medio de histopatología es generalmente fácil. Algunas veces otros hongos, *Dactylaria gallopavum*, provoca lesiones en el pulmón y cerebro de pollos y pavos jóvenes. Las lesiones microscópicas del cerebro causadas por *D. gallopavum* se caracterizan por la presencia de muchas células gigantes. (Whiteman C. E, 1983)

No habría que perder de vista la tuberculosis ya que se reportó un caso reciente en un buitre Zancudo (*El rufinus de Buteo*) adulto, donde por medio de cultivo agar dextrosa sabouraud se aisló *A. fumigatus*. (Atasever A, 2006)

XII. Control y prevención

No existe un tratamiento para la aspergilosis, por lo que el control depende de que se reduzca la exposición a los hongos y factores de riesgo vinculados. (F.T.W Jordán, 1998)

De acuerdo con los resultados de estudios aproximadamente el 70% de las micosis respiratorias en pollitos van acompañadas de infecciones por enterobacterias, destacándose la presencia de *Escherichia coli*. Estos resultados confirman que las micosis tienen un efecto inmunosupresor e incrementan la susceptibilidad de las aves a las enfermedades por lo que se pone de manifiesto la importancia que tiene mantener un programa sanitario sistemático en las plantas de incubación, con medidas concretas para la reducción y eliminación de la contaminación por hongos. (García M, 2003)

En las casetas de inicio es necesario evitar la humedad o que la cama o el piso de tierra estén mojados, a si como los alimentos polvosos o mohosos. Las líneas de agua y de alimentación se deben de desinfectar y, cuando sea posible, descontaminar el piso circundante. (F.T.W Jordán, 1998)

No vale la pena llevar acabo un tratamiento a nivel de granja ya que es casi imposible y no reporta beneficio económico excepto en los casos de aves de mucho valor tales como aves de jaula, pingüinos, halcones, palomas mensajeras, etc. Se puede utilizar algún agente antimicótico (Witheman C. E, 1983).

Los huevos para incubarse deben ser puestos, colectados y almacenados de tal modo que disminuya la sudoración y la exposición a polvo cargado con esporas. El equipo de la incubadora y los conductos de aire se deben limpiar, desinfectar y vigilar mediante cultivos periódicos. (F.T.W Jordán, 1998)

A nivel de granja se recomienda usar solo cama seca, limpia y raciones libres de hongos y recientemente fabricadas. Control de la humedad por medio de una adecuada ventilación de la caseta para reducir esporas en el aire.

Mantener los comederos, bebederos y otros implementos avícolas libres de hongos. No permitir la acumulación de alimentos en la esquina y evitar que la cama se humedezca alrededor o debajo de los comederos (*Witheman C. E, 1983*).

En un brote se debe de eliminar las aves afectadas al igual que todo el alimento y cama contaminada. Después se debe limpiar y desinfectar la caseta, puede utilizarse una solución acuosa de sulfato de cobre a 1:200 para toda el agua de bebida u aerosol para prevenir la propagación, aunque no debe considerarse este método para uso continuo. Agregar cama limpia, libre de hongos. (*Calnek W. B, 2000 y Witheman C. E, 1983*)

A nivel de incubadora es necesario la limpieza en los sistemas de ventilación (conductos y filtros) suelen ser el origen de continua recontaminación con esporas en la planta. Todos los ductos de entrada y salidas de aire a ventilación deben de ser de fácil acceso y deben de ser limpiados escrupulosamente después de cada nacimiento. Todos los huevos que entran a la planta de incubación deben de ser limpios y expuestos a la fumigación con formaldehído durante 20 minutos. Las bandejas de metal de las incubadoras y nacedoras deben ser cepilladas, raspadas y luego tratadas con ácido fosfórico. Las bandejas plásticas son igual de problemáticas si no quedan limpias. (*Scovino C. G. 2002*)

Se recomienda utilizar plenum o cámaras para recoger el plumón en la parte de atrás de las nacedoras y ductos de escape, es otra herramienta útil en el control de aspergilosis y su diseminación en la incubadora. (*Scovino C. G. 2002*)

5. Desinfectantes recomendados para plantas incubadoras y granjas (*Ricaurte Galindo SL, 2005*)

- **Fenoles:** los fenoles son derivados de carbón. Son muy efectivos contra los agentes bacterianos y son también efectivos contra hongos y muchos virus. Sus usos más comunes en las unidades comerciales de producción animal incluyen: salas de incubación, saneamiento de equipo y alfombrillas para los pies.
- **Amonio cuaternario:** los compuestos de amonio cuaternario son generalmente inodoros, incoloros, no irritantes y desodorantes. Los compuestos de amonio cuaternario son efectivos contra bacterias y algo efectivos contra hongos y virus. Se usan en salas de incubación comercial.
- Los compuestos de yodo son una combinación de yodo elemental y una sustancia que hace al yodo soluble al agua. Son efectivos contra bacterias, hongos, y muchos virus. Aunque no funcionan bien en la presencia de material orgánico.

En la actualidad un antimicótico que ha brindado buenos resultados es el Enilconazol (Clinafarm) previene la formación de ergosterol selectivamente, que es una parte esencial de las paredes celulares fúngicas. (*Laboratorios JANSSEN ANIMAL HEALTH, 2007*)

A concentraciones sumamente bajas, es capaz de inhibir el crecimiento de los dermatofitos más comunes en los animales, y hongos de especie *Aspergillus*. Tiene una actividad de amplio espectro y es fungicida y anti esporulante. La absorción es baja en los tejidos del cuerpo y ninguna acción sistémica. Se ha utilizado con éxito para desinfectar casetas de pollos e incubadoras con el objeto de prevenir la aspergilosis. (*Sumano L. HS, 2006*)

XIII. Conclusiones

En la actualidad la explotación avícola juega un papel fundamental para una sociedad globalizada ya que es una gran fuente de ingreso económico y a si mismo una fuente de alimento primordial para el ser humano que cada vez es mas exigente en los parámetros de calidad.

Las enfermedades de las aves se han convertido en un tema de suma importancia a nivel mundial ya que ha impactado tanto la economía de una nación, a sí como a la salud publica. Es por ello que la enfermedad de Aspergilosis, tema abordado en este trabajo, no se le debe pasar desapercibido, es necesario concientizar a la sociedad tanto como al profesional y personal dedicada a la explotación aviar, a sí como a los consumidores y gente afecto a los animales de ornato que es prescindible tomar estrictas medidas preventivas para el cuidado y explotación de esta especie.

Es necesario que las grandes empresas dedicadas a la producción e incubación de huevo y a la cría de pollos de engorda trabajen sobre estrictas medidas de bioseguridad, clave fundamental para minimizar riesgos a la presencia de la aspergilosis aviar a nivel de incubadora y granjas avícolas.

Al hablar de una estricta mediada de bioseguridad me refiero a una serie de métodos y medidas preventivas que deben ser concienzudamente aplicados en toda fuente de riesgo que exponga a los animales a padecer la enfermedad sin olvidar respetar el medio ambiente. Es de suma importancia que en las granjas reproductoras se haga una buena recolección de huevos tomando en cuenta la buena selección de las mismas, esto es recolectar huevos limpios, que no estén rotos, que estén recién hovopositados, desinfectados, que la granja tenga una buena ventilación, cama seca, nidos limpios, buen almacenamiento de alimento etc., a nivel de incubadora es recomendable tener un solo flujo de trabajo desde la recepción del huevo hasta el despacho del los pollitos.

Es muy importante contar con tapetes sanitarios con formaldehído, para evitar la entrada de patógenos a la planta incubadora, que el personal que labora en la planta cuente con el equipo adecuado de trabajo, evitar una alta humedad y fuentes donde se formen esporas, es necesario desinfectar toda la planta en cada nacimiento para así recibir en buenas condiciones los huevos que serán incubados.

Solo teniendo muy claros los puntos anteriores se alcanza el éxito de contrarrestar la entrada de aspergilosis, pero no hay que olvidar que estas medidas deben de ser constantes ya que esta enfermedad esta en constante amenaza y es imposible deshacerse de ellos en el medio ambiente.

XIV. Literatura citada

1. Abarca ML. Taxonomía e identificación de especies implicadas en la aspergilosis nosocomial. *Rev Iberoam Micol.* 2000; 17: 79-84
2. Atasever A, Beyaz I, Kibar M, Gümüşsoy KS. A case of tuberculosis and aspergillosis in a Long-Legged Buzzard (*Buteo Rufinus*). *Revue Méd. Vét.* 2006; 157(1): 26-29
3. Alcalá L, Muñoz P, Peláez T, Bouza E. Aspergillus y aspergilosis. CCS
4. Blanco JL, García ME. Presente y futuro del diagnóstico inmunológico de las micosis animales. *Rev Iberoam Micol.* 2000; 17: 23-28
5. Borge C, Tarradas C, Zafra R, Pérez Écija RA, Borge C, Bustamante R, Carbonero, A. Pérez J. Descripción de un caso de ascitis en broilers asociado a un brote de aspergilosis pulmonar. *RECVET.* 2007; II (05): 1-7
6. Calnek W. B, Barnes JH, Beard W. C, Mcdougald, M. Saif Y. enfermedades de las aves. 2º ed. México D.F. Manual moderno. 2000
7. Cortes P. L, Shivaprasad H. L, Kiupel M, Santies Cue G. Omphalitis associated with *Aspergillus fumigatus* in poults. *Avian diseases.* 2005; 49: 304-308
8. F.T.W. Jordan, M. Pattison. Enfermedades de las aves. 3º ed. México D.F: Manual moderno. 1998
9. García M, Rojas MJ, Masdeu V, Acosta I, Rejo T. Aislamientos de diferentes especies de hongos como causantes de micosis respiratorias en pollitos de un día de edad y su relación con infecciones por enterobacterias. *Rev. Cubana de Ciencia Avícola.* 2003; 27: 135-138.
10. Garcia ME, Blanco JL. Principales enfermedades fungicas que afectan a los animales domésticos. *Rev Iberoam Micol.* 2000; 17: 2-7
11. Gimeno A., Ligia Martins M. micosis y micotoxicosis en pollos. La influencia de ciertos factores nutricionales. 2004
12. K.S. Kearns, B. Loudis. Aspergilosis aviar. *IVIS.* 2003: 1-3

13. Martin MP, Pecelunas Bouck K, Helm J, Dykstra MJ, Wages DP, Barnes HJ. Disseminated *Aspergillus flavus* infection in broiler breeder pullets. Avian diseases. 2007; 51: 626-631
14. Merlo Winnie A, Rosciani, Adriana S. - Maccio, Orlando A. Solis, Gustavo A. - Arzuaga, Susana M. - Burna, Alexis N. Aspergilosis en cisnes (*Coscoroba coscoroba*). Diagnostico citológico e Histopatológico de dos casos. *Servicio de Diagnóstico Histopatológico de la Facultad de Ciencias Veterinarias – UNNE: Argentina.*
15. Pérez J, Carrasco L. Diagnóstico histopatológico de micosis en patología veterinaria. Rev Iberoam Micol. 2000; 17: 18-22
16. Plano CM. Embriodiagnóstico como herramienta de trabajo. AP. 2005; 3 (1): 18-21
17. Ricaurte Galindo SL. Bioseguridad en granjas avícolas. REDVET. 2005; VI (2): 1-17
18. Rojas MJ, García M, Masdeu V. Resultados del análisis microbiológico de yacijas de paja de arroz utilizadas en la avicultura. Rev. Cubana de Ciencia Avicola. 2002; 26: 121-123
19. Rojas MJ, García M, Rejo T, Masdeu V, Acosta I. Hallazgos bacteriológicos y micológicos en aves psitácidas. Rev. Cubana de ciencia avícola. 2002; 26: 125-128
20. Rosiles Martínez R, Cerecero C, Cervantes J. Brote de aspergilosis en gaviotas. Nota de investigación. 1-3
21. Scovino C. G. Algunas consideraciones sobre Aspergilosis en las operaciones avícolas. Tecnología avipecuaria. 2002; 15 (177): 28-30
22. Sumano L. HS, Ocampo C. L. Farmacología veterinaria. 3ª ed. México DF: McGraw-Hill. 2006
23. Throne Steinlage SJ, Sander JE, Brown TP, Lobsinger CM, Thayer SG, Martinez A. Disseminated mycosis in layer cockerels and pullets. Avian diseases. 2003; 47: 229-233
24. Vadillo Machota S, Piris Durán S, Mateos Yanes EM. Manual de microbiología veterinaria. 1º ed. Madrid: McGRAW-HILL. 2002.

25. Whiteman C. E, Bickford A. A. Manual de enfermedades de las aves. 2° ed. Asociación americana de de patólogos aviarios. 1983
26. http://www.abic.co.il/heb/Media/Uploads/CLINAFARM_final_version_BAT.pdf
27. <http://www.colprocah.com/secciones/ganaderia/avicola/aspergilosis.htm>
28. http://www.infomascota.com/articulos/veterinaria/aves/2006/9/28/aspergilosis_aviar/