

**UNIVERSIDAD AUTÓNOMA AGRARIA  
“ANTONIO NARRO”  
UNIDAD LAGUNA**

**DIVISIÓN REGIONAL DE CIENCIA ANIMAL**



**DIAGNOSTICO DE GESTACION EN YEGUAS POR EL METODO DE  
ULTRASONIDO**

**POR:**

**FREDY RENE NEPOMUCENO MARROQUIN**

**MONOGRAFIA:**

**PRESENTADA COMO REQUISITO PARCIAL PARA**

**OBTENER EL TÍTULO DE:**

**MÉDICO VETERINARIO ZOOTECNISTA**

**TORREÓN, COAHUILA, MÉXICO**

**JUNIO, 2013**

**UNIVERSIDAD AUTÓNOMA AGRARIA  
"ANTONIO NARRO"  
UNIDAD LAGUNA**

**DIVISIÓN REGIONAL DE CIENCIA ANIMAL**



**DIAGNOSTICO DE GESTACION EN YEGUAS POR EL METODO DE  
ULTRASONIDO**

**POR:**

**FREDY RENE NEPOMUCENO MARROQUIN**

**MONOGRAFIA**

**ASESOR PRINCIPAL**

Una firma manuscrita en tinta negra que parece decir "José de Jesús Quezada Aguirre".

**MC. JOSÉ DE JESÚS QUEZADA AGUIRRE**

**TORREÓN, COAHUILA, MÉXICO**

**JUNIO, 2013**

UNIVERSIDAD AUTÓNOMA AGRARIA  
"ANTONIO NARRO"  
UNIDAD LAGUNA

DIVISIÓN REGIONAL DE CIENCIA ANIMAL




DIAGNOSTICO DE GESTACION EN YEGUAS POR EL METODO DE ULTRASONIDO

POR:

FREDY RENE NEPOMUCENO MARROQUIN

MONOGRAFIA:

ASESOR PRINCIPAL

  
MC. JOSÉ DE JESÚS QUEZADA AGUIRRE

COORDINACION DE LA DIVISION REGIONAL DE CIENCIA ANIMAL

  
MVZ. RODRIGO ISIDRO SIMON ALONSO



Coordinación de la División  
Regional de Ciencia Animal

TORREÓN, COAHUILA, MÉXICO

JUNIO, 2013

UNIVERSIDAD AUTÓNOMA AGRARIA  
"ANTONIO NARRO"  
UNIDAD LAGUNA  
DIVISIÓN REGIONAL DE CIENCIA ANIMAL





**DIAGNOSTICO DE GESTACION EN YEGUAS POR EL METODO DE ULTRASONIDO**


**MONOGRAFIA**


Elaborada bajo la supervisión del comité particular y aprobada como requisito parcial  
para obtener el título de:

**MEDICO VETERINARIO ZOOTECNISTA**

  
MC. JOSÉ DE JESÚS QUEZADA AGUIRRE  
**PRESIDENTE**

  
MVZ. CUAUHTÉMOC FÉLIX ZORRILLA  
**VOCAL**

  
IZ. JORGE HORACIO BORUNDA RAMOS  
**VOCAL**

  
MVZ. SILVESTRE MORENO AVALOS  
**VOCAL SUPLENTE**

TORREÓN, COAHUILA, MÉXICO

JUNIO, 2013

# RESUMEN

El presente trabajo se enfocara al uso del ultrasonido para el diagnóstico de gestación y cálculo de la edad fetal. Uno de los adelantos tecnológicos que se ha venido poniendo en práctica en la reproducción equina es el uso del ultrasonido como una herramienta útil para el diagnóstico de gestación de la cual hablaremos en este trabajo; para esto hablaremos del ciclo reproductivo de la yegua, su aparato reproductor tanto interno como externo; así mismo de la endocrinología de la reproducción, gestación y de lo que está enfocado este trabajo que es el diagnostico de gestación temprana en las yeguas utilizando como herramienta el ultrasonido, así como sus cambios que va realizando el embrión durante sus diferentes etapas acompañas de imágenes reales para tener una idea más clara para poder interpretar este tipo de diagnóstico, aunque hay diversos métodos para el diagnóstico de gestación en el quino, los únicos métodos realmente prácticos son la palpación rectal y la ultrasonografía.

**PALABRAS CLAVES: REPRODUCCION,GESTACION,ULTRASONIDO, EMBRIOM EQUINOS.**

## **AGRADECIMIENTOS**

A agradezco a dios primero que nada por darme un día más de vida e iluminarme siempre y enseñarme el camino del bien para tener una exitosa formación profesional y por permitirme llegar hasta aquí.

## **DEDICATORIAS**

**A MIS PADRES:**

Por el gran esfuerzo y apoyo que me brindaron para ver terminados mis estudios profesionales y gracias a ellos estoy logrando un éxito más en mi vida.

**A MIS PROFESORES:**

Que estuvieron apoyándome durante toda la carrera con sus conocimientos y sus consejos para poder llegar hacer un buen profesionista.

**A MI FAMILIA, HERMANAS, COMPAÑEROS...**

Que siempre estuvieron pendientes de mi formación profesional y que con su apoyo moral e incondicional formaron parte para ver este gran logro realizado.

## INDICE

	Pág.
RESUMEN.....	i
AGRADECIMIENTOS.....	ii
INDICE.....	III,IV
INDICE DE FIGURAS .....	V
INTRODUCCION.....	1
1.1. ANATOMÍA REPRODUCTIVA DE LA YEGUA.....	2
1.2. GENITALES EXTERNOS.....	2
1.2.1. Vulva .....	2
1.2.2. Clítoris.....	2
1.2.3 Vestíbulo.....	3
1.3. GENITALES INTERNOS .....	3
1.3.1. Vagina .....	3
1.3.2. Cérvix.....	4
1.3.3 Útero .....	4
1.3.4. Oviducto.....	5
1.3.5.Ovarios.....	6,7,8
1.4. ENDOCRINOLOGÍA DE LA REPRODUCCIÓN.....	9
1.4.1. GnRH (hormona liberadora de gonadotropinas).....	10
1.4.2. FSH (hormona folículo-estimulante).....	10
1.4.3. LH (hormona luteinizante).....	11
1.4.4. Estrógenos.....	11
1.4.5. Progesterona.....	11

1.4.6. Inhibina.....	12
1.4.7. Prostaglandina F2 $\alpha$ (PGF2 $\alpha$ ).....	12
1.5. CICLO ESTRAL.....	12
1.5.1. Desarrollo folicular.....	13
1.5.2. Estro.....	13
1.5.3. Diestro.....	14
1.6. ULTRASONOGRAFÍA.....	15
1.7. FISILOGIA Y ENDOCRINOLOGIA DE LA GESTACION.....	16
1.7.1 fertilización.....	16
1.7.2 Segmentación.....	17
1.7.3 Blastulacion.....	17
1.7.4 Migración intrauterina y espaciado .....	18
1.7.5 Formación del saco vitelino .....	18
1.7.6 Reconocimiento materno de la gestación.....	19
1.7.7. Fijación y orientación del embrión.....	19
1.7.8 Gestación.....	20
1.8 DIAGNOSTICO DE GESTACION TEMPRANA POR ULTRASONIDO.....	20
1.8.1 Ultrasonografía.....	21
CONCLUSION.....	26
BIBLIOGRAFIA.....	27,28



## INDICE DE FIGURAS

	PAG.
Figura 1.1. Ovario con folículo preovulatorio.....	8
Figura 1.2. Ovario con cuerpo hemorrágico.....	8
Figura 1.3. Ovario con cuerpo lúteo funcional.....	9
Figura 1.4. Equipo de ultrasonografía.....	15
Figura 1.5. Vesícula embrionaria de 16 días de gestación.....	22
Figura 1.6. Vesícula embrionaria de 18 días.....	22
Figura 1.7. Vesícula embrionaria de 22 días de edad.....	22
Figura 1.8. Vesícula embrionaria de 25 días de edad.....	23
Figura. 1.9. Vesícula embrionaria de 36 días de edad.....	23
Figura 2.0. Gestación de 40 días de edad.....	24
Figura 2.1. Gestación de 55 días.....	25

## INTRODUCCION

Un aspecto importante para aprovechar adecuadamente el potencial reproductivo de las especies animales es la eficiencia reproductiva, para lograr esto, es necesario realizar un diagnóstico seguro y eficaz, para determinar si la hembra está o no gestante. En la yegua existen diversos métodos para diagnosticar gestación; estos incluyen la palpación rectal, el empleo de mediciones hormonales y la ultrasonografía.

El examen por medio del ultrasonido transrectal ha demostrado ser una herramienta útil para el diagnóstico temprano de gestación, además en la reproducción equina aporta beneficios económicos, asociados a detecciones tempranas de anormalidades del desarrollo embrionario y de la vesícula, se observa que la vesícula con anormalidades es de menor tamaño que el promedio de vesículas normales. Se ha demostrado que la muerte embrionaria es la mayor causa de ineficiencia reproductiva e infertilidad en yeguas; por lo que se hace necesario el monitoreo continuo por medio de ultrasonido durante esta etapa de gestación.

El diagnóstico precoz de la gestación constituye la más valiosa aportación de las explotaciones sistemáticas llevadas a cabo por el veterinario a favor de las prácticas de manejo durante la época de monta.

El Ultrasonido o Ecografía en Medicina Veterinaria fue desarrollado inicialmente en los Equinos, como una Tecnología de gran ayuda en los Estudios en el Aparato Reproductor. Sus aplicaciones más utilizadas, involucran los Controles de Ovulación y Desarrollo Folicular, así como el estudio de otras estructuras de los Ovarios (fisiológicas y patológicas).

Los veterinarios están capacitados para diagnosticar la gestación con bastante precisión a partir de los 14 días; pues es el período en que el embrión ya se ha fijado en alguna parte de cualquier cuerno uterino gracias a la ayuda de la tecnología de hoy como lo es el ultrasonido de tiempo real, y de esta forma el encargado de la yeguada puede estar informado de forma más segura acerca de si una determinada yegua está en estado de gestación.

## **1.1. ANATOMÍA REPRODUCTIVA DE LA YEGUA**

La reproducción en la hembra es un proceso complejo en el que participa todo el organismo (Frandsen, 1995). Para facilitar el estudio del aparato reproductor de la yegua, sus órganos se pueden clasificar en genitales externos e internos. Los genitales externos son la vulva, clítoris y vestíbulo, y los genitales internos incluyen a la vagina, cérvix, útero, oviducto y ovarios.

## **1.2. GENITALES EXTERNOS**

### **1.2.1. Vulva**

Es una hendidura vertical con dos prominentes labios al margen, uno derecho y otro izquierdo, y situados por debajo del ano. Los labios vulvares se encuentran cubiertos por un delgado y suave músculo, el cual está ricamente provisto con glándulas sebáceas y sudoríparas; bajo la piel está una capa de músculo estriado, que cuando se contrae y se relaja causa la eversión del clítoris, movimiento comúnmente llamado “espejeo”, el cual es un signo clásico de receptividad sexual (Swenson y Reace, 1999).

### **1.2.2. Clítoris**

El clítoris es el homólogo al pene y está formado de unas partes muy similares. El cuerpo tiene unos 5 cm de largo. Está insertado en el arco isquial por dos pilares. El glande es redondeado y termina en un extremo libre que ocupa la fosa del clítoris en la comisura ventral de la vulva. Está cubierto por un tegumento pigmentado, delgado, similar y continuo con el que recubre la fosa, constituye así el prepucio del clítoris. El órgano está compuesto de tejido eréctil (Sisson y Grossman, 1996).

### **1.2.3. Vestíbulo**

El vestíbulo es la porción tubular del conducto reproductor entre la vagina y los labios de la vulva (Frandsen, 1995). Se sitúa principalmente caudal al arco isquiático, una circunstancia que le permite inclinarse ventralmente hasta su apertura en la vulva, la pared del vestíbulo contiene plexos venosos eréctiles que están organizados dentro de bulbos vestibulares (derecho e izquierdo) en la yegua (Shively, 1993).

A nivel de la unión entre vestíbulo y vagina está el orificio externo de la uretra, el cual desemboca en el piso del vestíbulo. En yeguas normales el vestíbulo está angulado dorsocranealmente y tiene una longitud aproximada de 10 cm. Esta estructura constituye una barrera contra contaminantes provenientes del exterior (Agüera y Sandoval, 1999).

### **1.3. GENITALES INTERNOS**

Los genitales internos están formados por un sistema tubular que comunica el exterior con la región ovárica de la cavidad abdominal, incluyen el par de gónadas femeninas u ovarios que son los órganos reproductivos primarios de la hembra. El sistema tubular se inicia caudalmente como un solo tubo que forma la vagina, cérvix y cuerpo del útero, a partir del cual se divide en dos tubos que forman los cuernos uterinos y los oviductos (Agüera y Sandoval, 1999).

#### **1.3.1. Vagina**

Es el órgano de la cópula en la hembra que también sirve como una parte importante en el conducto del parto (Shively, 1993). La vagina se extiende desde la porción craneal del orificio uretral hasta el cérvix. Tiene unos 15 a 20 cm de largo. Está relacionada, dorsalmente con el recto, ventralmente, con la vejiga y uretra y, lateralmente con la pared pelviana.

El fondo del saco rectogenital del peritoneo se extiende entre la vagina y el recto a una distancia de unos 5 cm y, ventralmente, el fondo del saco vesicogenital pasa en sentido caudal entre la vagina y la vejiga. Por lo tanto, la mayor parte de la vagina es retro-peritoneal y está rodeada por una cantidad variable de grasa (Sisson y Grossman, 2000).

En el piso de la vagina, a nivel del pliegue vulvo-vaginal se encuentra el orificio uretral, que es el punto de unión entre el aparato reproductor y el sistema urinario. En la parte caudal de la vagina de yeguas vírgenes puede estar presente el himen, el cual es un engrosamiento del pliegue transversal que separa la vagina del vestíbulo. La pared de la vagina es tan elástica que desde el punto de vista práctico su capacidad de distensión solamente se ve limitada por el espacio disponible dentro de la cavidad pélvica. En casos de malformación vulvar la vagina puede sufrir dilatación por aspiración de aire o por acumulación de orina (Sisson y Grossman, 2000).

Los fondos de saco vaginales (fornix vaginal) son un ángulo formado por la proyección del cuello en la vagina como en la yegua forman un conducto complejo alrededor del cuello (Frandsen, 1995). Esta disposición debe tomarse en cuenta al introducir instrumentos tales como la pipeta de inseminación artificial. Histológicamente la vagina está formada por una mucosa caracterizada por epitelio escamoso estratificado sin glándulas, una doble capa muscular, circular e interna y longitudinal externa y una serosa.

### **1.3.2. Cérvix**

El cérvix forma un cuello muy musculado hacia el útero, es capaz de cambiar en determinadas circunstancias, pudiendo dilatarse para facilitar el paso del semen del semental y a la terminación de la gestación para permitir el paso del potro durante el parto (Rossdale, 1998).

Posee una pared gruesa y fibrosa, lo que lo hace fácilmente identificable a la palpación rectal, excepto durante el estro, cuando se relaja y se hace más difícil de palpar. El conducto cervical de la yegua se encuentra más abierto, no tiene anillos transversales que son característicos de otras especies, aunque los pliegues de la mucosa en el conducto cervical se proyectan hacia la vagina ayudando a prevenir la contaminación (Bearden y Fuquay, 1982).

### **1.3.3. Útero**

El útero es el órgano en el cual permanecen los embriones, donde se establecen los medios para el intercambio fisiológico con la corriente sanguínea de la madre, y donde están protegidos y nutridos hasta que están listos para ser expulsados al mundo exterior (Dyce, Sack y Wensing, 1999).

La yegua tiene un útero bipartido, ya que está formado por un cuello y dos cuernos uterinos. La consistencia del útero cambia de acuerdo con la etapa del ciclo estral, siendo flácido durante el estro y el anestro, y más firme (con tono) durante el diestro y durante la gestación temprana (Shively, 1993).

La pared uterina está constituida por tres capas: mucosa o endometrio, muscular o miometrio y serosa o perimetrio. La capa mucosa tiene células epiteliales y tejido glandular. Las glándulas uterinas secretan histotrofe o leche uterina, que sirve de alimento al embrión antes de que se implante y se establezca la comunicación placentaria. Los fluidos endometriales son importantes para el transporte de los espermatozoides hasta el sitio de la fertilización en el oviducto. Además, el endometrio secreta prostaglandinas, las cuales provocan la regresión del cuerpo lúteo al final del ciclo estral, y participan en la implantación, gestación y parto. El útero cuenta con pliegues endometriales que corren a lo largo de los cuernos y el cuerpo uterino, hasta unirse con los del cérvix; el número promedio de estos pliegues es de 7, con un rango de 5 a 10. Además, al momento del parto el miometrio contribuye con sus contracciones miométricas también son muy importantes para que se produzca la involución uterina después del parto.

El útero se encuentra suspendido por el ligamento ancho, el cual es una capa gruesa de tejido fibroso; el ligamento ancho se divide en tres porciones principales: El mesometrio, del cual se suspenden los cuernos uterinos, el mesosalpinx, que sostiene al oviducto, y el mesovario, del cual cuelgan los ovarios (Sisson, 2000).

El ligamento ancho es poco flexible, por lo cual que se hace difícil movilizar o desplazar cualquier parte del aparato reproductor, lo cual se debe tomar en cuenta al momento de realizar la palpación rectal de los ovarios y el cérvix. El ligamento ancho contiene los vasos sanguíneos a través de los cuales se nutren los órganos reproductores. También contiene la inervación de dichos órganos (Allen, 1988).

#### **1.3.4. Oviducto**

Los oviductos (Trompas de Falopio) son un par de tubos enrollados que se extienden desde cerca de los ovarios hasta las puntas de los cuernos uterinos (Bearden y Fuquay, 1982). El oviducto mide 20 a 30 cm de longitud en la mayor parte de las especies, se divide en tres segmentos, que comienza desde el extremo ovárico son el infundíbulo o fimbria, el cual es de forma tubular, el ámpula que tiene forma de ampolla, y el istmo que conecta al ámpula con el cuerno uterino (Zarco y Boeta, 2000).

La fimbria se localiza en una posición muy cercana al polo craneal del ovario para formar el contorno craneal de la fosa de ovulación. Durante la ovulación la fimbria cubre dicha fosa para facilitar el transporte del óvulo hacia el oviducto. La fertilización normalmente ocurre poco tiempo después de la ovulación en la unión istmo-ampular (Ginther, 1992).

La luz del istmo del oviducto se comunica con la luz del cuerno a través de una pequeña apertura terminada en una papila que se proyecta dentro del lumen uterino. Esta unión es difícil de situar anatómicamente, y se ha descrito como una estructura fisiológica que retrasa al óvulo varias horas durante el transporte. La fertilización ocurre en esta unión (Hafez, 2000).

La unión útero-tubárica también actúa como un sitio de reserva de espermatozoides, desde el cual se van liberando espermatozoides capacitados en forma gradual para mantener una población constante en el sitio de fertilización. En general, la actividad del oviducto es estimulada por los estrógenos e inhibida por los progestágenos (Hafez, 2000).

### **1.3.5. Ovarios**

Se considera a los ovarios como órganos sexuales primarios porque producen los gametos femeninos (el óvulo) y las hormonas sexuales femeninas (estrógenos y progestágenos). (Bearden y Fuquay, 1982). Los ovarios se encuentran suspendidos por el mesovario que forma parte del ligamento ancho, el cual los mantiene unidos al útero y oviductos. La distancia media desde los ovarios hasta el orificio vulvar es de aproximadamente 50 a 55 cm en una yegua de talla media mientras que la distancia del ovario al cuerno uterino varía de 2 a 5 cm (Frandsen, 1995). Los ovarios de la yegua son de forma arriñonada con una prominente fosa de ovulación que llega a medir de 0.5-1 cm y se localiza en el borde libre o ventral, tiene consistencia firme y presentan una superficie irregular debido a que casi todo el momento tienen folículo desarrollado y/o cuerpos lúteos (Sisson, 2000).

En la potrilla recién nacida, los ovarios son de forma oval y el epitelio germinal cubre toda la superficie del ovario. Alrededor de los 7 meses de edad el ovario adopta su forma arriñonada y el epitelio germinal se confina alrededor de la fosa de ovulación, la cual se puede reconocer desde los 5 meses de edad, en la yegua adulta cada ovario pesa aproximadamente de 50 a 75 g y mide de seis a siete centímetros de ancho. Los ovarios alcanzan su tamaño máximo a los tres o cuatro años de edad y después disminuye (Real, 2005).

Histológicamente los ovarios presentan en su parte externa la zona medular y en su parte interna la corteza o zona productora de gametos (Real, 2005).

Los estrógenos son producidos por los folículos y son secretados principalmente como 17- $\beta$  estradiol, e inducen cambios estructurales asociados con el estro en el aparato genital; en ausencia de concentraciones altas de progesterona, la elevación de estrógenos ocasiona el comportamiento de estro (Hafez, 2000). La progesterona es secretada por el cuerpo lúteo durante el diestro y los primeros 4-5 meses de gestación, esta hormona estimula un cambio proliferativo en las glándulas endometriales y el epitelio del útero, y actúa en el Sistema Nervioso Central (SNC) para inducir el comportamiento de rechazo al macho que muestran las yeguas durante el estro, pero se incrementa rápidamente después de la ovulación, alcanzando valores de 1.5 a 2.5 ng/ml 24 horas post-ovulación y de 2 a 5 ng/ml 48 horas post-ovulación (Engelhardt, 2002).

La Inhibina es secretada por los folículos de Graaf durante su maduración, y ejerce un efecto de retroalimentación negativa sobre la liberación de FSH, para impedir la formación de nuevos folículos (Frandsen, 1995). El ovario contiene varios folículos en desarrollo, que se clasifican en primarios, secundarios o terciarios los cuales maduran por efecto de la hormona folículo estimulante (FSH) y la hormona luteinizante (LH). Antes de la ovulación los folículos incrementan su tamaño (aproximadamente 3 mm de diámetro/día). La ovulación generalmente se produce 18 a 24 horas antes de terminado el estro, y en ese momento el gameto está recubierto por la médula en toda su superficie, excepto en la fosa de ovulación, el folículo preovulatorio tiene que migrar hacia dicha fosa para poder descargar su contenido (Galina y Valencia, 2006).

Después de la ruptura de un folículo se forma una depresión ovulatoria que gradualmente se llena de sangre dando origen a un cuerpo hemorrágico (CH), este es palpable como una estructura suave y esponjosa en la superficie del ovario entre los días 1 y 3 post- ovulación (Zarco y Boeta, 2000).



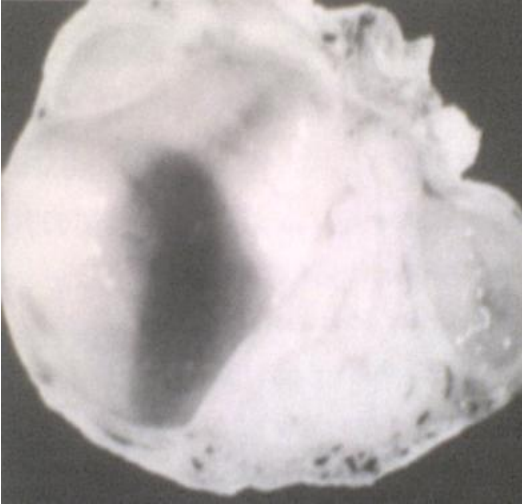


Figura 1.1. Ovario con folículo preovulatorio. Observese la migración del folículo hacia la fosa de ovulación. (Zarco y Boeta, 2000).

Posteriormente el (CH) da origen al cuerpo lúteo (CL), el cual tiene diferente consistencia, y se identifica a través de ultrasonografía. El CL se considera maduro 5 días después de la ovulación y permanece en el ovario de 14-15 días en un ciclo sin gestación (Zarco y Boeta, 2000).

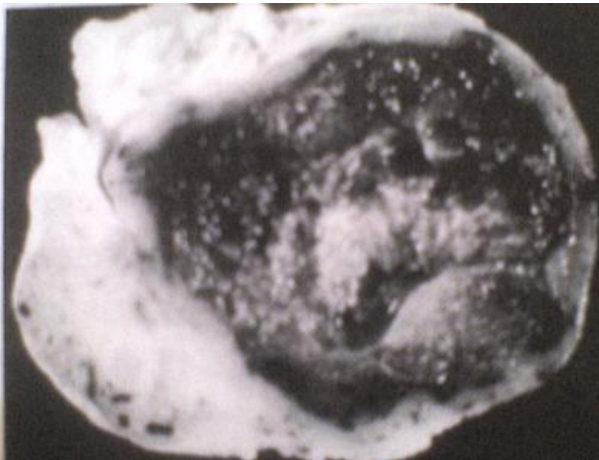


Figura 1.2. Ovario con cuerpo hemorrágico. (Zarco y Boeta, 2000).

Si hay gestación el cuerpo lúteo continúa produciendo progesterona durante cerca de 5 meses. En el caso contrario se produce la regresión del cuerpo lúteo en respuesta a la liberación de prostaglandina F<sub>2</sub>α producida en el endometrio uterino y que en esta especie alcanza el ovario por medio de la circulación sistémica. El cuerpo lúteo antes de sufrir lisis, sufre un proceso degenerativo, dando origen al cuerpo blanco o albicans, en el cual se observa infiltración de tejido conectivo fibroso, como una cicatriz en la superficie del ovario (Zarco y Boeta, 2000).

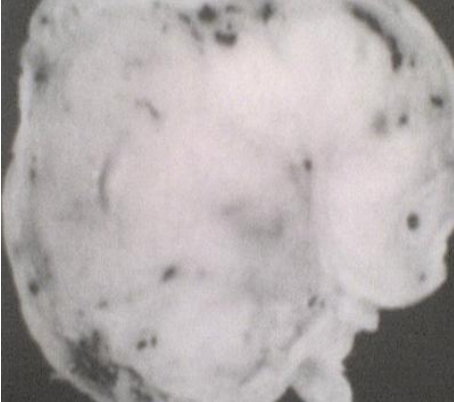


Figura 1.3. Ovario con cuerpo lúteo funcional. (Zarco y Boeta, 2000).

#### 1.4. ENDOCRINOLOGÍA DE LA REPRODUCCIÓN

Para entender los cambios ováricos, genitales y conductuales que se presentan durante el ciclo estral de la yegua es necesario conocer cuáles son las principales hormonas que intervienen en la regulación de la reproducción. Las hormonas reproductivas se derivan de varias áreas, formando ejes en este caso hipotálamo-hipófisis-ovario-útero que interactúan entre sí, regulándose mutuamente a través de sus secreciones (Mc Donald, 1986).

En el caso del aparato reproductor las principales hormonas que interactúan para regular el ciclo estral son la hormona liberadora de gonadotropinas (GnRH) que actúa sobre la hipófisis anterior para estimular la liberación de hormona folículo estimulante (FSH) y hormona luteinizante (LH) (Cunningham, 1999). A su vez, estas hormonas promueven el desarrollo folicular y la secreción de estrógenos.

Cuando ya existe un folículo preovulatorio la LH provoca la ovulación y el desarrollo de un cuerpo lúteo productor de progesterona. La progesterona como los estrógenos ováricos, tienen efectos de retroalimentación sobre el hipotálamo y la hipófisis, regulando la actividad secretora de dichos órganos. Los folículos ováricos en desarrollo también producen inhibina, que inhibe la secreción de FSH (Galina y Valencia, 2006).

#### **1.4.1. GnRH (hormona liberadora de gonadotropinas)**

La GnRH es un decapeptido (10 aminoácidos) producido en neuronas especializadas del hipotálamo y secretado por las terminaciones axonales localizadas en la eminencia media, donde penetra en los capilares del sistema porta hipotálamo-hipofisiario que lo transporta hasta la hipófisis anterior.

Uno de los factores modulares es la melatonina, mediadora de la información fotoperiódica; la longitud de los días, por lo cual es responsable de la inhibición de los ciclos de la yegua. El generador de pulsos de GnRH también es modulada por los estrógenos y progesterona, los cuales resulta inhibitorios la mayor parte del tiempo, aunque el estradiol es estimulador durante la fase preovulatoria, así como lo son también los opioides y el Cortisol. El hipotálamo analiza toda la información recibida por medio de dichas hormonas, además del estado metabólico del animal así como información auditiva, olfatoria y visual, en base a ello se secretará el GnRH; si la información es baja la hipófisis responderá secretando FSH y LH en concentraciones apenas suficientes para mantener los ovarios, mientras que al acelerarse la secreción de GnRH la hipófisis responderá produciendo FSH y acelerándola aún más la secreción pulsátil de GnRH la hipófisis responde secretando LH (Engelhart, 2002).

#### **1.4.2. FSH (hormona folículo-estimulante)**

FSH es una hormona glicoprotéica constituida por dos subunidades y producida por células especializadas de la hipófisis anterior, siendo secretada en respuesta al GnRH. Esta hormona promueve el crecimiento y la maduración folículo-ovárico o folículo de Graaf; no causa la secreción de estrógeno del ovario por sí sola, sino que necesita de la presencia de LH para estimular la producción de estrógeno. La FSH estimula además la secreción folicular de Inhibina; durante el ciclo estral de la yegua ocurren picos de liberación de FSH cada 10 a 12 días, por lo que se produce un pico final de esta, justo antes de la ovulación, y otro a la mitad de la fase lútea, aproximadamente 10 días antes de la siguiente ovulación.

Estos picos de FSH coinciden con la oleada de crecimiento folicular (durante el estro) las cuales no llegan a ovular ya que hay bajos niveles de LH, mientras que en la segunda oleada hay un folículo dominante que si llega a ovular. Al inicio del estro la FSH se encuentra en niveles bajos consecuencia de que existe un folículo grande y activo que produce cantidades importantes de inhibina, la cual inhibe la secreción de FSH pero no la de LH; esto evita que el estímulo gonadotrópico continúe llegando a otros folículos suprimiendo así su desarrollo. Y así el folículo dominante continúa creciendo aún en ausencia de FSH debido a que ya ha adquirido receptores de LH, lo que permite que esta hormona promueva la maduración final y su ovulación (Berfelt y Ghinther, 1992).

### **1.4.3. LH (hormona luteinizante)**

La LH es una hormona glucoprotéica constituida por dos subunidades y secretada por células especializadas de la adenohipófisis; es secretada a frecuencias intermedias o altas de GnRH, las concentraciones de LH se mantienen bajas entre el día 5 y el día 16 del ciclo (ovulación = día 0) ya que la progesterona producida por el cuerpo lúteo produce efectos de retroalimentación negativa, reduciendo GnRH. Las pequeñas cantidades de LH presentes en la fase lútea del ciclo son suficientes para que se manifieste el efecto luteotrópico de la hormona y se mantenga la función lútea (Frazer et. al., 1997).

Después de la luteólisis se reducen las concentraciones de progesterona y desaparece la retroalimentación negativa, lo que acelera la secreción de GnRH y gradualmente los niveles de LH, provocando la maduración final del folículo preovulatorio y estimula la secreción de estradiol por el mismo. Se menciona que el incremento preovulatorio de LH no se presenta en forma de pico, como en otras especies domésticas, sino como un aumento gradual y sostenido que se mantiene por varios días antes, durante y después de la ovulación (Bearden y Fuquay, 1982).

### **1.4.4. Estrógenos**

Los estrógenos son producidos por los folículos ováricos en crecimiento. El principal estrógeno folicular es el estradiol 17- $\beta$ , secretado en respuesta a la estimulación de la LH y FSH. El pico máximo de secreción de estradiol se alcanza durante el estro, 1 ó 2 días antes de la ovulación (Hafez, 2000).

Las elevadas concentraciones de estrógenos presentes durante el estro son responsables de la receptividad sexual y de los cambios en el aparato genital orientados a permitir la fertilización (regulación de la vulva y vagina, secreciones del útero, cérvix y vagina, contracciones uterinas para el transporte de espermatozoides). Los niveles de estradiol descienden poco antes de la ovulación por efectos de la luteinización inducida por LH, bajan a niveles basales 1 ó 2 días después de la ovulación, permaneciendo bajos durante todo el diestro, aunque se presentan elevaciones temporales que coinciden con la primera oleada de desarrollo folicular (Steven y Van, 1993).

### **1.4.5. Progesterona**

La progesterona es el progestágeno natural más prevalente, y es secretada por las células lúteas del cuerpo amarillo, la placenta y la glándula suprarrenal. La secreción de la progesterona es estimulada por la LH, principalmente; después de la ovulación se comienza a formar el cuerpo lúteo y empiezan a elevarse los niveles alcanzando su máximo a los 16 días y permaneciendo altas durante toda la fase lútea hasta que ocurre la regresión del cuerpo lúteo en el día 15 o 16 post-ovulación. La progesterona inhibe la conducta de estro y prepara al endometrio para la implantación y mantenimiento de la preñez (Swenson y Reace, 1999).

#### **1.4.6. Inhibina**

Las inhibinas actúan como señales químicas a la hipófisis respecto al número de folículos que crecen en el ovario, reducen la secreción de FSH, que indirectamente regula el desarrollo folicular (Galina y Valencia, 2006).

#### **1.4.7. Prostaglandina F2 $\alpha$ (PGF2 $\alpha$ )**

La PGF2 $\alpha$  provoca la regresión del cuerpo lúteo y tiene un efecto estimulante sobre los músculos lisos que se secretan en la yegua entre el día 13 y 16 post-ovulación. El momento en que se secreta la PGF2 $\alpha$  está controlada por complejas interacciones entre las concentraciones de progesterona, estrógenos y oxitocina. La PGF2 $\alpha$  se secreta en forma pulsátil, y en el animal gestante se bloquea con el objetivo de que el cuerpo lúteo se mantenga después del día 15. También induce contracciones uterinas, por lo que juega papel importante en el transporte espermático, en el parto y ovulación uterina. Las prostaglandinas en la yegua alcanzan al ovario por medio de la circulación sistémica a diferencia de otras especies que es en forma local (Urwin, 1982).

### **1.5. CICLO ESTRAL**

El ciclo estral se define como el periodo entre 2 ovulaciones acompañadas por signos de estro, el ciclo reproductivo que presenta mayores variaciones es la yegua (Real, 2000). Esta presenta un mayor porcentaje de ciclos estrales fértiles durante los meses de abril a octubre por lo que es considerada poliéstrica estacional, es importante mencionar que algunas yeguas pueden ciclar todo el año, sobre todo en climas tropicales y subtropicales. La edad promedio en que las potrancas entran a la pubertad es entre los 12 y 15 meses, de acuerdo con la raza, las condiciones ambientales, la nutrición, etcétera (Dowsett y Kontt, 1993).

La duración promedio del ciclo estral de la yegua es de 21 días, aunque se consideran normales ciclos de 19 a 23 días; el ciclo se puede dividir en dos etapas, una de receptividad sexual denominada estro y que dura entre 5 y 7 días y la etapa de diestro o fase lútea, que tiene una duración promedio de 14 o 15 días y durante la cual la yegua no acepta al garañón debido a que tiene un cuerpo lúteo productor de progesterona. La ovulación ocurre por lo general de 24 a 48 horas antes de la finalización del estro, presentándose en la mayoría de las yeguas durante la noche. Los ponies tienen un ciclo estral más largo que los caballos, durando en promedio 25 días, de los cuales 8 o 9 días corresponden al estro y 16 a la etapa de diestro. La duración del ciclo estral en el burro es de 25 a 26 días, con un estro de 6 a 8 días y un diestro de 18 a 19 días (Daels, 1996).

### **1.5.1. Desarrollo folicular**

La yegua es la única especie doméstica en la que durante la fase lútea llegan a desarrollarse folículos hasta el punto de poder ovular; aunque la mayor parte de los folículos no llegan a ovular, es común que lleguen a medir de 30 o más milímetros, los cuales generalmente regresan durante el diestro (McKinnon y Squires, 1993).

El crecimiento folicular en la yegua ocurre en forma de oleadas, llegando a ocurrir una o dos de estas oleadas en cada ciclo; un poco después de la ovulación comienza a crecer un grupo pequeño de folículos (2 a 5 mm) que van aumentando su diámetro hasta en 2.5 a 3 mm por día durante la fase lútea, algunos de estos sufren atresia y no llegan a ovular, sino es hasta la segunda oleada ovulatoria a la mitad del diestro que se desarrolla el folículo que llegará a ovular. Ya que al comenzar la luteólisis comienza a ser dominante un folículo, el cual produce cantidades elevadas de estrógenos e inhibinas, estas dos hormonas provocan retroalimentación negativa sobre la secreción de FSH, por lo que al reducirse las concentraciones de esta hormona los demás folículos dejan de crecer y sufren atresia. En cambio el folículo dominante adquiere receptores de LH por lo que así culmina su desarrollo bajo el estímulo de esta hormona, aún en ausencia de concentraciones de FSH elevadas (Dowsett y Kontt, 1993).

El folículo ovulatorio incrementa su tamaño desde un diámetro aproximado de 30 mm 6 días antes de la ovulación hasta 40 o 45 mm 24 horas antes de la ovulación.

### **1.5.2. Estro**

El estro es la fase del ciclo en que la hembra recibe al semental y admite su aproximación, monta, penetración y la realización de la eyaculación (Cunningham, 1999).

El estro dura una media de 5 días y se asocia con una liberación de FSH por la glándula pituitaria; esta hormona estimula el crecimiento de un pequeño número de folículos presentes en el ovario, el tamaño de los mismos se incrementa desde proporciones microscópicas hasta alcanzar un diámetro de varios centímetros. Cuando éste ha alcanzado entre 4 a 5 cm de diámetro, se rompe. Esto se conoce como ovulación y tiene lugar bajo la acción de la LH de la pituitaria (Peter, 1993). La ovulación es un momento específico que ocurre en cuestión de minutos, por lo que puede tomarse como el punto de partida para el inicio del ciclo estral y se puede determinar por medio de la palpación rectal o ultrasonografía.

Los folículos desarrollados en los ovarios durante el estro producen hormona estrogénica. Esto causa cambios específicos en el tracto genital; el revestimiento de la vagina se vuelve húmedo, rojizo y lubricado por moco de baja viscosidad; el cuello se relaja y su estructura de pliegues de color parecido al rosa se hinchan y edematizan (lleno de fluidos), la pared del útero pierde su tono y el revestimiento del útero, cérvix y vagina presentan hiperemia (Mc Donald, 1986).

En la yegua el estímulo que provoca la ovulación no es una elevación repentina en las concentraciones de la LH (pico LH), como la que ocurre en otras especies, sino que las concentraciones de LH se incrementan gradualmente desde 6 a 7 días antes de la ovulación, y la máxima elevación en concentración de LH ocurre hasta 1 a 3 días después de la ruptura del folículo (Galina y Valencia, 2006).

Aunque raros, en la yegua se presentan estros anovulatorios. Dowsett y colaboradores en 1993, encontraron mayor incidencia de estros anovulatorios durante el otoño e invierno y un menor número en la época reproductiva.

### **1.5.3. Diestro**

El diestro o fase lútea es el período de rechazo del macho que sigue al estro, se denomina diestro, por que comprende el período entre dos estros sucesivos. El diestro típico dura 14 días. El diestro se inicia con la secreción de LH en la glándula pituitaria que origina la ovulación. La ruptura del folículo se acompaña de una extravasación de sangre a partir de los vasos de la capa de recubrimiento, causando una hemorragia en la membrana de la cavidad, previamente ocupada por el líquido y el óvulo. Se forma un coágulo de sangre y las células especiales del revestimiento interno crecen entonces en el interior del coágulo y se completa el cuerpo amarillo (cuerpo lúteo) (Galina y Valencia, 2006).

## 1.6. ULTRASONOGRAFÍA

Esta se basa en la emisión de ondas sonoras de alta frecuencia producidas por la estimulación de cristales piezoeléctricos localizados dentro de un transductor.

En los transductores de disposición lineal hay una hilera de cristales a lo largo de la superficie del transductor (de ahí “disposición lineal”). Los cristales vibran cuando son energizados por una corta descarga de corriente eléctrica. Como resultado del contacto íntimo entre el transductor y los tejidos de una “lámina” delgada (2 mm por ejemplo) de vibración ultrasónica, tan ancha como el largo de la superficie del transductor (5 cm, por ejemplo). De esta forma se muestra una sección de tejido. Los tejidos tienen diferente capacidad para propagar o reflejar las ondas de sonido. La proporción de ondas sonoras reflejadas es recibida por los cristales del transductor y las vibraciones resultantes de los cristales se convierten en impulsos eléctricos, los cuales se visualizan como ecos en la pantalla ultrasónica. Las porciones reflejadas o ecos se representan en la imagen como tonos de la gama del gris, que varían del blanco al negro.

Los líquidos no reflejan las ondas sonoras y se dice que son ecogénicos o anecogénicos; por ello la imagen del antro del folículo aparece negra en la pantalla. En contraposición, los tejidos densos (corpus albicans) reflejan muchas de las ondas y aparecen blancos en la pantalla. Dichos tejidos se conocen como ecogénicos (Cordoba, 2003).

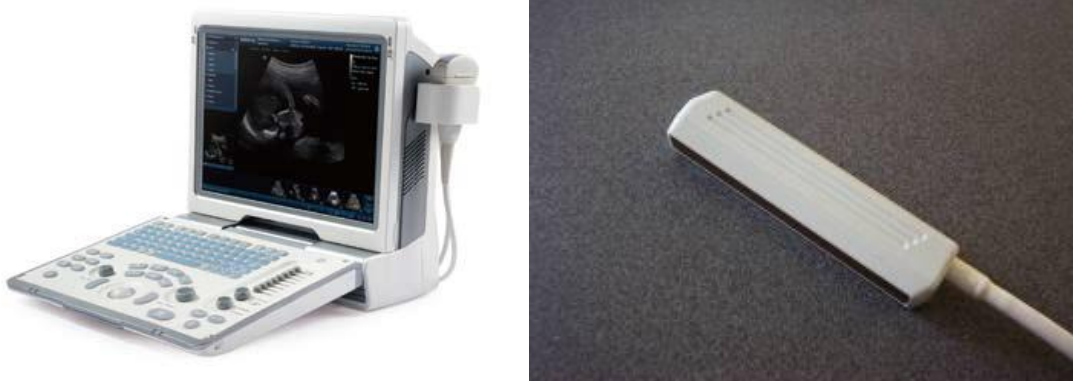

Figura 1.4. Equipo de ultrasonografía:

Aparato de ultrasonido,  
Transductor de arreglo lineal de 5 MHz.



La visualización de los folículos provee una considerable información diagnóstica. Aún los folículos pequeños (<10 mm) pueden ser importantes en la evaluación del diagnóstico de infertilidad o senectud ováricas, o en la evaluación de la respuesta de los folículos a los tratamientos de estimulación folicular. Afortunadamente los folículos de la yegua son excelentes para la visualización ultrasónica porque son grandes, están repletos de fluido y son fácilmente accesibles por la vía transrectal. Las formas irregulares se atribuyen a la compresión entre folículos adyacentes o entre un folículo y la estructura lútea o estroma. Los diámetros foliculares determinados ultrasónicamente, no incluyen las paredes foliculares y son en realidad diámetros del antro (Cordoba, 2003).

## **1.7. FISILOGIA Y ENDOCRINOLOGIA DE LA GESTACION**

### **1.7.1 fertilización**

La gestación de la yegua tiene una duración de 335 a 341 días y se inicia en el momento de la fertilización. La cual es la unión del ovulo con el espermatozoide para formar la primera célula del nuevo individuo (ovulo fertilizado o cigoto). Sin embargo, como el estro termina a poco después de producirse la ovulación (24 a 48 horas después), lo más probable es que la fertilización se haya originado en el último servicio recibido por el animal, por lo que para fines prácticos se considera el día del último servicio como la fecha del inicio de la gestación ( Sharp et.al.1993)

En la yegua existen unos pliegues longitudinales a novel de la unión entre el útero y el oviducto (útero –tubarica) estos pliegues se edematizan y se hacen más prominentes durante el estro, y se ha propuesto que constituyen un sitio de almacenamiento de espermatozoides a partir del cual se van liberando paulatinamente espermatozoides capacitados, para mantener una población relativamente constante de espermatozoides variables en el sitio de la fertilización (hafez, 2000).

El ovulo reanuda la meiosis, la cual se ha mantenido suspendida en la etapa de profase 1 de la división meiotica cuando comienza a madurar durante la foliculogenesis.

El ovulo está en la metafase II de la segunda división meiotica cuando ocurre la ovulación, sin embargo los óvulos de yegua se encuentran solo en su primera división meiotica en el momento de la ovulación. Al producirse la ovulación el ovocito secundario (ahora llamado ovulo) es recogido por la fimbria del oviducto e inicia su jornada hacia el ámpula, sitio donde ocurre la fertilización (Stewart y maher, 1996).

### **1.7.2 Segmentación**

Después de la etapa de cigoto, el embrión experimenta varias divisiones celulares, el cigoto desciende lentamente por el oviducto, para entrar al útero alrededor del día 6 de la gestación; experimenta, divisiones celulares sin aumento de la masa celular. A este proceso se le denomina segmentación. La primera división del cigoto ocurre alrededor de 24 horas después de la fertilización (swenson y reace, 1999).

Durante la primeras divisiones celulares el genoma del embrión aun no se expresa y la síntesis de proteínas se lleva a cabo a partir de RNA mensajero de larga duración de origen materno, contenido en el citoplasma del ovocito desde antes de la ovulación (stewart y maher, 1996).

Los óvulos son transportados del oviducto al útero, haya o no ocurrido la fecundación, excepto en la yegua. En esta, los óvulos no fecundados permanecen dentro del oviducto y degeneran lentamente en el transcurso de meses, mientras los embriones en desarrollo los rebasan en su camino al útero(hafez, 2000).

### **1.7.3 Blastulacion**

El blastocito está formado por dos tipos celulares, el trofoblasto y la masa celular interna. El trofoblasto está constituido por células de origen ectodérmico que recubren toda la superficie del embrión; con el tiempo el trofoblasto se convertirá en el corion, que es la estructura placentaria que establece contacto directo en tejido uterino (Sharp, 1993).

Por su parte, las células de la masa celular interna se agrupan en uno de los polos del blastocisto y darán origen a todos los tejidos embrionarios. En el momento en que se inicia la formación del blastocito el embrión tiene un diámetro aproximado de 0.2mm (real, 2000).

A partir de la formación del blastocito comienza una expansión relativamente rápida que resulta del adelgazamiento de la zona pelucida, lo que eventualmente resulta en su ruptura y posterior eliminación, sin embargo, el embrión equino no queda desnudo al salir de la zona pelucida, ya que durante la formación del blastocito se deposita entre el trofoblasto y la zona pelucida a una capsula de material glicoproteico que permanecerá rodeando al embrión hasta el día 25 o 26 de la gestación, por lo que se producen durante las primeras semana de gestación, y que son necesarias para la movilidad y la orientación del embrión (sharo,1993).

#### **1.7.4 Migración intrauterina y espaciado**

El contacto celular es esencial para el intercambio de nutrientes y la fijación de la placenta. Además, inicialmente el embrión debe cubrir gran parte del endometrio materno para regular la liberación de prostaglandinas  $F2\alpha$  y prevenir con ello la luteolisis. La migración intrauterina y el espaciado parecen estar modulados por contracciones peristálticas del miometrio estimulado por el embrión en desarrollo. La producción de histamina, estrógeno y prostaglandinas por el embrión sirve para estimular la actividad local del miometrio para mover el embrión (squires, 2006).

El embrión de la yegua probablemente demuestra forma más espectacular de migración intrauterina de cualquiera de las especies; después de la liberación del blastocito de la zona pelucida, el embrión equino es rodeado por una capsula acelular que se forma entre el trofoblasto y la zona pelucida cuando el embrión entra al útero al día 6 de la gestación en forma de mórula.

El embrión debe entonces recurrir a una estrategia diferente para asegurar que la señal química llegue a su destino. Dicha estrategia consiste en una movilidad continua a lo largo de ambos cuernos uterinos. Hasta el día 16 de la gestación el embrión se desplaza continuamente, pasando con facilidad de un cuerno uterino al cuerpo y luego al otro cuerno. El embrión llega a recorrer 10 o 20 veces diarias el útero en toda su longitud. Durante este desplazamiento, las sustancias antiluteolíticas producidas por el embrión van alcanzando las diferentes regiones del endometrio. (Zarco y Boeta, 2000).

#### **1.7.5 Formación del saco vitelino**

Alrededor del día 11 de la gestación la superficie interna del blastocelo es recubierta interminente por una capa de células de origen endodérmico que forma el saco vitelino, con lo que el blastocito adquiere una estructura bilaminar constituida internamente por el ectodérmico. Se puede considerar al saco vitelino como una evaginación del intestino primitivo. De esta manera, cualquier sustancia que sea absorbida desde el útero hacia el saco vitelino a través del trofoblasto quedara disponible al aparato digestivo en formación del embrión. A partir del día 14 de gestación, se comienza a producir una invasión de tejido mesodérmico a partir del disco embrionario; este tejido mesodérmico se infiltra entre el saco vitelino y el trofoblasto, formando una tercera capa histológica (real, 2000).

A partir del mesodermo se originan vasos sanguíneos que conectan al saco vitelino con el embrión propiamente dicho, estableciéndose de esta manera un sistema eficiente para el transporte hacia el embrión de los nutrientes que el saco vitelino obtiene a partir de los fluidos uterinos(real,2000).

### **1.7.6 Reconocimiento materno de la gestación**

Durante los 14 días de la gestación la endocrinología reproductiva de la gestación de la yegua es muy parecida a la de la yegua que se encuentra en la misma etapa de diestro, sin embargo, para que la gestación pueda mantenerse más allá de ese momento se requiere bloquear la regresión del cuerpo lúteo, que en el animal no gestante es destruido en el día 15 o 16 post-ovulación. Para ello es necesario evitar la secreción luteolítica de prostaglandina F<sub>2α</sub> (PGF<sub>2α</sub>) por parte del útero. A esto se le llama reconocimiento materno de la gestación (Sharp, 1993).

Para que se lleve a cabo el reconocimiento materno de la gestación es necesario que el embrión indique su presencia a la madre mediante señales químicas, las que deben ponerse en contacto con toda la superficie del endometrio para bloquear en forma efectiva la secreción uterina de PGF<sub>2α</sub>; entre otras especies esto se logra durante una dramática expansión del blastocito que permite que este llene todo el espacio disponible dentro del útero, con lo que la sustancia antiluteolítica producida por el embrión actúa simultáneamente con todo el endometrio. Sin embargo, el embrión equino no sufre una marcada expansión, y el momento en que debe producirse el reconocimiento de gestación la vesícula embrionaria apenas tiene 9 o 10 milímetros de diámetro, por lo que es imposible que recubra la superficie del endometrio (real, 2000).

### **1.7.7. Fijación y orientación del embrión**

En este momento es necesario que el embrión se inmovilice y se fije en un sitio específico del útero para prepararse a la implantación. Esta fijación ocurre en el día 15 o 16 de la gestación y es favorecida por el aumento del diámetro del embrión y por un incremento del tono uterino que provoca una mayor resistencia al movimiento.

La fijación puede ocurrir en cualquiera de los cuernos uterinos, independientemente del lado en que se haya producido la ovulación; cuando la gestación se inicia poco tiempo después del parto la fijación generalmente ocurre en el cuerno que no estuvo gestante previamente. Esto probablemente se debe a que el cuerno no gestante tiene un diámetro menor durante el puerperio, lo que facilita la inmovilización del embrión de ese lado. Generalmente el embrión se fija en la porción caudal del cuerno uterino. Cerca de la bifurcación utero-cornual; esto probablemente se deba a que la curvatura de dicha región es un obstáculo adicional para la movilidad embrionaria. (Zarco y Boeta, 2000).

### **1.7.8 Gestación**

El periodo de gestación oscila entre 335 y 340 días; se inicia cuando el ovulo migra hacia el útero aproximadamente al día seis después de la fertilización (real, 2000).

Al formarse la tercera membrana fetal, que es el alantoides, quedaran constituidas todas las capas de tejidos y cavidades que rodean al feto; es decir, corioalantoides, cavidad alantoidea, alantoamnios y cavidad amniótica (real, 2000). En el día 45 se empiezan a desarrollar los microbellos rudimentarios sobre la superficie del corioalantoides, los cuales se interdigitan con las criptas del endometrio para formar la placentación difusa epiteliocorial; es decir, el corion y el epitelio del útero están en contacto directo. En la unión del corion y el alantoides se desarrolla una banda de células especializadas, las cuales dan origen al cinturón o faja corionica. Hacia el día 37, estas células se separan de la membrana fetal e invaden el endometrio materno para formar las copas o cálicesembrionales.

Estas capas endometriales producen una hormona llamada gonadotropina sérica de yegua gestante o PMSG (gonadotropina sérica de yegua preñada) esta hormona se detecta en el plasma sanguíneo alrededor del día 40 de gestación; alcanza sus niveles máximos entre los 60 y 70 días, después disminuye gradualmente hasta niveles no detectables hacia el día 140 de gestación. A partir del día 150 los cuerpos lúteos degeneran gradualmente hasta dejar de ser funcionales, alrededor del día 200. En la última etapa de gestación la placenta es principalmente la que produce progesterona (pycock, 1996).

### **1.8 DIAGNOSTICO DE GESTACION TEMPRANA POR ULTRASONIDO**

Uno de los principales objetivos del diagnóstico temprano de la gestación es el identificar lo antes posible a las yeguas que no lograron concebir, lo que permite tomar las medidas apropiadas para intentar lograr la gestación lo más rápidamente posible. También es importante determinar la gestación en forma temprana para poder distinguir entre casos de infertilidad debido a fallas en la concepción, y aquellos en los que si se produce la concepción, pero es seguida por la mortalidad embrionaria temprana. Otro objetivo del diagnóstico temprano de gestación es el diagnostico de gestaciones gemelares (Ginther, 1992).

En el equino es importante identificar las gestaciones gemelares lo antes posible Debido a que la yegua no tiene capacidad de mantener gestaciones dobles, por lo Que la gestación casi invariablemente termina en aborto si uno de los dos Embriones no muere en forma natural o es destruido artificialmente (Muñoz, 2006).

### 1.8.1 Ultrasonografía

La gestación se puede determinar desde los 12 días mediante ultrasonido. Se debe utilizar un aparato con transductor lineal de 5 o 7.5 MHz. Sin embargo, lo más usual es examinar a la yegua entre el día 17 y 20. El hacerlo en dicho momento permite que las yeguas que no quedaron gestantes muestren el estro correspondiente al siguiente ciclo, lo que evita realizar el ultrasonido. Por otro lado, cuando una yegua es encontrada vacía en esos días es posible que se encuentre en estro o cerca del mismo, y se aprovecha el examen para verificar el tamaño folicular. A las yeguas con historia de gestaciones gemelares se les debe realizar el diagnóstico un poco antes, entre el día 12 y 15; esto facilita la reducción manual (destrucción de uno de los embriones) en caso de encontrar gemelos, ya que las vesículas embrionarias aún no se han fijado, lo que permite asegurarse que estén separadas una de la otra al momento de realizar la presión (Ginther, 1986).

Al llegar con el transductor al útero se debe buscar una vesícula esférica pequeña, la cual tiene un diámetro de 3 a 5 mm, para lo cual hay que mover el transductor lentamente para que la vesícula no pase desapercibida por el observador a través de la imagen. Es necesario recordar que en esta etapa la vesícula está libre en el lumen uterino y tiene gran movilidad, por lo cual hay que recorrer con el transductor desde la parte craneal del cérvix hasta el extremo superior de cada cuerno uterino. Desde el día 12 hasta el día 15 de la gestación la vesícula embrionaria se observa como una esfera oscura uniforme con áreas brillantes ecogénicas en los polos dorsal y ventral, los cuales son llamados reflejos especulares. El área ecogénica del polo dorsal de la vesícula ayuda a la localización del saco vitelino temprano (Arthur, 1991).

A los 15 días la detección de gestación por ultrasonido es eficaz hasta en un 99%, siendo el diámetro de la vesícula de 17 a 22 mm. A partir del día 15 o 16 ocurre la fijación de la vesícula, por lo que ya no es posible detectar su movimiento; esto ocurre generalmente en uno de los cuernos cerca de la bifurcación uterina debido al incremento en el tono uterino y al engrosamiento de la pared uterina. La vesícula es esférica hasta antes de que se fije a uno de los cuernos.

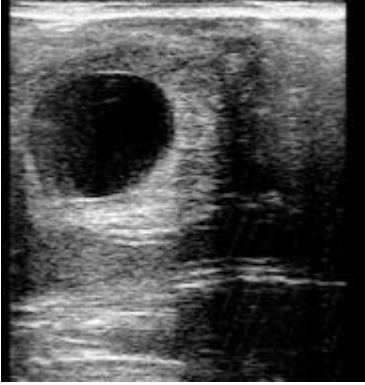

Figura 1.5. Vesícula embrionaria de 16 días de gestación. (Muñoz, 2006).

En el día 18 de la gestación, la vesícula embrionaria empieza a expandirse y a perder su forma esférica para adoptar una forma irregular, la cual tiende a ser triangular. Dicho cambio de la vesícula embrionaria se debe a que se hipertrofia la pared uterina dorsal.




Figura 1.6. Vesícula embrionaria de 18 días. (Zarco y Boeta, 2000).

A partir del día 21 el embrión emerge de la parte inferior de la vesícula embrionaria y por debajo de este surge la membrana alantoidea, además se puede observar una línea ecogenica que separa a las membranas vitelina (arriba del embrión) y alantoidea (abajo del embrión) (ginther, 1996).

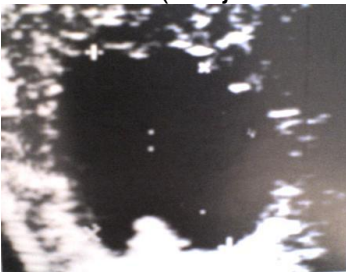


Figura 1.7. Vesícula embrionaria de 22 días de edad. Nótese el embrión en la parte inferior de la vesícula, que separa a las dos Membranas embrionarias: la vitelina y la alantoidea. (Zarco y Boeta, 2000).

Desde el día 22 o 23 es posible detectar el latido cardíaco, el cual debe verificarse siempre para asegurarse que el embrión esté vivo. Entre los días 20 y 25 la vesícula permanece de forma irregular y es posible observar al embrión dentro de la vesícula generalmente en posición ventral (Ginther y Griffin, 1993)

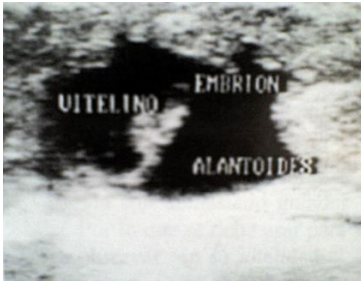


Figura 1.8. Vesícula embrionaria de 25 días de edad. El embrión

Se observa en posición ventral dentro de la vesícula embrionaria.

(Zarco y Boeta, 2000). A partir del día 24 comienza a crecer el alantoides, localizándose ventralmente al embrión, mientras que el saco vitelino, localizado dorsalmente al embrión, va reduciendo su tamaño; por esta razón, entre el día 25 y 33 de la gestación se puede observar una línea ecogenica (blanca) que separa horizontalmente a la vesícula embrionaria. Esta línea está formada por las membranas que se separan el saco alantoideo del saco vitelino, el embrión se observa en la parte media de dicha separación inicialmente (día 22), la línea se encuentra cerca del polo ventral de la vesícula embrionaria, subiendo gradualmente para llegar al polo superior en el día 39.

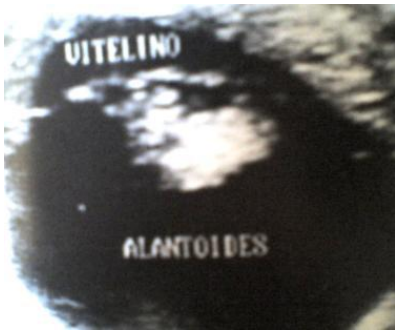

Figura. 1.9. Vesícula embrionaria

De 36 días de edad. El embrión se observa muy cercano al polo superior de la vesícula embrionaria. Obsérvese que el saco vitelino que se encuentra por arriba del embrión está a punto de desaparecer. (Zarco y Boeta, 2000).

En el día 40 el alantoides llega a ponerse en contacto con el corion en el polo superior, quedando el saco vitelino como un vestigio debido a esto ya no se detecta una separación en la vesícula embrionaria.



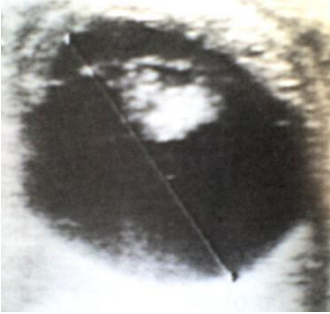


Figura 2.0. Gestación de 40 días de edad. Obsérvese que el feto ha Llegado hasta el polo superior de la vesícula, además que no existe la Separación entre las membranas, vitelina y alantoidea. Formándose la Nueva membrana corio-alantoidea. (Zarco y Boeta, 2000).

El cordón umbilical surge del polo dorsal del corion y comienza a alargarse a partir del día 40, por lo que el embrión, se encuentra en decúbito dorsal, va cayendo hacia la parte inferior de la vesícula, manteniéndose suspendido del polo dorsal por el cordón umbilical, el cual se observa como una línea ecogénica vertical (Curran, 1993).

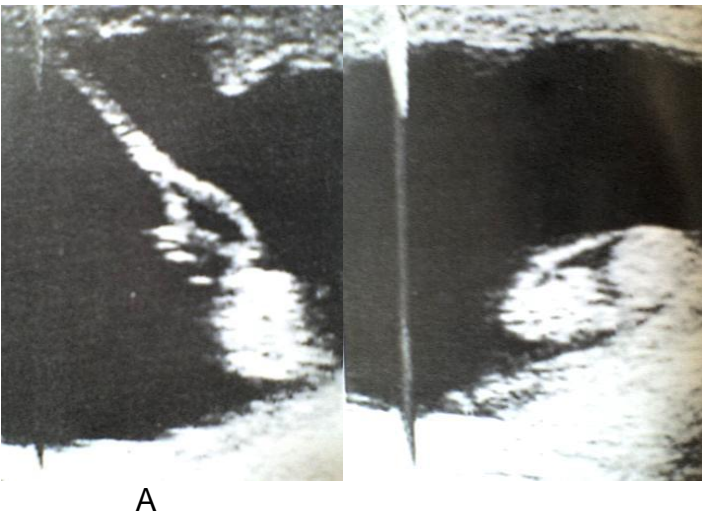


Figura 1.35. Imágenes ultrasonográficas de un embrión de 47 días. A) Observa el embrión en el piso de la Vesícula y el cordón umbilical manteniéndolo unido al polo superior. B) Corte transversal del embrión. (Zarco y Boeta, 2000).

En el día 50 el embrión ya se encuentra totalmente formado. Pudiéndose identificar con relativa claridad sus diferentes partes (curran, 1993).

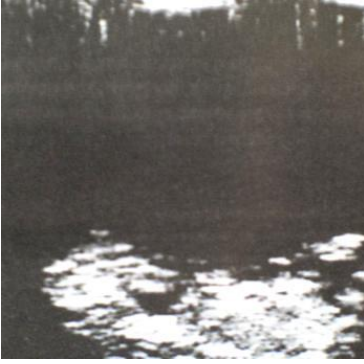

Figura 2.1. Gestación de 55  
Días. Obsérvese la posición del feto en decúbito dorsal, se pueden  
Distinguir las extremidades y cabeza. (Zarco y Boeta, 2000).

En etapas más avanzadas, tanto el feto como la vesícula son demasiado grandes para poder observar completos con un transductor de 2 MHz para observar en su totalidad al cordón umbilical y al feto mismo. En casos se debe verificar que esté vivo mediante la observación de latido cardiaco, pulsaciones del cordón umbilical, o movimientos fetales. En gestaciones de más de 150 días es recomendable realizar un examen ultrasonograficotransabdominal, ya que transrectalmente no será posible observar al feto (arthut, 1991).

## CONCLUSION

- El uso del ultrasonido en gestaciones tempranas es una herramienta de gran utilidad ya que nos permite ver si la yegua esta gestante o no antes de volver a su ciclo normal y poder programarla antes de los 21 días para poder servirla si esta estavacia al diagnóstico.
- Podemos detectar gestaciones a los 12 días post- servicio con una exactitud de un 98 %.
- En la inseminación artificial y monta natural es de gran importancia ya que nos permite monitorear las oleadas foliculares y a si estar en el momento exacto o más cercano a la ovulación para incrementar la fertilidad.
- En el diagnóstico de gestación temprana nos permite ver las gestaciones gemelares y por tanto evitar partos distócicos o reabsorciones.

## BIBLIOGRAFIA

1. ZARCO, L. BOETA, M. 2000. Reproducción Equina. 2ª Edición. Universidad Nacional Autónoma de México, Facultad de Medicina
2. Veterinaria y Zootecnia. México, D.F.4. Blanchard TL, Warner DD, Schumacher J. Manual of equine reproduction. USA: Mosby. 8º edic. 1998; pp 35-66.
3. Vanderwal, DK, Squires EL, Brinsko SP, McCue PM. Diagnosis and management of abnormal embryonic vesicle without an embryo in mares. JAVMA. 2000;217(1):58-63.
4. Takagi M. Nishimura K, Oguri N, Ohnum K, Ito K, Takahashi J, et al. Measurement of early pregnancy factor activity for monitoring the viability of the equine embryo. Theriogenology. 1998;50:255-262.
5. Acker DA, Curran S, Bersu ET, Ginther OJ . Morphologic stages of the equine embryo proper on day 17 to 40 after ovulation. American J Vet Res. 2001;62(9):1358-1364.
6. Pipers FS, Zent W, Holder R, Asbury A. Ultrasonography as an adjunct to pregnancy assessments in the mare. JAVMA. 1984;184(3):328-334.
7. Ginther OJ. Movility of the Early Equine Conceptus. Theriogenology. 1983;19(4):603-611.
8. Sertich P. Pregnancy evaluation in the mare. Current Therapy in Large Animal Theriogenology. Section I. Equine Theriogenology, Saunders, USA 1997.
9. England G. Real-Time ultrasonography for the diagnosis and management of equine pregnancy. In Practice 1994. p.84-91.
10. Taveiros AW, Oliveira MAL, Lima PF, Tenório-Filho F, Bartolomeu CC, Santos MHB, et al. Ultrasonographic monitoring of 103 recipient mares of different reproductive status during the first 30 days after embryo transfers. Vet Rec. 2003;1:558-560.
12. CORDOBA. 2003. Principios Básicos de Ultrasonografía Veterinaria. Grupo de Fisiología y Biotecnología de la Reproducción, Biogénesis. Medellín Colombia. pp. 1-7.
13. GALINA, C. VALENCIA, J. 2006. Reproducción de los Animales Domésticos, 2ª Edición, Editorial LIMUSA NORIEGA. México, D.F. pp. 59-112.

14. HAFEZ, E.S.E. HAFEZ, B. 2000. Reproducción e Inseminación Artificial En Animales. Séptima edición. Editorial McGraw-Hill Interamericana. México, D.F. pp. 13, 33, 56, 113, 129,144, 161, 199, 299.
15. SHARP, D.C. 1993. Maternal recognition of pregnancy. In: McKinnon, A. O. and Voss, J.L. (eds.) Equine Reproduction. Lea &Febiger, Philadelphia pp. 487-493.
- 16.SWENSON, M.J. REACE, W.O. 1999. Fisiología de los Animales Domésticos de Dukes. 5ª Edición, Tomo II. Editorial NORIEGA UTHEA. México, D.F. pp. 678-710.
- 17.SHIVELY, M.J. 1993. Anatomía Veterinaria Básica, Comparativa y Clínica. Editorial El Manual Moderno S.A. de C.V. México, D.F. pp. 245-254.
- 18.AGÜERA, E. y SANDOVAL, J. 1999. Anatomía Aplicada del Caballo. Editorial HARCOURT BRACE, Madrid España. pp. 104-108.
- 19.FRANDSON, S. 1995. Anatomía y Fisiología Veterinaria de los Animales Domésticos, 5ª Edición. Editorial McGraw-Hill Interamericana. México, D.F. pp. 410-419.
- 20.SISSON, S. GROSSMAN, J.D. 2000. Anatomía de los Animales Domésticos. Tomo I, 5ª Edición. Editorial MASSON S.A. Barcelona. pp. 605-614.