

**UNIVERSIDAD AUTONOMA AGRARIA
ANTONIO NARRO
Unidad Laguna**

División Regional de Ciencia Animal



**TITULADO: “PROCEDIMIENTOS BASICOS DE TERAPEUTICA
QUIRURGICA EN ANIMALES DOMESTICOS”**

POR:

BLANCA ARGENTINA DE LA TORRE FACCUSEH

MONOGRAFIA

**PRESENTADA COMO REQUISITO PARCIAL PARA OBTENER EL TITULO DE
MEDICO VETERINARIO ZOTECNISTA**

TORREON, COAHUILA, MEXICO

OCTUBRE DE 2012

**UNIVERSIDAD AUTONOMA AGRARIA
ANTONIO NARRO
Unidad Laguna**

División Regional de Ciencia Animal



**“PROCEDIMIENTOS BASICOS DE TERAPEUTICA QUIRURGICA
EN ANIMALES DOMESTICOS”**

MONOGRAFIA

POR:

BLANCA ARGENTINA DE LA TORRE FACCUSEH

COORDINADOR DE LA DIVISION DE CIENCIA ANIMAL

MVZ. RODRIGO ISIDRO SIMON ALONSO



**Coordinación de la División
Regional de Ciencia Animal**

TORREON, COAHUILA, MEXICO

OCTUBRE DE 2012

**UNIVERSIDAD AUTONOMA AGRARIA
ANTONIO NARRO
Unidad Laguna**

División Regional de Ciencia Animal



**“PROCEDIMIENTOS BASICOS DE TERAPEUTICA QUIRURGICA
EN ANIMALES DOMESTICOS”**

MONOGRAFIA

POR:

BLANCA ARGENTINA DE LA TORRE FACCUSEH

ASESOR PRINCIPAL


MVZ JOSE LUIS FRANCISCO SANDOVAL ELIAS

TORREON, COAHUILA, MEXICO

OCTUBRE DE 2012

**UNIVERSIDAD AUTONOMA AGRARIA
ANTONIO NARRO
Unidad Laguna
División Regional de Ciencia Animal**

Presidente Jurado




MVZ JOSÉ LUIS FRANCISCO SANDOVAL ELÍAS

Vocal



MVZ RODRIGO ISIDRO SIMÓN ALONSO

Vocal



IZ JORGE HORACIO BORUNDA RAMOS

Suplente



MVZ CUAUHEMOC FÉLIX ZORRILLA

TORREON, COAHUILA, MEXICO

OCTUBRE DE 2012

AGRADECIMIENTOS

Quiero agradecer a mi familia por ayudarme y apoyarme para poder realizar este trabajo, quiero agradecer también al M.V.Z José Luis Francisco Sandoval Elías por su desinteresada ayuda y motivarme a terminar este trabajo, jurado calificador y a todas aquellas personas que ayudaron a que yo obtuviera mi título profesional.

Gracias

DEDICATORIA

Quiero dedicar especialmente este trabajo a mi hijo Santiago González De La Torre quien es mi motivación para seguir adelante, a mi mama la señora Alma Faccuseh Martínez quien ha sido un apoyo incondicional siempre, y a todas aquellas personas amigas; amigos, maestros que me impulsaron a terminar este trabajo.

INDICE

AGRADECIMIENTOS	I
DEDICATORIA	II
INDICE	III
RESUMEN	IV
1. INTRODUCCION	1
2. CASTRACION	2
2.1 Caninos	2
2.2 Caprinos	3
2.3 Bovinos	5
3. DESVIACION DEL PENE	7
4. AMPUTACION DEL CUERNO EN ANIMALES ADULTOS	10
4.1 Bovinos	10
4.2 Caprinos	10
5. AMPUTACION DEL DEDO EN CAPRINOS	15
6. RUMENOTOMIA	19
7. CESAREA	24
7.1 Porcinos	24
7.2 Caninos y felinos	27
8. ENUCLEACION DEL GLOBO OCULAR	27
8.1 Caninos y felinos	27
9. ANESTESICOS EN GRANDES Y PEQUEÑAS ESPECIES	41
9.1 Anestesia	41
9.2 Anestésicos fijos en caninos y felinos	42
9.3 Anestésicos fijos en bovinos y equinos	43

RESUMEN

Este trabajo se trata de una serie de procedimientos básicos quirúrgicos que se realizan en los animales domésticos.

Tiene como finalidad dar a conocer de manera sencilla como se llevan a cabo las cirugías básicas utilizadas a diario por un médico veterinario.

Se habla de cirugías como castración, amputación del cuerno, amputación del dedo, intervenciones quirúrgicas que son requeridas para solucionar problemas derivados del proceso de la producción pecuaria.

Así como de procedimientos que frecuentemente se utilizan en animales de compañía como lo es la cesárea y la enucleación.

También se habla de los diferentes tipos de anestésicos, su uso y contraindicación.

PALABRAS CLAVE:

Terapéutica quirúrgica

Bovinos y equinos

Caprinos

Porcinos

Caninos y felinos

1. INTRODUCCIÓN

La Terapéutica Quirúrgica Veterinaria, es una disciplina que conjunta una serie de habilidades y destrezas, las cuales tienen como finalidad, solucionar problemas médicos que requieren de la cirugía en animales.

La terapéutica quirúrgica comprende un campo de acción que abarca todas las especies domésticas, ya que las intervenciones quirúrgicas son requeridas para solucionar problemas derivados del proceso de la producción pecuaria, de la investigación científica y técnica, así como de los procedimientos médico quirúrgicos que frecuentemente son requeridos por los animales de compañía y especies exóticas.

2. CASTRACION

2.1 Caninos

Indicaciones

- Neoplasia
- Esterilización sexual
- Lesiones traumáticas

Técnica

1.- prepare el animal para el procedimiento quirúrgico y colóquelo en decúbito dorsal. Pince el área escrotal procurando no lesionar la piel. Haga una incisión de 3 cm a través de la piel en el rafe medio del escroto inmediatamente detrás del bulbo del pene.

2.- con los dedos empuje uno de los testículos hacia la incisión, la cual se hace más profunda con cuidadosos cortes de bisturí hasta que se cortan la túnica dartos y la fascia. Cuando esto se ha hecho, el testículo saldrá a través de la incisión ayudado por disección roma con el mango del bisturí.

3.- con la mano izquierda el ligamento escrotal y la fascia pinchando esta con la punta del bisturí entre la glándula y el ligamento y cortando en dirección caudal.

4.- empuje el residuo del ligamento y de la fascia dentro de la incisión con el mango del bisturí, dejando el cordón espermático libremente expuesto aun contenido en la túnica común.

5.- coloque un angiotribo bien abajo en el cordón, el cual es separado con el bisturí por un corte en el borde por el angitribo.

6.- coloque una ligadura de fijación usando catgut 0 o 00 en el muñón proximal al angiotribo. Se anuda la ligadura en un lado después de pasarla a través del pedículo, se lleva al lado opuesto y se ata.

7.- suelte el angiotribo y baje el pedículo suavemente dentro de la incisión después de haber comprobado la ausencia de hemorragia y la estabilidad de la ligadura.

8.- empuje el otro testículo a través de la misma incisión de la piel y quítelo en forma semejante.

9.- cierre la incisión de la piel con sutura interrumpida usando material no absorbible. Se debe aplicar en el área escrotal una loción o pomada emoliente en previsión de que la piel se agriete por la preparación quirúrgica.

Observaciones

Esta técnica cerrada tiene la ventaja de no dejar en el conducto inguinal remanentes de la túnica común, haciendo que sea una herida limpia y de cicatrización rápida. La ligadura por supuesto, no debe soltarse del pedículo o se producirá una seria hemorragia.

Equipo

- 1.- paquete estándar
- 2.- catgut 0 o 00 y aguja cortante de 3/8 de círculo.

2.2 Caprinos

En estas especies el escroto es colgante y la posición de los testículos es vertical; a menudo se encuentra asimetría de la posición.

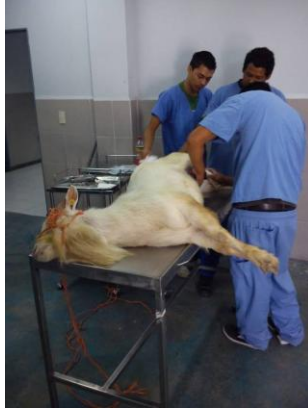Técnica

Una vez efectuada la antisepsia de la zona, se bloquea el paquete con solución de profana al 2 % y suprarrenina al 1 % se inyecta en el sitio más cercano a la inserción del escroto con la piel inguinal.

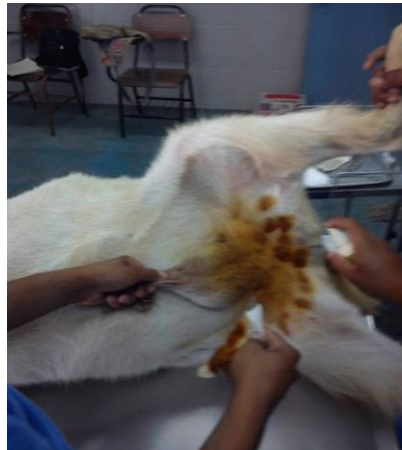Transcurrido el tiempo necesario (de 10 a 15 minutos) se establece la anestesia por debajo de la zona bloqueada.

Suturas: se usa catgut crómico del número 2.

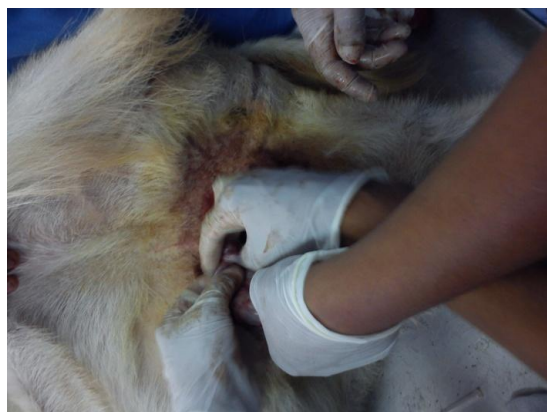1.- con la mano izquierda se toma la parte inferior del escroto, empujando los testículos hacia arriba, lo más que sea posible. En seguida se hace una sección circular en el extremo inferior del escroto, a nivel del polo inferior de ambos testículos; así se logra que desciendan, pero entonces ya libres de su envoltura.



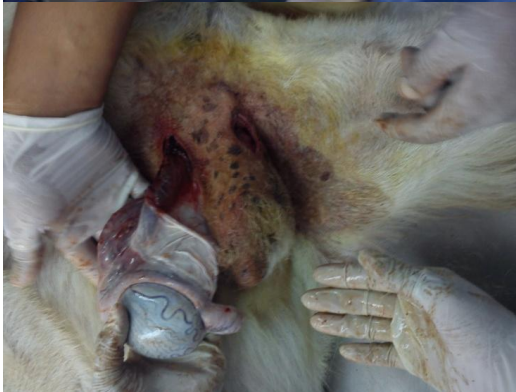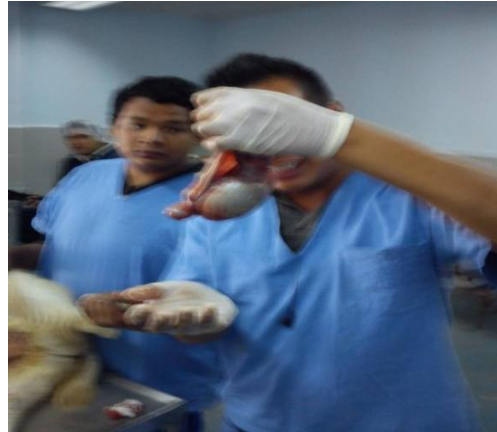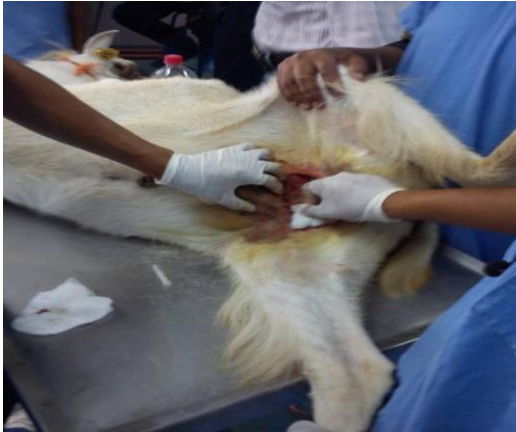2.- con la punta del bisturí, o de las tijeras de Mayo, se incide la túnica vaginal para identificar: hacia atrás, el cremáster y el conducto espermático y, hacia adelante, la arteria y vena; una vez identificados estos elementos anatómicos con toda seguridad, se seccionan el cremáster y el conducto espermático lo más alto posible.



3.- La única estructura que permanece íntegra es la arteria, por lo que se colocan dos pinzas de Kocher en la región menos gruesa de dicha arteria, y se hace la sección de la misma en medio de ambas pinzas para separar totalmente el testículo.



4.- Se pone una ligadura con catgut crómico del número dos por debajo de la pinza que sostiene la arteria, y para mayor seguridad, si se desea, se pone otra ligadura a medio centímetro de la primera, y los extremos del catgut se sujetan con una pinza. Se quita la pinza de Kocher para comprobar la correcta hemostasia y, lograda esta, se cortan los extremos del catgut retrayéndose la arteria ligada hacia el canal inguinal. Se hace exactamente lo mismo con el otro testículo.



2.3 Bovinos

La castración tenía por indicaciones en los bovinos, volverlos más dóciles y aptos para el trabajo.

En nuestros días las indicaciones son favorecer la engorda, obtener un mejor reparto de las masas musculares por el desarrollo del tren posterior, más interesante para la carnicería, obtener una calidad organoléptica más satisfactoria de la carne a causa del mejor reparto de la grasa en el seno de Los músculos.

También presenta un interés terapéutico en el tratamiento de tumores, y heridas del escroto.

Conviene castrar a los becerros para el abasto hacia el 3er o 4to mes.

- Extirpación quirúrgica del testículo.

Estos procedimientos son de aplicación en los becerros, los toretes y aun en los toros adultos.

-Preparación

El animal sigue dieta hídrica durante 24 horas.

La región del escroto se enjabona, se cepilla y se enjuaga.

La región escrotal se embroca con tintura de yodo.

-Anestesia

La operación se realiza, lo más frecuentemente, con el animal en pie, con la cabeza detenida con el nariguero. Es más excepcional practicar la operación con el paciente acostado bajo anestesia epidural alta, con el miembro superior llevado hacia delante por una cuerda plana y larga. En todos los casos, es aconsejable anestesiar el cordón.

- Castración por torsión limitada

Este procedimiento de castración a testículo descubierto requiere una instrumentación específica: las pinzas de Reynald, una pinza limitante y la otra torcedora.

1.- Incisión de las bolsas. Proceder a una incisión larga del nivel del rafe medio, subiendo de adelante hacia atrás a una altura media del testículo.

2.- Eucleación del testículo. Incidir las envolturas profundas, iniciando por el dartos y tejido subdartoico y después la fibroserosa en forma paralela al rafe medial.

Enuclear al testículo descubierto.

3.- Ablación del testículo. Estirar el cordón, colocar la pinza limitante lo más arriba posible; se le confía a un ayudante.

Colocar la pinza torcedora y darle vuelta hasta la ruptura del cordón.

3. DESVIACION DEL PENE

Es una técnica que conviene aplicar en animales jóvenes, alrededor del año de edad y de razas lecheras o de carne de prepucio corto.

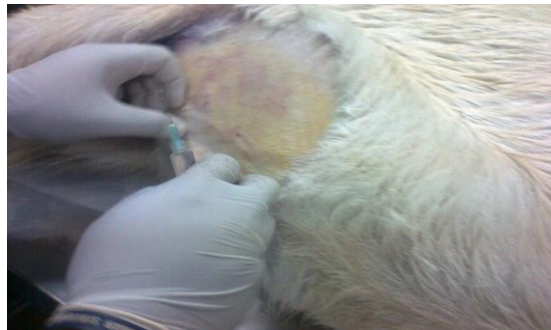Se realiza sedación y volteo con xilacina, se complementa con epidural alta o con infiltración local.

Si es factible la posición de decúbito supino es la mejor; de no ser posible, la posición de decúbito lateral también permite realizar la operación.

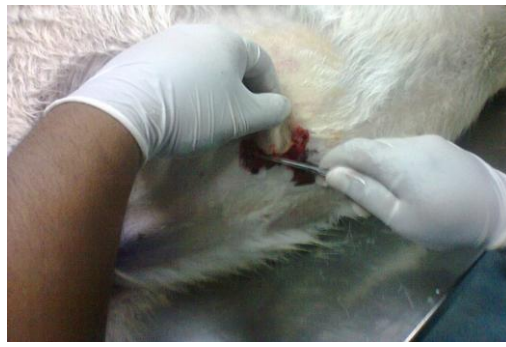Una vez preparado el campo quirúrgico que incluye el lavado antiséptico del saco prepucial, se coloca dentro del mismo un saco de goma rígido de 4 cm de diámetro y de largo suficiente para que sirva como guía.

Es importante marcar la parte ventral de la boca prepucial como un punto de sutura temporario, que será guía para la futura ubicación del prepucio, y nos guiara ante posibles rotaciones sobre su eje longitudinal durante las manipulaciones quirúrgicas posteriores.

Luego se precede a realizar una incisión de la piel en forma circular a 4 cm de la transición muco-epidérmica de la boca prepucial. Incluye piel, tejido y tejido conjuntivo subcutáneo, evitando la sección de vasos.

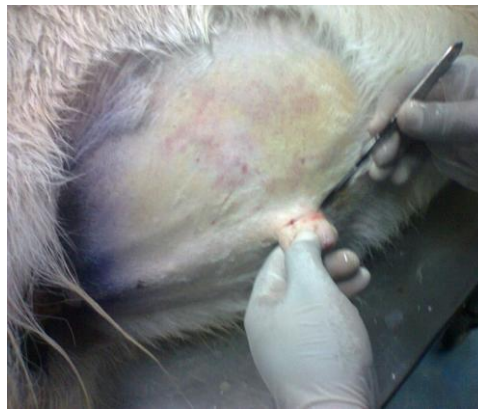

Se realiza la hemostasia correspondiente y utilizando el tubo colocado como guía se incide longitudinalmente la piel en la línea media ventral desde la incisión en anillo hasta 6 cm de la base escrotal anterior. La incisión incluye piel y fascias hasta ubicar la cara externa de la mucosa prepucial.

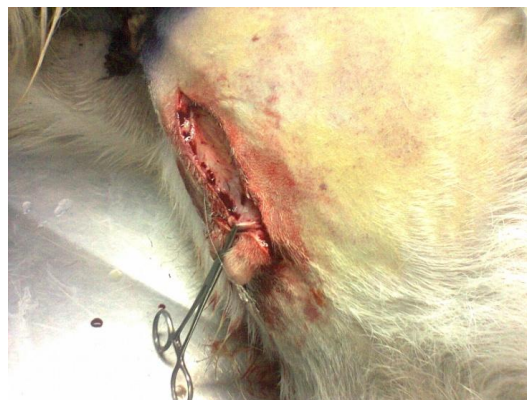

Se continúa con divulsión roma, septenado los músculos prepuciales, su irrigación e inervación. Esto se logra siguiendo la divulsión roma lo más cerca posible de la pared abdominal.

Una vez separado el saco prepucial, se presenta sobre el lado izquierdo en ángulo de 45 grados para elegir el lugar donde será implantada la nueva boca prepucial.



Elegido el lugar se realiza una resección de la piel, de forma elíptica y que se corresponda al tamaño de la boca prepucial a trasplantar. Generalmente esta nueva boca prepucial queda inmediatamente por delante y debajo del pliegue de la bablia.



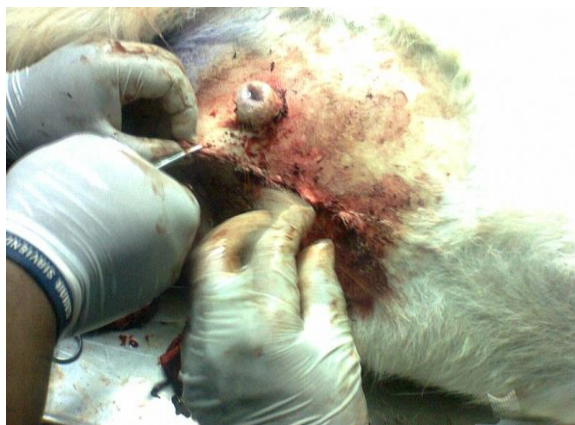Se procede luego a tunelizar por medio de una tijera Metzembraun

de 40 cm de largo el espacio subcutáneo que va, desde el anillo de piel extraída hasta el vértice posterior de la herida realizada para liberar al prepucio por delante del escroto.

Una vez logrado el futuro lecho prepucial, se coloca una pinza Kotcher o un clamp intestinal desde el anillo de la piel hacia la base de la herida; se toma con ella la boca prepucial y se introduce en el túnel neoformado. Hay que evitar el giro del prepucio teniendo como referencia el punto de sutura colocado inicialmente como guía en su parte ventral.

Finaliza con sutura nylon monofilamento N° 40-50, a puntos separados de la boca prepucial y de la herida longitudinal de piel.

Se indica antibioterapia general.



4. AMPUTACION DEL CUERNO EN ANIMALES ADULTOS

4.1 Bovinos

La presencia de cuernos en bóvidos constituye un peligro permanente para el personal que los maneja y para los animales con los que conviven; es difícil controlarlos, ya que siempre tienden a golpear a los que no tienen; las especies productoras de carne, además de producirse abortos, las pieles se demeritan por las excoriaciones que continuamente sufren, ocasionando pérdidas económicas. En vista de ello, en la nueva técnica para la explotación y la mejor producción de los bóvidos, se recomienda impedir la salida de cuernos porque son negativos para la función zootécnica y crean problemas innecesarios. La cauterización química o por medio del calor, en el botón de crecimiento a los 8 días de nacidos, impide la salida del cuerno; cuando no se han logrado la supresión temprana, la extirpación quirúrgica es la única medida.

Para que la resección de los cuernos sea realmente beneficiosa, es necesaria la amputación total, desde su implantación, en la salida del hueso frontal; mientras este no se haga y solo se corten dejando fracciones, aunque sean pequeñas, los bóvidos conservaran la tendencia de golpear a otros, así como a los hombres que los cuidan.

Anatomía de la región corneal. El cuerno emerge del hueso frontal, como una proyección del mismo, y aloja parte del seno frontal.

A su alrededor hay tejido conectivo en que yacen los vasos y nervios, los cuales nutren al rodete queratogeno o corion del cuerno; corresponden a la arteria del corion, que es rama del temporal superficial, a los nervios corneal y lagrimal, ramas externas del trigémino.

-Técnica:

Tranquilizante: rompun, por vía endovenosa, en dosis apropiadas al peso y al temperamento del paciente.

- Anestesia: puede ser regional o general.

Anestesia regional: una vez que el paciente está dominado por efecto del tranquilizante se localiza el borde del hueso frontal entre el ángulo externo del ojo y la base del cuerno; a la mitad de esa distancia se atraviesa la piel con aguja del número 19; se la hace penetrar 2 cm para luego inclinarla 45 grados e introducirla 2 cm por debajo del borde óseo y llegar al plexo auricular anterior (formado por ramas corneales y lagrimales del quinto par craneal), donde se hace la infiltración con 5 o 10 cm de solución anestésica; esta maniobra se repite del lado opuesto.

La aguja atraviesa la piel, tejido celular, musculo cutáneo frontal, pero hay que tener cuidado de no profundizarla demasiado para no perforar la aponeurosis del musculo temporal, pues en ese caso la anestesia no bloque el nervio corneal.

Después de 10 a 15 min la base de implantación del cuerno está completamente anestesiada.

Posición: cuando se aplique anestesia regional, el paciente ha de estar en pie, en un shut o manga, con la cabeza inmovilizada entre dos barras en la región craneal del cuello, y la pinza nariguero puesta. Si la anestesia es general se emplea el decúbito lateral derecho para operar el cuerno izquierdo y el lateral izquierdo para el cuerno derecho.

Preparación de la región y antisepsia: se rasura el pelo 5 o 10 cm alrededor de los cuernos y se hace la antisepsia con yodo, abarcando los cuernos.

Instrumental: el de cirugía general.

Material de sutura: catgut simple del N^o 1 y seda o nylon del N^o 2.

1.- A 1.5 cm de la unión de la piel con la base del cuerno se hace una incisión circular hasta llegar al hueso frontal, para descubrir el rodete queratogeno, el cual genera la cubierta del cuerno; luego se hace otra incisión, de 3 cm hacia abajo y adelante, en dirección al ángulo externo del ojo, otra más en la parte posterior de la región frontoparietal en la misma dirección y del mismo tamaño de la anterior. Estas incisiones deben hacerse en un solo corte hasta llegar al hueso frontal.

Si no se logra en el primer corte, se repasara este para asegurarse de que se han incidido todos los planos

2.- Se toman las pinzas de Kotcher, y con la colaboración del ayudante, se separan los bordes de la herida; luego, con la punta del bisturí se despega el tejido que rodea la base del cuerno, abarcando un área de 2 a 3 cm para eliminar el rodete queratogeno.

3.- La hemostasis de los vasos se hace mediante compresión, pinzamiento o ligadura; las ramas de las arterias del corion, que suelen ser una craneal y una caudal, se ligan, lo mismo las ramas de menor calibre; para los capilares, basta hacer presión con compresas de gasa.

4.- Una vez que la base del cuerno está completamente descubierta, se toma un serrote de costilla para iniciar la sección a nivel de donde emerge el hueso frontal, siguiendo el plano de

5.- Tan luego como se haya separado el cuerno y se haya logrado la hemostasis de los tejidos blandos, se inicia el afrontamiento de los bordes de la herida. Para facilitar esta maniobra se hace sección de los ángulos de las pequeñas incisiones, con las pinzas de kotcher se hace tracción en sentido contrario de ambos lados, mientras el ayudante empuja dorsalmente la base de la oreja, logrando de este modo el debido afrontamiento de dichos bordes ; no importa el diámetro del cuerno.

6.- Una vez afrontados los bordes, se inicia una sutura con puntos separados; el ayudante sigue traccionando los labios para unirlos hasta que se termina la sutura; la pequeña hemorragia capilar que pudiera producirse se suprime por la presión ejercida en la piel de la zona. Se limpia la herida con agua oxigenada; una vez que la piel está seca, se espolvorea con sulfatiazol quirúrgico y se cubre con colodión elástico.

En algunos casos donde la hemorragia fue abundante se observa salida de sangre por las fosas nasales en las primeras ocho horas, lo cual no tiene importancia. El apósito de gasa se retira a los ocho días y las suturas a los 12 días.

4.2 caprinos

Tranquilizante: Rompun, por vía endovenosa, en dosis de acuerdo al peso del animal.

Anestesia: Puede ser regional o general.

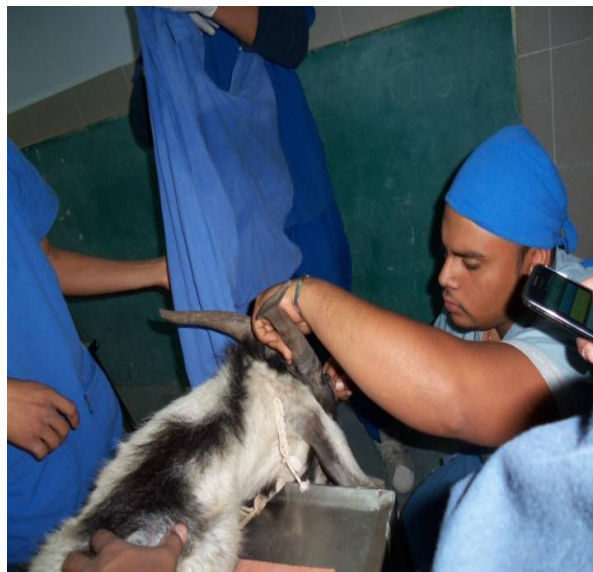Anestesia regional: Una vez que el paciente está en el efecto del tranquilizante, se localiza el borde del hueso frontal entre el ángulo externo del ojo y la base del cuerno; a la mitad de esta distancia atraviesa la piel con aguja del No.19; se le penetra 2 cm para luego inclinarla 45° e introducirla 2cm por debajo del borde óseo y llegar al plexo auricular anterior, donde se hace la infiltración con 5 o 10 cm de anestesia local.

Preparación de la región y antisepsia: Se corta el pelo alrededor de la base de los cuernos y se hace antisepsia con tintura de benzal o de yodo.

Instrumental: El de cirugía general; de cirugía especial serrote de costilla o sierra de Liess.

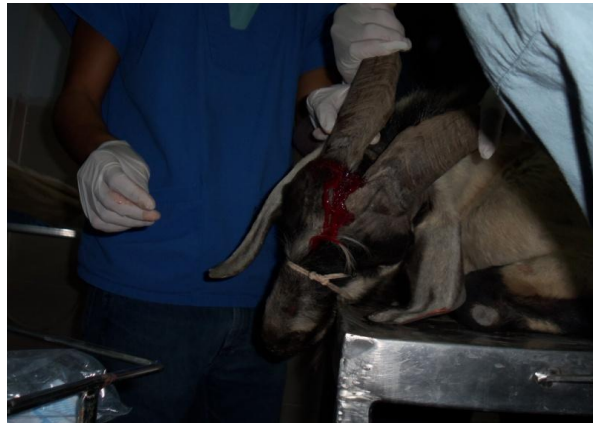Material de sutura: Catgut simple del No.1 o seda o nilón del No. 2.

1.- A 1.5 cm de la base del cuerno se hace una incisión circular hasta llegar al hueso frontal, luego se hace otra incisión de 3 cm, hacia abajo y hacia adelante, en dirección del Angulo externo del ojo, y otra más en la parte posterior de la región frontopariental. Estas incisiones deben de hacerse en un solo corte hasta el hueso frontal.

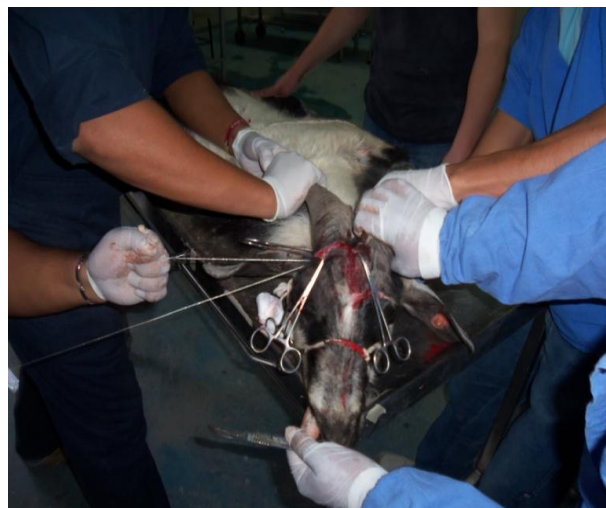

2.- Con las pinzas de Kocher se separan los bordes de la herida; luego con la punta de bisturí se despega el tejido que rodea la base del cuerno, abarcando un área de 2 a 3 cm para eliminar el rodete queratogeno.

3.- Hemostasis de los vasos con pinzamiento o ligadura; las ramas de las arterias del corion una craneal y otra caudal.



4.- Una vez que la base del cuerno está completamente descubierta, se toma la sierra o serrote para iniciar su sección a nivel de donde emerge el hueso frontal, siguiendo el plano de la implantación.



5.- Tan luego como se haya separado el cuerno y se haya logrado la hemostasis, se inicia el afrontamiento de los bordes de la herida.

6.- Una vez afrontados los bordes se inicia una sutura con puntos separados; se limpia la herida con agua oxigenada una vez que la piel está se espolvorea con sulfatiazol.



5. AMPUTACION DEL DEDO EN CAPRINOS

Comúnmente esta operación, y rumiantes de otras especies se practica con fines terapéuticos, por lo que las indicaciones precisas de cuándo y en qué circunstancias debe hacerse, tendrán que estar de acuerdo con el diagnóstico y pronóstico de los padecimientos de las extremidades, lo cual se estudiará en la cátedra de terapéutica quirúrgica.

Sin embargo, consideramos que puede ser útil para el estudiante el conocimiento de la técnica quirúrgica, tanto de la amputación de dedo como de miembro en esta especie, para que cuando tenga necesidad de realizarla, ya posea los conocimientos básicos; más aún, a medida que aumenta la cultura de los propietarios de los animales y el valor económico de los mismos es mayor, sus dueños se resisten a enviarlos al matadero antes de prestarles la atención medicoquirúrgica que estos requieren; por ello, estas intervenciones se practican en la actualidad con mayor frecuencia, y el futuro de las mismas es muy amplio.

Técnica

Tranquilizantes: antes de iniciar cualquier maniobra es conveniente suministrar al paciente la dosis apropiada de alguno de los tranquilizantes con los que esté familiarizado el cirujano, lo cual favorece el mejor control de estos pacientes.

Preparación: previa depilación amplia de la zona, es recomendable hacer lavado satisfactorio de la extremidad, hasta la región de la articulación metacarpofalángica o metatarsofalángica con agua, jabón y cepillo, para eliminar todas las sustancias extrañas de los cascos, y muy especialmente limpiar el espacio interdigital; posteriormente, deshidratar toda la zona con alcohol.

Antisepsia: en seguida se hace embrocación amplia y profusa con tintura de yodo, incluyendo cascos y espacio interdigital, donde pueden alojarse esporas de gérmenes anaerobios; se elimina el exceso con alcohol.

Anestesia: por bloqueo e infiltración.

Miembro anterior: para bloquear el nervio radial, cuya terminación son las ramas digitales, se introduce la aguja en la región media y anterior del metacarpo, ya que este nervio corre paralelo al tendón extensor; se inyectan 5 a 8 ml de procaína o Xilocaína al 2.5 %. Para bloquear la rama posterior del nervio cubital, se introduce la aguja en la parte posterior de la articulación metacarpofalángica (menudillo en exterior), en medio de los dedos accesorios entre el ligamento suspensorio y el tendón flexor.

En este punto se anestesia la rama plantar del nervio cubital, ya que estos nervios están situados hacia adelante y por debajo del ligamento suspensorio, por lo que queda bloqueada la rama plantar del dedo con una sola inyección en la línea media; se inyectan 5 a 8 ml del anestésico ya señalado.

Para bloquear la rama lateral del nervio cubital, que también se denomina plantar en esa zona, se introduce a la aguja en la región lateral y media de la articulación metacarpo falángica, y se inyectan 5 a 8 ml de anestésico.

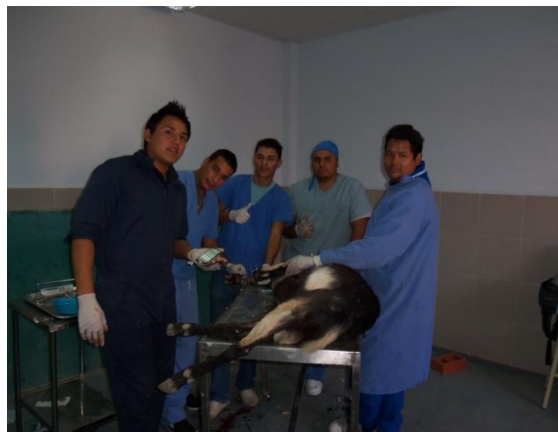Miembro posterior: para bloquear el nervio perineo superficial, se inserta la aguja en la parte anterior y central del metacarpo, en el límite del tercio medio y el superior, colocando la aguja subcutáneamente; se inyectan 5 a 8 ml del anestésico.

Para anestesiarse el nervio perineo profundo, se inserta la aguja 2 6 3 cm por abajo de donde se hizo la primera inyección, haciendo que llegue por debajo del tendón extensor y tomando como referencia el borde interno de dicho tendón; se inyectan 5 a 8 ml de anestésico.

Para anestesiarse el nervio plantar, se inserta la aguja en la parte media de la depresión formada por el ligamento suspensorio y el tendón flexor, arriba de la articulación metatarso falángica (menudillo en exterior), atravesando la fascia superficial; se inyectan 5 a 8 ml del anestésico.

Para mayor seguridad de la anestesia regional, se recomienda hacer bloqueo circular superficial y profundo, ligeramente arriba de la articulación metacarpo falángico o metatarso falángico, sin penetrar a la cavidad articular; también se hace infiltración en toda la zona operatoria donde se va a incidir, para disección del colgajo.

Posición: decúbito lateral, con el miembro por operar hacia arriba, fijándolo separado de los otros miembros.

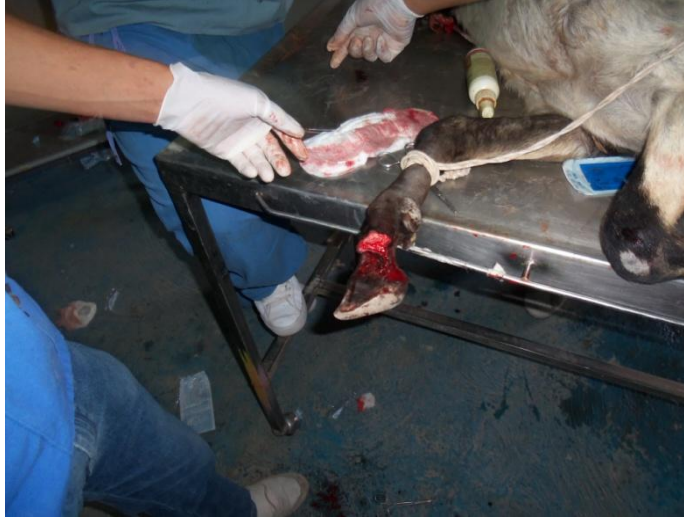

Instrumental: de cirugía general. De cirugía especial: sierra de Lis.

Suturas: catgut simple número 1, v seda o nilón número 2.

1.- Se aísla la región con la sábana abierta y las compresas que delimitan la zona quirúrgica, según la técnica señalada por Alexander, previa aplicación de un torniquete con tubo de caucho en el tercio superior de metacarpo o metatarso.

Se coloca la sierra de Lies en el espacio interdigital arriba del corión o rodete queratogénico, y con movimientos alternos se hace sección del dedo por amputar comprendiendo los tejidos blandos y la mitad de la segunda falange hasta separar completamente el dedo.

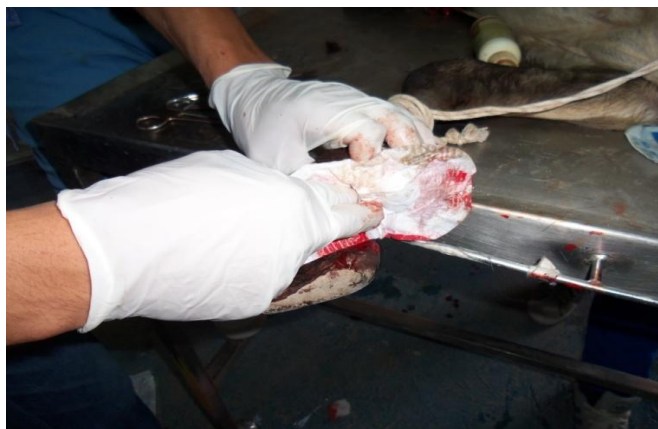

2.- Se hace incisión hacia abajo, a partir de la articulación metacarpofalángica o metatarsofalángica, en la región anterior de la primera falange, hasta llegar al ángulo anterior de la herida inter- digital, que comprenda piel y tejidos blandos hasta la base ósea.

3.- Se hace otra incisión hacia abajo, en la región posterior de la primera falange a partir de la articulación metacarpofalángica o metatarsofalángica, hasta llegar al ángulo posterior de la herida interdigital, que también abarque piel y tejidos blandos hasta la estructura ósea.

4.- Se disecciona la piel profundamente entre ambas incisiones, conservando el riego del colgajo, y así evitar necrosis; esta disección se prolonga hacia arriba para descubrir la articulación metacarpofalángica o metatarsofalángica.

5.- Se desarticula la primera falange, seccionando los ligamentos que la unen al metacarpo o al metatarso, y se hace hemostasia por ligadura de todos los vasos sangrantes.



6.- Se seccionan los tendones tanto extensores como flexores correspondientes al dedo amputado, y un ayudante afloja el torniquete para hacer hemostasia de los vasos que aún sangren.

7.- Terminada la hemostasia, se inicia la reconstrucción de la zona, llevando el colgajo de piel hacia abajo y haciendo los cortes necesarios de sus bordes, para lograr afrontamiento correcto de dichos bordes; se colocan cuantos puntos separados de sutura sean necesarios para unirlos; se emplea seda o nilón número 2.

8.- Se limpia la zona con agua oxigenada y se espolvorea la herida con bacteriostáticos o antibióticos, se protege con gasa sostenida con vendaje de tela adhesiva impermeable; vigílese bien la herida.

Los puntos se retiran a los 12 ó 15 días

6. RUMENOTOMIA

Rumenotomía en bóvidos: laparotomía lateral izquierda, región anterior de la fosa paralumbar

Técnica

Tranquilizante: rompun

Anestesia: regional paravertebral, con procaína al 2.5%

Posición: de pie; se pone pinza nariguero en las fosas nasales y una soga en forma de ocho en los miembros pélvicos, de manera que el paciente no pueda cocear.

Antisepsia: región torácica lateral, que abarca las cuatro últimas costillas, y fosa paralumbar.

Instrumental: de cirugía general.

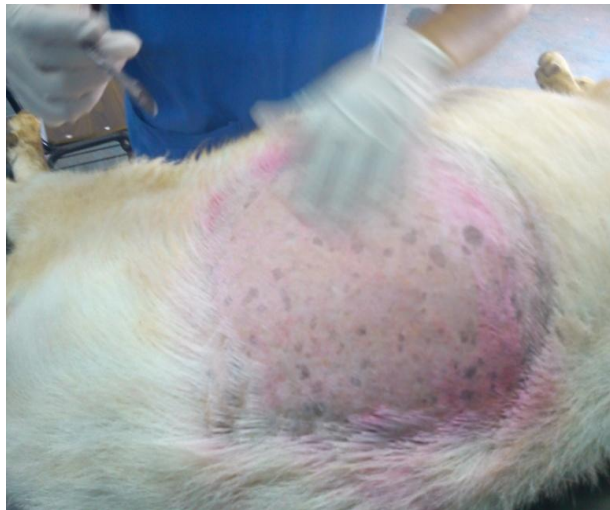Suturas: catgut simple de los números 1 y 2, a traumático del 2 y nailon del 1.

Posición del cirujano: del lado izquierdo del paciente.

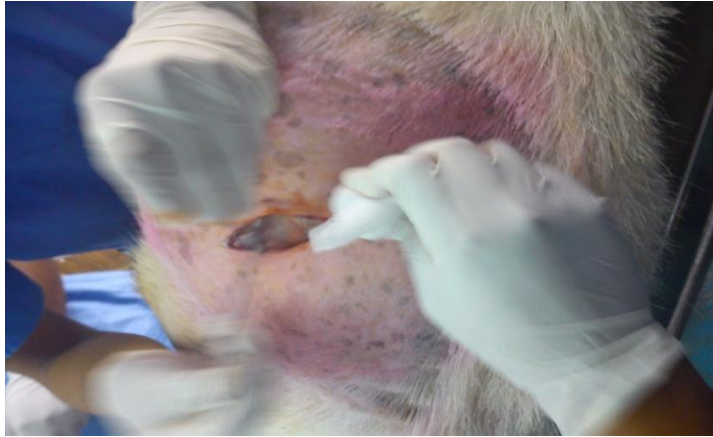1.- Incisión de 15 cm de longitud, a 3 cm de la última costilla y paralela a esta; el sitio de comienzo queda 10 cm debajo de las apófisis transversas lumbares; el corte abarca piel, tejido celular y músculo cutáneo.

La hemostasis se hace por pinzamiento y ligadura de los vasos incididos.

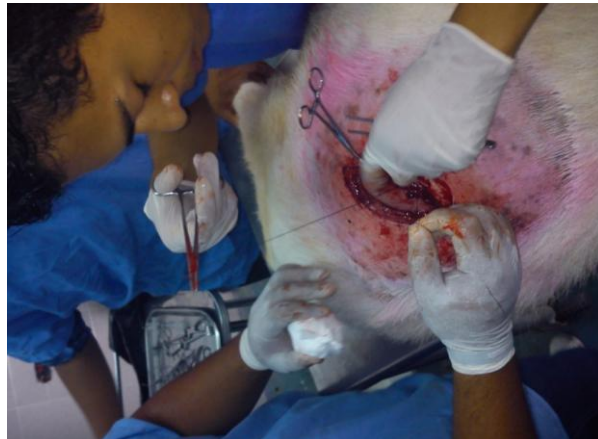2.- una vez que ha quedado visible el musculo oblicuo externo, el cual tiene sus fibras dirigidas craneocaudalmente y ligeramente ventrales, se procede a incidirlo en toda la longitud de la herida; luego se hace lo mismo con el oblicuo interno, que esta enseguida y tiene sus fibras dirigidas craneocaudalmente y ventrodorsales; después se incide el transverso, que tiene sus fibras dirigidas ventrodorsalmente. Hacia la región craneal se encuentran vasos perforantes provenientes del último par intercostal y, hacia la región caudal, los de la arteria circunfleja iliaca; la hemostasis se hace por pinzamiento y ligadura. En el fondo de la herida se ve el peritoneo, el primer ayudante y el cirujano toman un pliegue con pinzas de Kocher, y lo sostienen para seccionarlo en el centro; la abertura se amplía con tijeras, hacia la región dorsal y ventral.



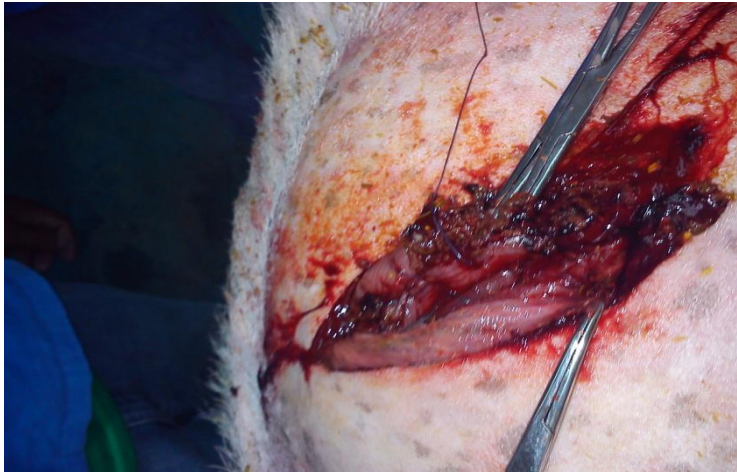
3.- para mantener abierta la herida se sujetan los bordes con pinzas de Kocher; inmediatamente se ve el saco dorsal del rumen y, ventrocaudalmente, el epiplón y los intestinos. Para exponer el rumen, el cirujano toma un pliegue grande de este, con una compresa, y hace una tracción hacia afuera de la herida.



4.- Fijación del rumen; se quitan los separadores de Gosset, mientras el ayudante sostiene el pliegue del rumen, que ha de salir por lo menos 10 cm a través de toda la herida. Enseguida el cirujano fija el rumen a la pared abdominal, de esta manera: con aguja semicurva enhebrada con nylon aplica puntos de súrgete no perforantes, que abarquen serosa y muscular del rumen, con peritoneo parietal y músculos oblicuo y transverso, en todo el borde de la herida.



5.- Abertura del rumen; comienza el tiempo séptico; con pinzas de Kocher, ayudante y cirujano toman una porción del pliegue del rumen, para practicar en el centro un corte con bisturí; esta incisión se amplia dorsoventralmente con tijeras, hasta los extremos de la herida.



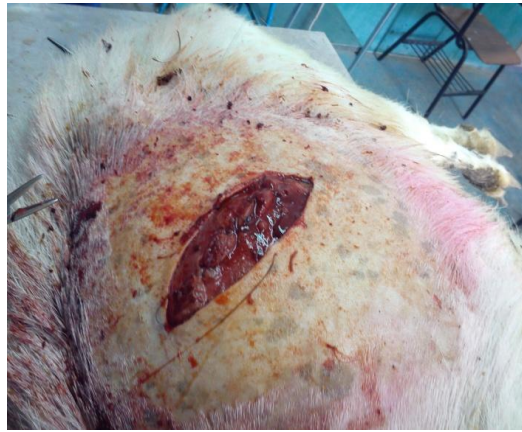6.- Se colocan tres pinzas de Kocher en el borde craneal y tres en el caudal, a espacios equidistantes, y se invierten las paredes del rumen hacia afuera, con lo que se deja ver la mucosa y el contenido de este órgano.

7.- Introducción del brazo en el rumen y en el retículo, primero se coloca la sabana de caucho perforada, para evitar que la herida se contamine con el contenido gástrico; enseguida se introduce el brazo que tiene que estar lubricado para llevar a cabo la exploración de los compartimentos gástricos. Terminada la exploración, se retira el brazo y después la sabana de caucho; se limpian los bordes de la herida con una compresa impregnada en solución isotónica.

Si el cirujano fue el que introdujo el brazo, se quitara los guantes para lavarse con jabón antiséptico, solución de benzal y alcohol; y a continuación se pondrá guantes estériles para poder continuar con el siguiente tiempo.

8.- Se inicia la sutura de la pared del rumen, comenzando con el ángulo dorsal; se emplea sutura de Connell con catgut crómico atraumático del número 1; el primer ayudante auxilia hasta terminar de aplicar los puntos en el extremo ventral, en donde se anuda en la forma acostumbrada. La sutura es perforante y terminada queda en forma de greca oblicua. El cirujano y primer ayudante se cambian guantes y se aplica polvo de sulfatiazol en la herida.

9.- Se inicia la sutura de Cushing con catgut crómico atraumático del número 1 para cubrir la de Connell; la sutura de Cushing no es perforante y comprende solamente las capas serosa y muscular; se empieza 1 cm arriba de donde se inició la de Connell y con auxilio del primer ayudante se aplican puntos en toda la extensión de la herida, formando la greca recta, hasta terminar 1 cm abajo de donde terminó la de Connell.



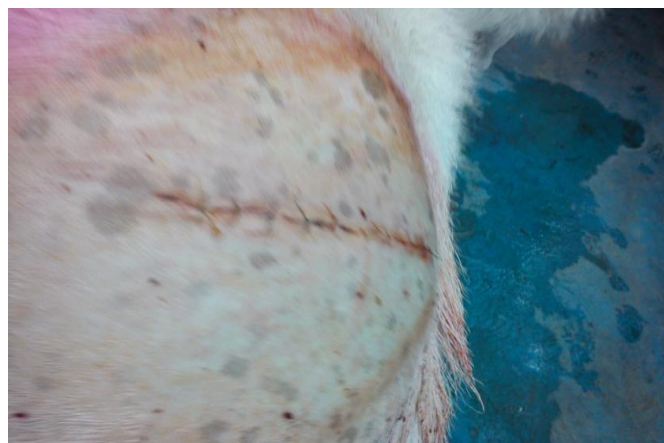10.- Liberación del rumen; se corta el hilo de los puntos de súrgete con los cuales se fijo el rumen de la pared abdominal en diferentes tramos y se quitan las hebras; así el rumen vuelve a su posición normal. Se inicia la reconstrucción de la pared abdominal.

11.- Se inicia la síntesis de la pared con una sutura continua tipo súrgete del peritoneo y la fascia profunda del transverso del abdomen desde el vértice central. Para esta sutura se utiliza catgut N^a 2-3 o nylon del N^a 40.

Se continúan los planos musculares con puntos separados en "X" durante la sutura vamos depositando antibióticos locales.

La sutura de la piel nos permite elegir varias alternativas desde grampas metálicas hasta los puntos separados en "U" o suturas continuas tipo Reverdin. En ambos casos el nylon monofilamento N^a 50 o 60 es considerado ideal.

Se realiza antibioterapia general. Las grampas o puntos se retiran a los 12 días.



7. CESAREA

7.1 Porcinos

Tranquilizante: Stresnil o Combelen.

Posición: decúbito lateral izquierdo.

Anestesia: xilocaina al 2.5% con adrenalina por infiltración subcutánea e intramuscular en la fosa paralumbar (ijar o flanco en exterior), previa depilación y antisepsia de la zona.

1.- Después de haber colocado los campos y las compresas respectivas, se hace una incisión perpendicular o ligeramente oblicua dorsoventral y carneocaudal de la fosa paralumbar derecha, de 15 a 20 cm de longitud.

Al incidir el peritoneo aparece un exudado de color amarillo ámbar, que es normal si no despiden mal olor, se elimina absorbiéndolo con compresas.

2.- Se introduce la mano en la cavidad abdominal y se localiza la bifurcación de los cuernos uterinos en su unión con el cuerpo del útero, para llevarla hacia la herida de la pared y exteriorizarla al máximo, ya que las siguientes maniobras deberán ser extra abdominales. Se hace una incisión en la bifurcación del tamaño que permita la salida de los fetos.

3.- Se hace homeostasis por ligadura de los vasos de la herida uterina. Por compresión moderada de los cuernos se van acercando los fetos hacia la herida, estos se sacan, el cirujano se asegura de no dejar ningún feto en el interior palpando cada uno de los cuernos, si se encuentran las placentas adheridas al útero no es recomendable su extracción pues puede causar hemorragias graves.

Una vez terminada la extracción se limpia la herida con suero fisiológico tibio, y se coloca en el interior de la cavidad uterina antibióticos de amplio espectro. Se inicia la sutura de Cushing con catgut crómico del N^o 2 y aguja atraumática.

4.- Terminada la sutura de Cushing se inicia la de Connell, para cubrir la anterior.

5.- Se regresa el útero a la cavidad abdominal; peritoneo y musculo transverso se cierran con un súrgete continuo y las estructuras musculares con puntos separados en X, utilizando catgut crómico del N^o 2.

6.- Se unen los bordes de la piel con puntos separados de seda o nylon

Puede realizarse con el animal en pie o en decúbito esterno-abdominal con el miembro posterior izquierdo dirigido hacia atrás. En esta posición hay dos inconvenientes, que el animal tienda a caerse sobre el lado izquierdo y que la herida no pueda completarse lo suficiente hacia ventral, debido a la cercanía con el suelo.

No es recomendable trabajar con el animal en pie en casos de fetos enfisematosos o parturientas agotadas o en toxemia.

Anestesia: se debe sedar al animal con xilacina o combinación xilacina-ketamina. Se puede realizar infiltración tipo "L" invertida en el flanco o utilizar anestésicos de conducción. Lavar, afeitar y desinfectar el flanco izquierdo.

1.- Se realiza una incisión amplia, que comienza en la unión de los tercios dorsal y medio del abdomen. Esto es alrededor de dos traveses de mano por debajo de las apófisis transversas lumbares, dependiendo del tamaño del animal. La incisión se continúa verticalmente hasta la mitad del tercio ventral del abdomen por 35 cm de largo, esto es aproximadamente a través de una mano por debajo de la altura del pliegue del ijar. Otra alternativa es realizar una incisión oblicua paracostal que se inicia en el mismo punto de la anterior y finaliza en el pliegue del ijar.

2.- Se continúa la profundización de la herida a tijera acodada en la misma dirección y atravesando todos los planos. Se sugiere realizar hemostasia por ligadura, sobre todo de la arteria circunfleja iliaca, por pinzamiento del resto de los vasos.

3.- Al llegar al plano profundo, fascia interna del transverso y la herida por donde se producirá el ingreso de aire al abdomen. Desde allí se prolonga con tijera acodada hasta el vértice inferior.

4.- Al ingresar al abdomen nos encontramos en el borde posterior del gran omento abdominal, el que normalmente se encuentra edematizado y recubriendo parte del rumen y el útero. En este momento tomaremos con la mano derecha el borde posterior del gran omento y lo desplazaremos todo lo posible hacia adelante, dejándolo aprisionado entre el rumen y al pared costal. De esta manera no suele interferir en las maniobras siguientes.

5.- Ahora iniciamos la búsqueda del útero, intentando tomar partes fetales como un metatarso o metacarpo, según la presentación, y tratamos de presentarlo sobre la herida abdominal. En muchos casos este tiempo quirúrgico se vea dificultado por el tono uterino, especialmente en partos demorados o si hemos utilizado xilacina como sedante (recordar su efecto tónico sobre el útero).

También este paso se verá dificultado si el feto se encuentra gestando en el cuerno derecho. De todos modos una presentación mínima sobre el campo quirúrgico puede lograrse antes de la apertura del útero para evitar el volcado en la cavidad abdominal de los líquidos fetales.

6.- lograda la presentación, efectuando la incisión uterina, preferentemente sobre la curvatura mayor del útero, lo más lejos posible del cuerpo del útero. Para iniciar la incisión debemos aprovechar las partes duras del feto (tarso, carpo, nudo, etc.).

De esta manera nos aseguramos estar en espacios intercotiledonarios y evitaremos hemorragias innecesarias. La incisión se continúa a tijera acodada siguiendo la dirección de la curvatura mayor del útero, y de largo necesario para permitir la extracción fetal. Esta dirección nos garantiza que la herida uterina se realice sobre espacios intercotiledonarios. En este momento evitaremos en lo posible el ingreso de los líquidos fetales a la cavidad abdominal y procederemos a la extracción del feto. En algunos casos la flacidez del útero (sobre todo si se utilizó previamente un tocolítico) nos permite tomar con pinzas de órganos los vértices de la herida con la colaboración de un ayudante. De esta manera una vez extraído el feto, el útero quedará exteriorizado evitando el riesgo de volcar hacia la cavidad abdominal los restos de líquidos fetales de no ser posible la maniobra anterior, luego de lograda la extracción fetal se tomara el útero por ambos

Vértices de la herida exteriorizándolo para iniciar la síntesis.

Si no se produjo la desiducción espontánea, se intentará extraer la placenta o por lo menos parte de ella para facilitar la sutura.

A partir del vértice más cercano al cuerpo del útero se inicia una sutura de Cushing con catgut del N^o 1-2 y aguja a traumática. Se higieniza la serosa uterina, se desprenden los posibles coágulos y se reintroduce en la cavidad abdominal. Se sugiere untar la herida uterina con un antibiótico base oleosa, lo que evitara futuras adherencias.

Se procede al vaciamiento manual de los líquidos caídos en la cavidad abdominal y se restablece el gran omento a su lugar si no se produjo espontáneamente.

7.2 Caninos y Felinos

Previa depilación de la región lumbosacra se hace antisepsia con yodo o benzal. Existen dos posiciones de la paciente para lograr que la aguja penetre con facilidad en el espacio lumbosacro. La primera el decúbito lateral derecho, con la columna vertebral en posición normal al filo de la mesa; la segunda consiste en flexionar la columna hasta reunir los cuatro miembros.

En ambas posiciones el anestesiólogo, se coloca en la parte caudal de la paciente, y por palpación localiza las apófisis espinosas de la séptima vértebra lumbar y la primera sacra para trazar una línea imaginaria que una las salientes más prominentes de las crestas iliacas. En la parte media de esta línea se localiza el espacio intervertebral lumbosacro, se apoya el dedo índice izquierdo sobre la cúspide de la apófisis espinosa de la séptima vértebra lumbar, y se implanta una aguja del 20 o 21 atravesando piel, tejido celular, ligamento dorsal superior y ligamento interracial.

Para que esta maniobra no resulte dolorosa se recomienda infiltrar novacaina y esperar 10 min a que haga efecto. Para mayor seguridad de que la aguja está bien colocada en el espacio epidural, se debe insertar una jeringa de cristal en la aguja y hacer tracción moderada del embolo, que debe registrar presión negativa, pues nunca ha de inyectarse anestésico en el espacio subaracnoideo.

Inyecta el anestésico lentamente; el difusible tejido celuloadiposo laxo, que ocupa el espacio epidural, no opone resistencia de la penetración de la solución anestésica, cuya dosis aproximada en canidos es de 0.5 ml por kg de peso y de 0.1 ml en félidos.

Tras extraer la aguja debe hacerse presión sobre el orificio con una torunda impregnada de antiséptico para evitar la penetración de aire y bacterias.

Terminada la inyección, se deja a la paciente de pie, suelta, dentro de la sala para observar el efecto de la anestesia; al mismo tiempo se logra que el anestésico se distribuya uniformemente evitando impregnación asimétrica de las raíces raquídeas; después de 10 min la paciente se encuentra en completa paraplejia. Este es el momento de iniciar la intervención.

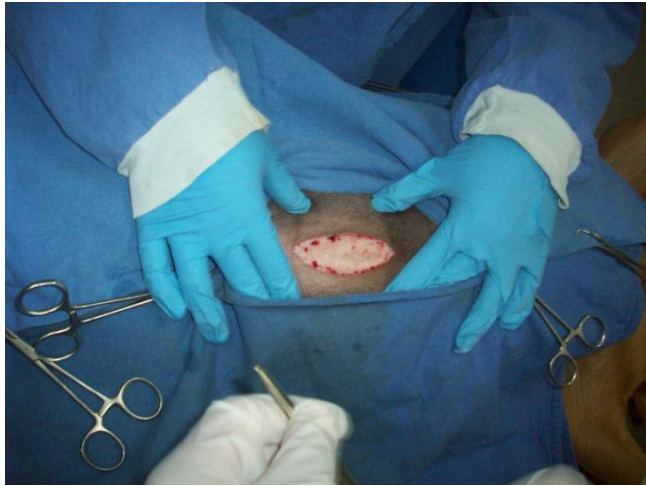Posición: horizontal, en decúbito dorsal con los miembros fijos a la mesa.

Instrumental: de cirugía general.

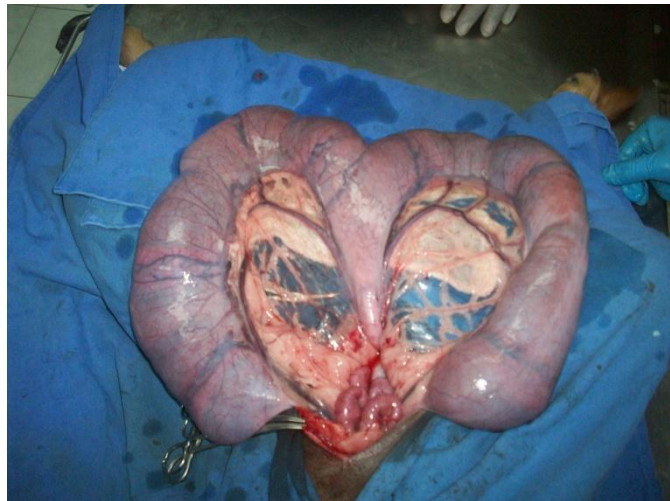
1.- Laparotomía media umbilicopubica (que comprenda 2.5cm craneales a la cicatriz umbilical, y caudalmente hasta el pubis).

Al incidir el peritoneo hay que tener cuidado de no lesionar los cuernos del útero, que en la mayoría de los casos están sumamente distendidos por los fetos que se alojan. Se pueden apreciar uno o ambos cuernos, hacia la región caudal con su unión con el cuerpo del útero. Se aísla el campo con compresas húmedas en solución fisiológica tibia y con precaución se exteriorizan ambos cuernos.

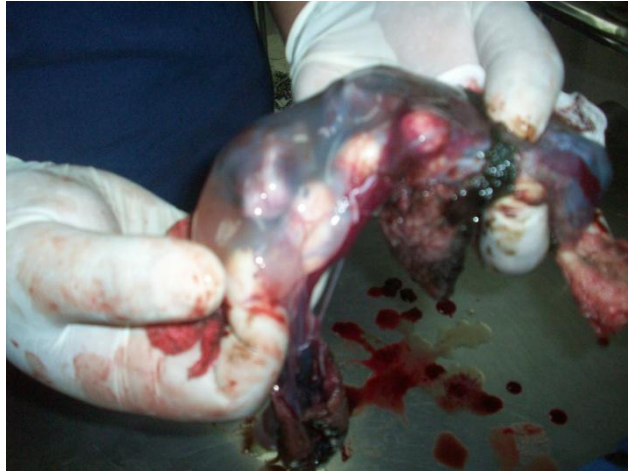2.- Se procede a hacer una incisión, de acuerdo con el tamaño de los fetos en la bifurcación de los cuernos, en su unión con el cuerpo del útero. Si los ligamentos anchos lo permiten, se levantan los cuernos y se llevan caudalmente para hacer la incisión en la parte dorsal; si no es posible se hace la ventral.



3.- Se saca de inmediato el feto más próximo junto con sus envolturas, en seguida el cirujano hace presión moderada con ambas manos, primero en su cuerno y luego en el otro, para acercar los fetos en la herida uterina y extraerlos. En caso de que la placenta no saliera con el feto o alguno de los fetos se detuviera, se introducen por la herida las pinzas de anillos y se efectúa la extracción, en caso de permanecer adheridas las placentas, deberán dejarse, ya que de lo contrario puede producirse una hemorragia.

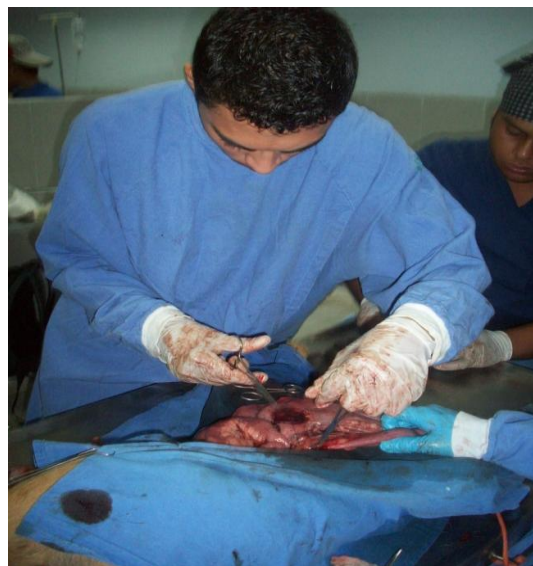

5.- Terminada la extracción de los fetos y sus placentas, se limpian los bordes de la herida uterina con compresas húmedas se aplica antibiótico, se inicia e cierre de la herida con una sutura de Cannel, la cual comprende las capas serosa muscular y mucosa, que es invaginante y hemostática, empleando catgut crómico del N° 1 y aguja a traumática.



6.- Terminada la sutura de Cannel, se inicia una Cushing, que comprende serosa y muscular para cubrir totalmente la anterior.

7.- se lavan los cuernos con solución fisiológica tibia, se regresan A la cavidad abdominal, se inicia el cierre de la pared.



8. ENUCLEACION DEL GLOBO OCULAR

8.1 Caninos y felinos

La enucleación es la remoción quirúrgica del globo ocular y de un tramo del nervio óptico. En perros y gatos no es habitual recurrir a dispositivos oftálmicos protésicos para mejorar la apariencia estética tras la enucleación, por lo que esta intervención se suele acompañar de la ablación de los bordes palpebrales, la membrana nictitante, el epitelio conjuntival y la glándula lagrimal orbitaria.

La enucleación es un procedimiento necesario, indicado para tratar: Neoplasias intraoculares no susceptibles de tratamiento médico o quirúrgico.

-Enfermedades oculares inflamatorias graves, no tratables con medidas médicas o quirúrgicas.

-Glaucoma no sensible a tratamiento médico o quirúrgico.

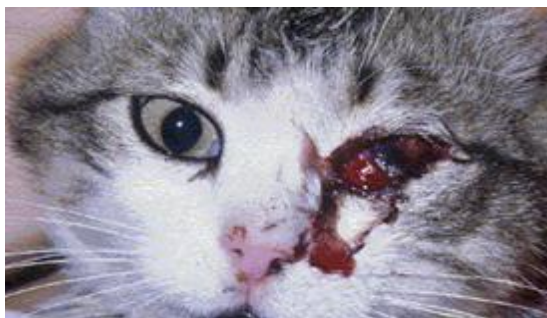-Enfermedades oculares infecciosas intratables.

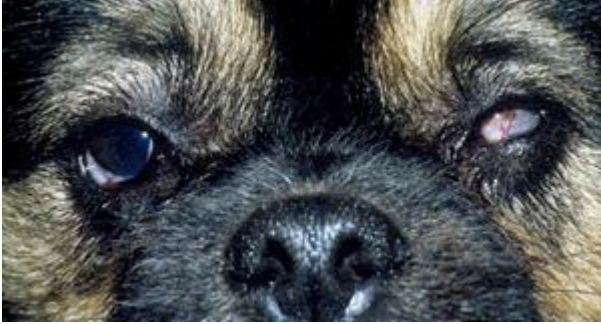-Lesiones irreparables del globo ocular o del nervio óptico.

-Proptosis traumática con sección del nervio óptico, perforación catastrófica o laceración.

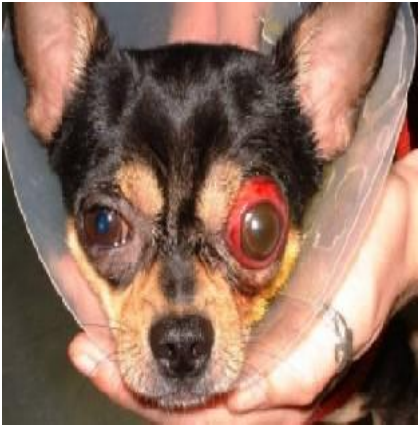-Globos oculares ciegos, microftálmicos ópticos, que sirven como nido para inflamaciones oculares crónicas

-Dolor ocular, no mejora con tratamiento médico ni quirúrgico.

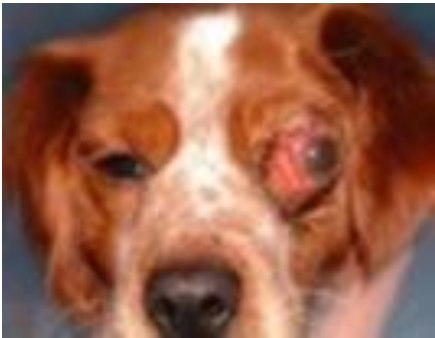



Herida Corneal Profunda. Microftalmia del ojo izquierdo



Prolapso ocular reversible



Prolapso ocular irreversible

Para facilitar la hemostasia durante la intervención quirúrgica y una recuperación anestésica sin problemas durante el post-operatorio, se ha descrito el llevar a cabo una infiltración con anestésicos locales antes de la enucleación. La solución empleada contiene bupivacaína al 0.5% y lidocaína al 2% con adrenalina. Esta misma solución se inyecta retrobulbarmente para que el efecto analgésico dure varias horas después de finalizada la operación.

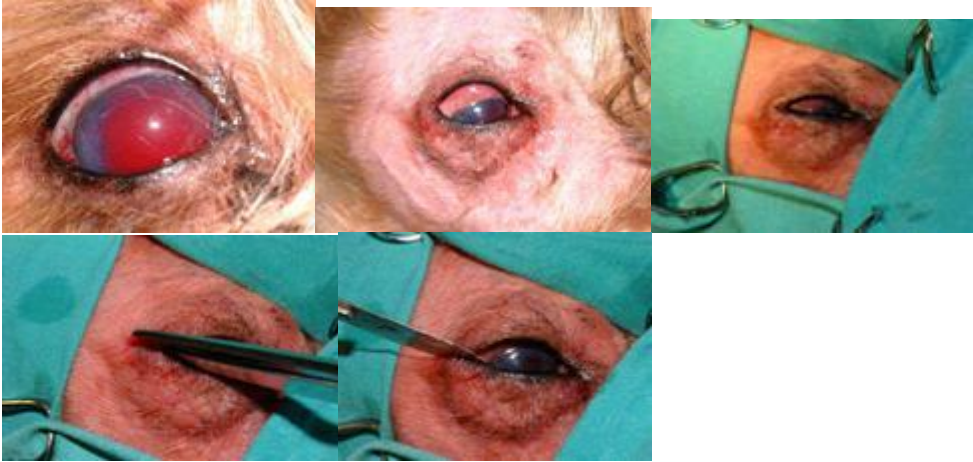
Se han descrito varias técnicas quirúrgicas de enucleación. La técnica a emplear se escoge en parte de acuerdo con los factores que obligan a la enucleación. Así, cuando existe endoftalmitis séptica con perforación corneal o enfermedades sépticas o neoplásicas de la conjuntiva o de la córnea, se empleará la técnica transpalpebral para evitar inocular en la órbita material séptico o células tumorales. Las indicaciones de la enucleación subconjuntival y de la lateral son similares (extracción de un globo ocular no séptico) y se elige una u otra según la preferencia del cirujano.

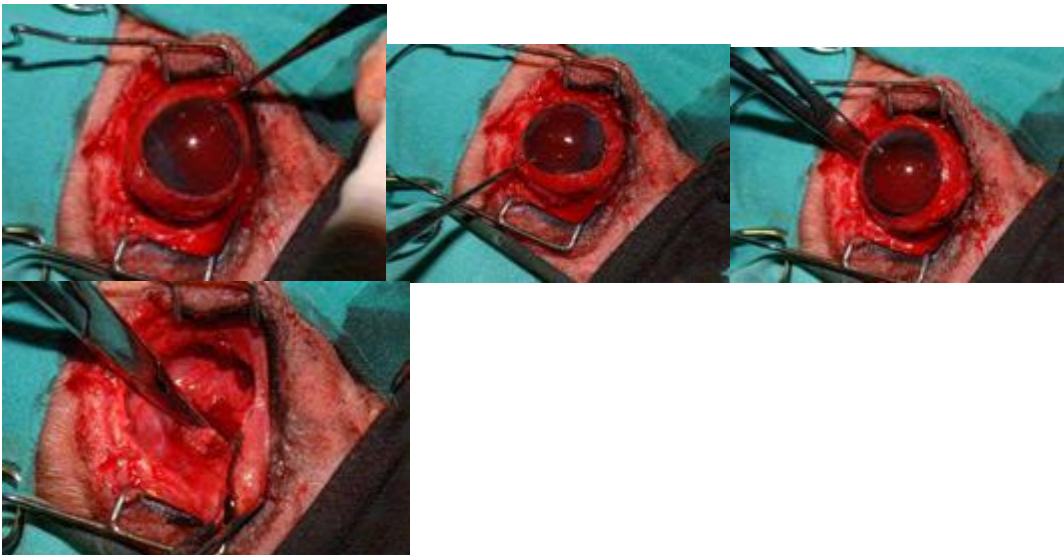
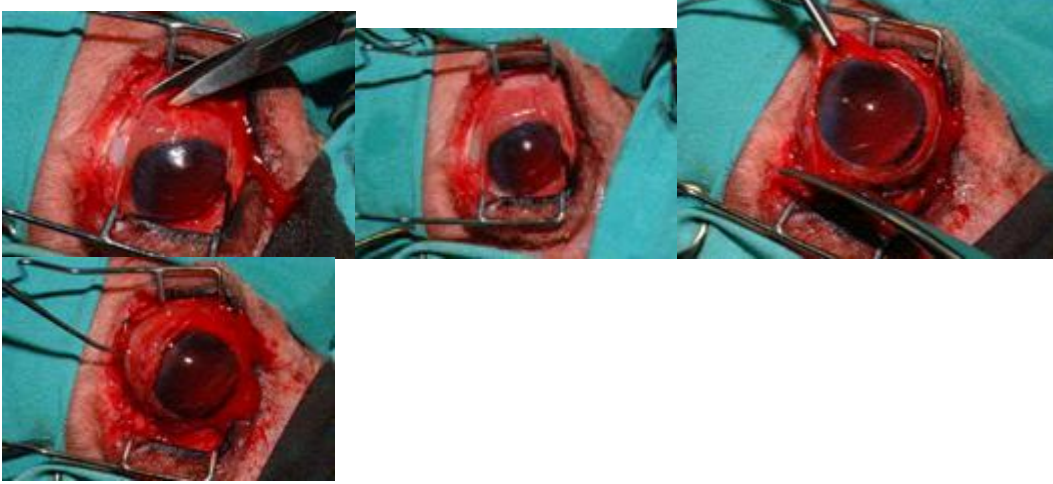
Técnica de enucleación mediante acceso subconjuntival o transconjuntival

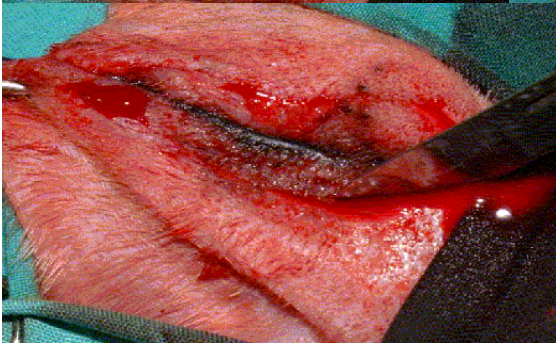
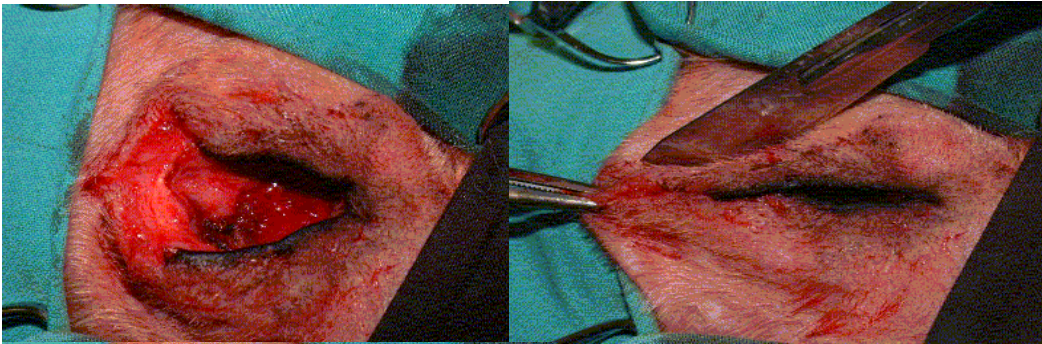
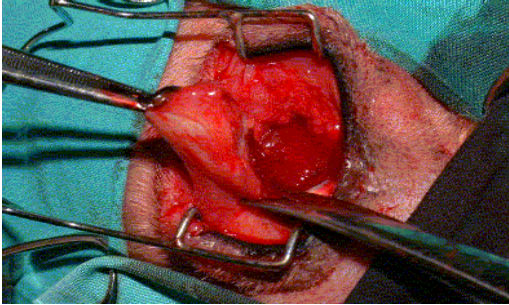
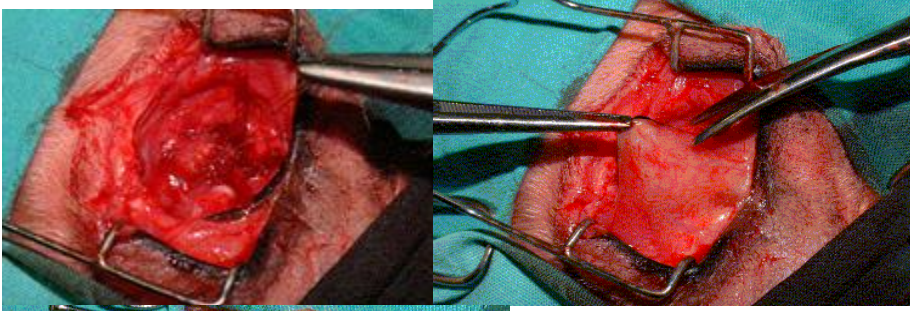
Es la más usada, que elimina el globo ocular, la membrana nictitante y los márgenes de los párpados.

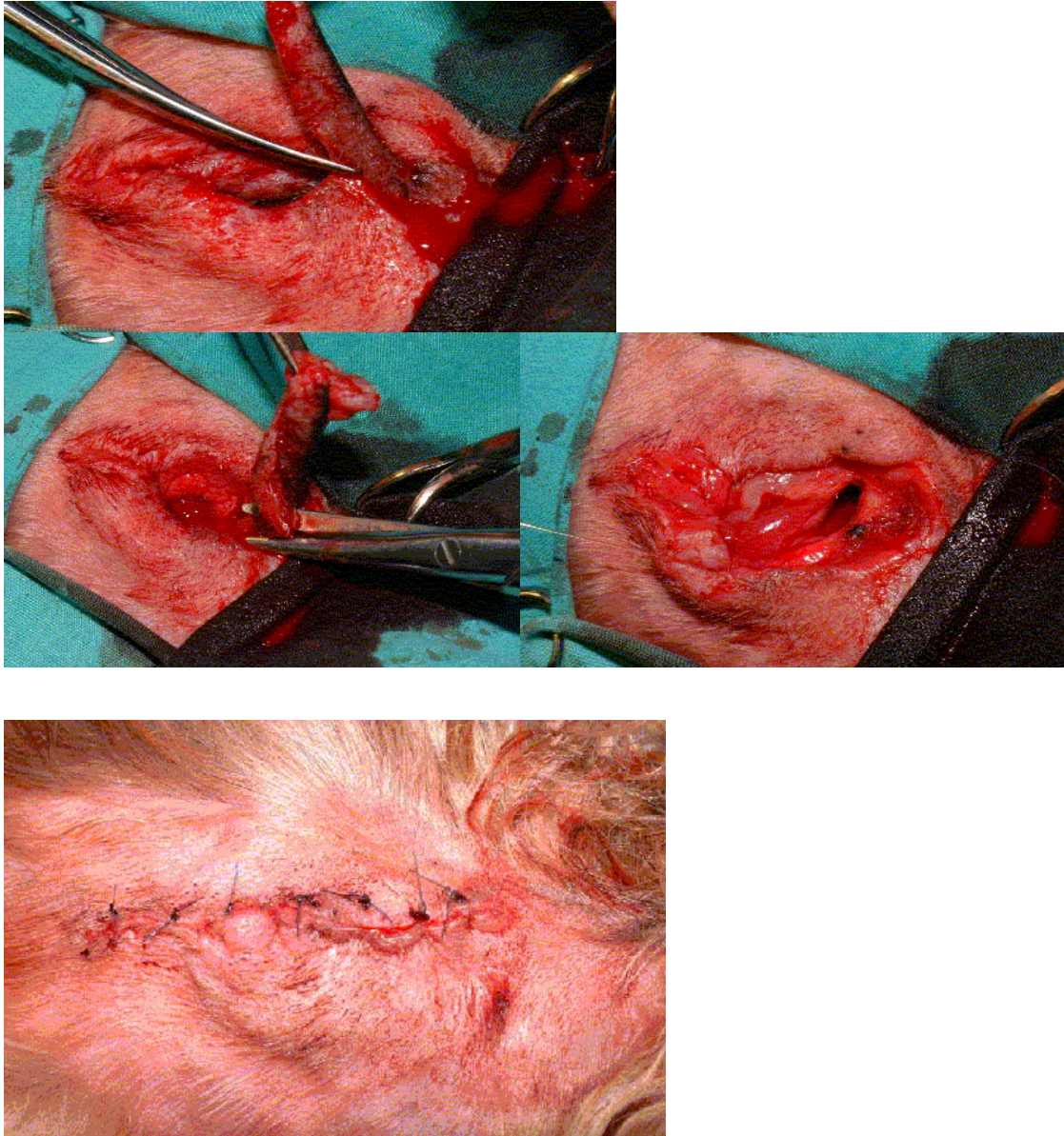
Se lleva a cabo una cantotomía lateral, para facilitar la exposición del globo ocular y la inserción de un espéculo o retractor palpebral. Se practica una peritomía (incisión a través de la unión conjuntival al limbo) de 360 ° a 1-5 mm del limbo. Se realiza una disección roma de la conjuntiva y la cápsula de Tenon, separándolas del globo ocular, y los músculos extraoculares y retractor bulbar se identifican y se cortan en su inserción escleral. El globo ocular debiera girar libremente una vez cortadas las inserciones de los músculos extraoculares, pero permanece unido al nervio óptico y a la fascia orbitaria caudal. El globo ocular entonces se gira medialmente (aducción), con objeto de colocar el nervio óptico lateralmente evitando la tracción rostral sobre el globo ocular.

Se pinza el nervio óptico con un hemostato curvo y después se corta unos 5mm por detrás del globo ocular. Una vez que éste se ha eliminado, la órbita se llena con gasas o esponjas quirúrgicas para controlar la hemorragia difusa. La membrana nictitante se sujeta con unas pinzas y se escinde en su base (para incluir la glándula del tercer párpado). Las glándulas lagrimales habitualmente no se eliminan, pero deben eliminarse. Con unas tijeras se eliminan los márgenes de los párpados, en una porción de entre 3 y 5 mm. Después de retirar las gasas, la cápsula de Tenon y la conjuntiva se suturan con material absorbible de 4-0 con un patrón continuo. Finalmente, los párpados se cierran con una sutura simple interrumpida utilizando material de sutura monofilamento no absorbible de 4-0









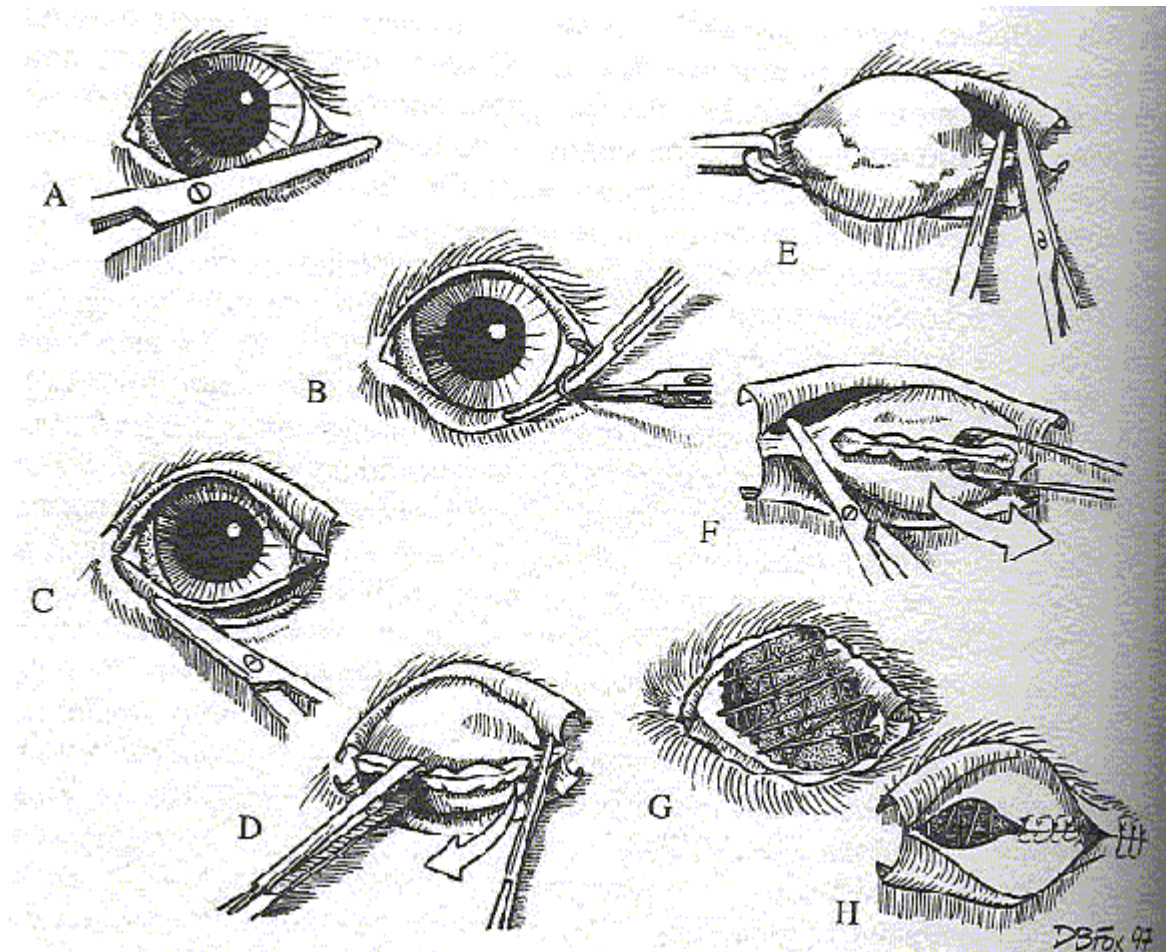
Técnica de enucleación mediante acceso transpalpebral

En el acceso transpalpebral, los párpados se suturan juntos con un patrón de sutura continua y se mantienen unidos con una pinza de Allis. Esta técnica previene la comunicación entre la superficie ocular y el contenido orbital, y permite eliminar todos los tejidos conjuntivales. Se realizan dos incisiones elípticas, aproximadamente 5 mm por detrás de los márgenes de los párpados, que se juntan cerca de los cantos medial y lateral.

Una disección profunda permite la identificación de la conjuntiva bulbar y una tracción hacia delante de los párpados ayudará en la disección de la conjuntiva hasta que la esclerótica aparezca en el limbo. La posterior disección y eliminación del globo ocular sigue el mismo procedimiento que el descrito para el acceso subconjuntival.

Técnica de enucleación lateral

La técnica de enucleación lateral es ventajosa en razas dolicocefalas y con órbitas profundas. La ventaja consiste en que ofrece una mejor visualización de las estructuras orbitarias profundas desde un punto estratégico lateral, que elimina el dilema de cortar a ciegas el nervio óptico. Se empieza practicando una cantotomía lateral (A) y en la superficie incidida del canto lateral se insertan pinzas hemostáticas curvas y finas o una tijera Metzenbaum. Usando disección roma, dirigida de lateral a medial, se establece un plano de separación (o túnel) entre la capa orbicular de la piel del párpado superior y la conjuntiva tarsal (B).



Las tijeras o pinzas hemostáticas se abren paralelas al plano del párpado. La disección roma se continúa hacia el canto medial tanto como sea posible y se repite en el párpado inferior. Con tijera curva de Metzenbaum o de enucleación se incide entonces en la capa orbicular de la piel circunferencialmente para separarla de la capa tarsoconjuntival (C). A continuación se lleva a cabo la aposición de los bordes palpebrales superior e inferior empleando dos pares de pinzas tisulares de Allis. Estas pinzas se retraen medialmente durante el resto del procedimiento para facilitar la identificación y sección del tendón del canto lateral y la disección de la órbita caudal (D). La disección afilada se prosigue fuera de la cápsula de Tenon hacia la porción posterior del globo ocular, seccionando las aponeurosis de los músculos extraoculares con tijera. El nervio óptico se puede pinzar con clamp o ligar antes de cortarlo caudal al clamp o a la ligadura. Debido a lo limitado del espacio para instrumentos quirúrgicos, se retiran las pinzas hemostáticas y se secciona el nervio óptico a través del tejido aplastado (E).

La fascia orbitaria medial y el tendón del canto medial permanecen intactos, facilitando la rotación hacia fuera del globo ocular posterior y la disección circunferencial profunda de la órbita desde el punto quirúrgico estratégico lateral. Se separa entonces el tendón del canto medial de su inserción orbitaria y se incide la fascia de la órbita rostromedial para extraer en bloque de la órbita el globo ocular, la conjuntiva, la glándula lagrimal orbitaria y los bordes palpebrales (F); a continuación se extirpa la membrana nictitante. En la periórbita se coloca una sutura no absorbible abarcando la órbita anoftálmica (G). Externamente se cierra igual que en los otros tipos de enucleaciones.

Enucleación del globo ocular preservando los músculos, la cápsula de Tenon y la conjuntiva.

- 1.-La conjuntiva se secciona alrededor del limbo y se disecciona.
- 2.- Se secciona y se disecciona la cápsula de Tenon.
- 3.- Se identifican individualmente los músculos oculares, levantándolos con un asa adecuada.
- 4.- Los músculos se ligan y se seccionan a nivel de su inserción. Se liga el pedículo y se secciona por encima de la ligadura, extirpando el globo ocular. Se coloca una prótesis y sobre ella se suturan los músculos. Se suturan independientemente la conjuntiva y la cápsula de Tenon.

9. ANESTESICOS EN GRANDES Y PEQUEÑAS ESPECIES

9.1 Anestesia

Definición

El termino anestesia proviene del griego a, que indica privación, y aisthesis, sensibilidad (privación de la sensibilidad). La anestesia general puede definirse como la supresión total, en forma temporal, de la sensibilidad y de la movilidad de los seres vivos, sin afectar sus funciones vitales, mediante la acción de fármacos aplicados por medio de procedimientos especiales. (Alexander).

Clasificación

Regularmente la anestesia se divide en general, regional y local.

La anestesia general como ya se definió, es la supresión total, en forma temporal, de la sensibilidad y de la movilidad de los seres vivos, sin comprometer sus funciones vitales, mediante la acción de fármacos aplicados por medio de procedimientos especiales.

Anestésicos fijos

Estos anestésicos tienen ventajas sobresalientes entre las que podemos enumerar las siguientes:

- 1.- fácil manejo.
- 2.- inducción suave y tranquila.
- 3.- no se requiere equipos costosos para administrarla.
- 4.- fácil adquisición.

Entre las desventajas contamos las siguientes:

- 1.- su manejo al aplicarlos es más difícil
- 2.- algunos producen buena relajación muscular
- 3.- son peligrosos en casos de hepatopatías y nefropatías.

9.2 Anestésicos fijos en caninos y felinos

De los anestésicos fijos, los barbitúricos han sido los de uso más difundido en las últimas décadas. Son compuestos derivados del ácido barbitúrico; constituyen un importante grupo entre los depresores del sistema nervioso Central.

Estos son algunos anestésicos más usados en caninos y felinos:

Nombre oficial	nombre comercial
Tramilla sódico	surital sódico
Tiopental sódico	pentotal sódico
Pentobarbital sódico	anestesal o pentobarbital iny.

El surital y el pentotal, por su relativa facilidad para ser eliminados del organismo, se han clasificado como de acción breve, por lo que es necesario, para mantener o profundizar el plano quirúrgico, suministrar dosis adicionales en el transoperatorio.

Ambos anestésicos se presentan en forma comercial en frascos ampolla de un gramo, el cual diluimos en 20 ml de agua destilada, lo que nos da una solución al 5%, para su empleo en caninos, felinos, ovinos y caprinos. Se administran por vía intravenosa.

No hay dosis precisas que se puedan recomendar, ya que varían con la edad, Peso, estado de nutrición, patología y naturaleza propia de cada paciente, pero en promedio se calculan 20 mg por kg de peso, en las especies mencionadas.

El método recomendable es tomar una jeringa, con aguja del número 21 o 24 de 2.5 cm de largo y poner en ella la cantidad calculada de pentotal o surital en solución al 5%. Para iniciar la anestesia, que se establece muy rápida, se inyectan lentamente, de 0.5 a 1 ml de solución según el peso y la edad; se espera un momento para apreciar los primeros efectos, es decir la dilatación pupilar y la disminución del tono muscular.

El anestesiólogo observa la resistencia del miembro que tiene sujeto; una vez establecida esta etapa, que corresponde al periodo de inducción, se sigue inyectando la solución, lentamente hasta obtener la supresión del reflejo oculopalpebral, momento en el cual se puede iniciar la intervención; para mantener el plano quirúrgico se suministran las dosis adicionales que se requieran ; se vigila la frecuencia cardiaca y respiratoria, teniendo especial cuidado en no exceder la dosis , lo que como ya explicamos, primero produce parálisis del centro respiratorio y después el centro vasomotor.

8.3 Anestésicos fijos en bovinos y equinos

En bovinos y equinos, el pentotal y el surital se utilizan en dosis de 1 gr por cada 100 kg de peso. La cantidad de anestésico, calculada según el peso del paciente, se disuelve en 20 ml de agua estéril, para administrar la dosis total, por vía endovenosa rápidamente. Así se logra la anestesia en 15 segundos y se está en posibilidad de colocar al paciente en la posición más conveniente para la intubación endotraqueal.

En los bovinos ha de tenerse cuidado en no profundizar demasiado la anestesia con barbitúricos, para evitar la regurgitación al relajarse el cardias, lo que constituye un riesgo grave, pues si el paciente no está intubado, los líquidos y el contenido del rumen, al llegar a la faringe, son aspirados por la tráquea y se produce la muerte por asfixia.

En los equinos una o dos personas responsables, tendrán sujeta la cabeza del paciente, para ayudarlo a caer y evitar traumatismos graves. Maniobra que se realiza sobre un colchón o una cama apropiada. El mantenimiento de la anestesia se logra mediante venoclisis, administrando las dosis fraccionadas según la profundidad que se necesite, dentro de los márgenes de seguridad.

Con los barbitúricos de acción prolongada y de eliminación lenta, como el pentobarbital, la dosis inicial suele ser suficiente para conservar al paciente en estado de anestesia quirúrgica durante la intervención, pero en el posoperatorio la recuperación es muy lenta, a menudo se presentan cuadros de bradicardia, hipotermia y bradipnea.

La dosis promedio de pentobarbital sódico que se utiliza es de 28 mg por kg de peso.

Al utilizar algún tranquilizante previo a la anestesia general, debe regularse la dosis de los barbitúricos, ya que aquellos intensifican los efectos de estos, si no tomamos tal precaución, se puede llegar a un estado toxico por sobre dosificación. Se sugiere disminuir en 50% la dosis recomendada para los barbitúricos de corta acción, la recuperación del paciente, después de terminada la intervención, generalmente se establece de 20 a 40 minutos, sin fenómenos excitativos ni sonidos guturales.