

UNIVERSIDAD AUTÓNOMA AGRARIA ANTONIO NARRO

DIVISIÓN REGIONAL DE CIENCIA ANIMAL

DEPARTAMENTO DE CIENCIAS MÉDICO VETERINARIAS



Uso de la vitamina ADE y selenio para mejorar la calidad
espermática de carneros Dorper

Por:

MAGDIEL RIVERA CRUZ

TESIS

Presentada como requisito parcial para obtener el título de:

MÉDICO VETERINARIO ZOOTECNISTA

Torreón, Coahuila, México

Junio 2021

UNIVERSIDAD AUTÓNOMA AGRARIA ANTONIO NARRO
DIVISIÓN REGIONAL DE CIENCIA ANIMAL
DEPARTAMENTO DE CIENCIAS MÉDICO VETERINARIAS

**Uso de la vitamina ADE y selenio para mejorar la calidad
espermática de carneros Dorper**


Por:
MAGDIEL RIVERA CRUZ

TESIS


**Que se somete a la consideración del H. Jurado Examinador
como requisito parcial para obtener el título de:**

MÉDICO VETERINARIO ZOOTECNISTA

Aprobada por:




Dr. Oscar Angel Garcia
Presidente




Dr. Juan Manuel Guillen Muñoz
Vocal



MC. Gerardo Arellano Rodriguez
Vocal



Dra. Leticia R. Gaytán Alemán
Vocal Suplente



MVZ. J. GUADALUPE RODRIGUEZ MARTÍNEZ
Coordinador de la División Regional de Ciencia Animal
Torreón, Coahuila, México
Junio, 2021

UNIVERSIDAD AUTÓNOMA AGRARIA ANTONIO NARRO
DIVISIÓN REGIONAL DE CIENCIA ANIMAL
DEPARTAMENTO DE CIENCIAS MÉDICO VETERINARIAS

**Uso de la vitamina ADE y selenio para mejorar la calidad
espermática de carneros Dorper**

Por:
MAGDIEL RIVERA CRUZ

TESIS

**Que se somete a la consideración del H. Jurado Examinador
como requisito parcial para obtener el título de:**

MÉDICO VETERINARIO ZOOTECNISTA

Aprobada por:



Dr. Oscar Angel Garcia
Presidente




Dr. Juan Manuel Guillen Muñoz
Vocal



MC. Gerardo Arellano Rodriguez
Vocal



Dra. Leticia R. Gaytán Alemán
Vocal Suplente


MVZ. J. GUADALUPE RODRIGUEZ MARTÍNEZ
Coordinador de la División Regional de Ciencia Animal
Regional de Ciencia Animal
Torreón, Coahuila, México
Junio, 2021

AGRADECIMIENTOS

A DIOS por darme la oportunidad de haber concluido una meta más en mi vida, por darme la paciencia y guiarme a lo largo de la carrera.

A mi asesor de tesis Al Doctor Oscar Ángel García por permitirme trabajar con él a lo largo de la carrera y orientarme en todas las dudas y por incluirme en el proyecto para realizar este trabajo.

A todos mis profesores que siempre estuvieron dispuestos a enseñarnos, aclarar dudas en el ámbito laboral.

A mis amigos de la carrera que a lo largo de toda la carrera nos apoyamos incondicionalmente. Nicolas, Magdaleno, Raymundo, Francisco, Rafael, Pablo, Hugo, Rubi.

A mis amigos de estancias, MC. Andrés Jr., ING. José Ángel, Fortunato, Demetrio. Gracias por compartir sus conocimientos en el campo laboral.

A la Universidad Autónoma Agraria Antonio Narro Unidad Laguna, mi “Alma Terra Mater”, gracias por darme la oportunidad de poder terminar mi carrera.

DEDICATORIA

A mis Padres Venustiano Rivera Rayón y Florecita Cruz Ramírez, muchas gracias por haberme dado todo su apoyo y que siempre estuvieron conmigo en el transcurso de mi carrera en las buenas y en las malas, y que jamás me han dejado de apoyar, los llevo en mi corazón.

A mi hermana Suri Lizbeth Rivera Cruz, gracias por apoyarme en todo, por darme siempre esa motivación de seguir adelante.

A mi Hermano Abdiel Rivera Cruz, gracias por darme esa compañía y motivarme en todo lo que hago.

A mi esposa Mitzi Ramírez Cano, gracias por formar parte de mi vida, darme tu amor y motivarme cada día a seguir adelante.

A mi hijo Alan Damián, gracias por haber llegado a mi vida, eres la motivación para seguir echándole ganas.

A mis Abuelos Ladislao Rivera, Ambrosia Rayón, Alberta Ramírez, Gracias por todos sus consejos y apoyo incondicional que me brindaron en el transcurso de mi carrera.

A mis tíos Sofio Rivera, Celsa Valle, Víctor Rivera, gracias por todo ese apoyo incondicional y consejos que me dieron durante mi carrera.

RESUMEN

El objetivo fue comparar el efecto de la aplicación de selenio en combinación con la vitamina E y la vitamina A, D y E sobre la calidad seminal y comportamiento sexual. Carneros adultos (PV; 61.3 ± 2.1 kg; CC; 2.6 ± 0.2) se sometieron a los siguientes tratamientos: 1) Selenio en combinación con vitamina E (Se+E; 1mg de selenito de sodio; 70 UI de vit.E); 2) vitamina ADE (ADE; 1 mL c/ 50 kg/PV de vitamina ADE (Vitamina A 500,000 UI, Vitamina D 75,000 UI., Vitamina E 50 mg) y 3) control se les aplicó 0.5 mL de solución salina fisiológica (GC). Los tratamientos fueron aplicados cada 3d x 28 d. El peso vivo (PV), condición corporal (CC), circunferencia escrotal (CE) e intensidad de olor (IO) no mostraron diferencias ($P>0,05$). La calidad seminal no mostro diferencias ($P>0,05$). El CSA no mostro diferencias (30%, 43 vs 27%; $P>0.05$) del Se+E, ADE y GC, respectivamente. Los resultados del presente estudio demuestran que aplicación de Vitamina A, D y E mejora el comportamiento sexual en carnero de la raza Dorper. En conclusión, el tratamiento con Vitamina A, D y E por 28 d puede ser efectiva para estimular el comportamiento sexual en carneros de la raza Dorper.

Palabras clave: Comportamiento sexual, Vitamina E., Selenio, Semen, Dorper.

INDICE

AGRADECIMIENTOS	i
DEDICATORIA	ii
RESUMEN	iii
I.- INTRODUCCION	1
II.- REVISION DE LITERATURA	3
2.1.- Aparato reproductor del macho ovino	3
2.1.1; Órganos sexuales primarios.....	3
2.1.2; Órganos sexuales secundarios.....	4
2.2.- Espermatogénesis.....	6
2.3. Recolección del semen.....	8
2.4. Uso de la vagina artificial (VA).....	9
2.5. Análisis de la calidad seminal	10
2.6. Análisis macroscópico	10
2.6.1. Volumen.....	10
2.6.2. Aspecto físico.....	10
2.7 Análisis microscópico	11
2.7.1 Movilidad masal	11
2.7.2. Motilidad individual.....	12
2.7.3 Concentración espermática	12
2.7.4 Morfología seminal	12
2.7.5 Uso de tinciones	13

2.8 Uso de las vitaminas en la reproducción del macho	13
2.9 uso de la vitamina E y selenio sobre la calidad espermática	15
III. MATERIALES Y MÉTODOS	19
3.1 Localización del área de estudio	19
3.2 Manejo de animales.....	19
3.3 Tratamiento de los machos	19
3.4 Variables evaluadas	20
3.4.1 Peso y Condición corporal	20
3.4.2 Circunferencia escrotal.....	20
3.4.3 Recolección y procesamiento del semen	20
3.5 Análisis estadístico	22
IV RESULTADOS.....	23
V DISCUSIÓN.....	25
VI CONCLUSIÓN	29
VII LITERATURA CITADA	30

INDICE DE CUADROS

Cuadro 1. Movilidad del semen en pequeños rumiantes	11
Cuadro 2. Medias (\pm eem) para peso vivo, condición corporal, circunferencia escrotal e intensidad de olor de carneros tratados con selenio más la combinación de vitamin E y B12 (Se+E), o machos tratados con Vitamina A, D y E (ADE) y/o machos no tratados (GC) bajo condiciones de fotoperiodo natural (26° LN).	23
Cuadro 3. Medias (\pm eem) para la calidad seminal de carneros de la raza Dorper tratados (cada 3d x 28d) con selenio más la combinación de vitamina E (Se+E), o machos tratados con Vitamina A, D y E (ADE) y/o machos no tratados (GC) bajo condiciones de fotoperiodo natural (26° LN).	24

INDICE DE FIGURAS

Figura 1. Espermatogénesis (Tomado de García , 2018).....	5
Figura 2. Diagrama de la espermatogonia (Tomado de Bradley, 2013)	7

I.- INTRODUCCION

La fertilidad en el macho juega un papel importante desde el punto de vista económico, ya que podemos lograr conseguir altos índices de gestación un periodo mucho más corto. Sin embargo, esto no sucede si el desempeño reproductivo del macho se ve afectada (Almeida *et al.*, 2007; Sing *et al.*, 2018). En la nutrición animal, además de la energía, proteínas y minerales, las vitaminas que juegan un papel esencial sobre el desempeño reproductivo del macho (Talib Ali *et al.*, 2009; Liu *et al.*, 2014). La eficiencia reproductiva en las explotaciones ganaderas es fundamental para aumentar la eficiencia reproductiva y productiva en los diferentes sistemas de producción animal (Almeida *et al.*, 2007).

Un gran número de literatura describe la función biológica algunas vitaminas (A, D y E), en especial de la vitamina E (Vit-E) y sus aplicaciones sobre el desempeño reproductivo en los animales domésticos (Talib Ali *et al.*, 2009; Liu *et al.*, 2014). Muchos trabajos han revisado las funciones químicas y biológicas que juegan las vitaminas (Debier 2005), al igual que los efectos de suplementación en rumiantes con Vit-E (McDowell *et al.* 1996). En este sentido, en cuanto al papel de las vitaminas E sobre la reproducción en el macho, es conocida como vitamina anti-esterilidad, y se conoce que su deficiencia conduce a la degeneración de los espermatozoides, testículos y túbulos seminíferos (Majid *et al.*, 2015).

En el caso de la vitamina A (Vit-A) ayuda a mantener la espermatogénesis y buen funcionamiento del tracto genital (Clagett-Dame y Knutson, 2011), por lo contrario, su deficiencia afecta la espermatogénesis, sin embargo, tras la adición de Vit-A, se puede restablecer la espermatogénesis estimulando la diferenciación espermatogonia de forma sincronizada en el hombre (Clagett-Dame y Knutson, 2011).

Sin embargo, en las últimas décadas, numerosos estudios han informado que la deficiencia de vitamina D (Vit-D) está asociada con muchos problemas de salud no esqueléticos, como enfermedades autoinmunes, hipertensión y cáncer (Zhou

et al., 2018). Esto constituye un apoyo importante para el papel de la Vit-D en el desempeño reproductivo de los mamíferos (Zhou *et al.*, 2018; Handel, 2016).

Los efectos de la Vit-E sobre la reproducción en machos se ha centrado en la espermatogénesis y la calidad del seminal, ya que la Vit-E juega un papel importante en el manejo del estrés oxidativo ya que los espermatozoides están sujetos a daño oxidativo debido a la alta tasa metabólica y la alta concentración de ácidos grasos poliinsaturados (PUFAs) en sus membranas. La Vit-E y la Vit-A desempeñan papeles esenciales, entre ellos, el más importante, las funciones especializadas y sinérgicas, lo que da como resultado una secuencia de reacciones que convierten a las especies reactivas de oxígeno (ROS (Izquierdo, 2009).

Recientemente varios trabajos se han enfocado sobre los efectos potenciales de la deficiencia de Vit-E sobre el desempeño reproductivo de los rumiantes (Liu *et al.*, 2014, Zubair, 2017). Por lo anterior, el desempeño reproductivo en el macho se puede mejorar a través de la suplementación de vitaminas y minerales, ya sean solas o combinadas. Lo anterior puede reflejarse en una mejor calidad seminal del macho.

II.- REVISION DE LITERATURA

2.1.- Aparato reproductor del macho ovino

El aparato reproductor del macho está situado en el interior de la cavidad abdominal debajo del recto. En el exterior se encuentran los genitales externos (testículos y pene). Su principal función es la producción de esperma, para posteriormente depositarlo en el aparato reproductor de la hembra y la elaboración de hormonas (andrógenos) que regulan los caracteres sexuales del macho y la propia producción de espermatozoides (Galina y Valencia., 2009).

Consta de las siguientes estructuras anatómicas: testículos, conductos genitales, glándulas accesorias (glándulas bulbouretrales, próstata y vesícula seminal), pene y prepucio.

2.1.1; Órganos sexuales primarios

Testículos La función de los testículos es producir células sexuales masculinas o espermatozoides y elaborar la hormona testosterona. Esta hormona determina el desarrollo y mantenimiento de las reacciones sexuales del macho frente a la hembra y la aparición de los caracteres sexuales secundarios. Están ubicados en el escroto y la orientación del eje mayor de los testículos difiere entre machos de las distintas especies. En los rumiantes son colgantes, en los equinos y caninos se encuentran debajo del abdomen, en el cerdo se encuentran adheridos de forma vertical al tren posterior.

Escroto Se ubica suspendido en la región inguinal, de forma ovoide, alargada y pendular. La piel está cubierta con pelos, conteniendo glándulas sudoríparas y sebáceas. Su función principal es proteger a los testículos y mantener la temperatura adecuada (función termorregulador). La producción de espermatozoides en los testículos ocurre normalmente de 4°C a 7°C por debajo de la temperatura corporal. Macroscópicamente se observan dos estructuras: túnica albugínea o túnica vaginal propia por la cual está recubriéndolo y el parénquima testicular en el que se encuentran los túbulos seminíferos. La túnica albugínea es una membrana fibrosa que se dirige al interior del testículo sirviendo

de sostén al parénquima testicular, el cual aloja a los túbulos seminíferos en donde las espermatogonias sufren cambios hasta transformarse en espermatozoides, pasando a través de los conductos eferentes, los cuales llevan el espermatozoide al epidídimo (Galina y Valencia., 2009)

2.1.2; Órganos sexuales secundarios

Están compuestos por los conductos excretores (epidídimo, conductos deferentes, ámpula y la uretra), las glándulas accesorias, el pene y el prepucio.

Epidídimo Es la estructura adyacente al testículo, que cumple las funciones de transporte, maduración y almacenamiento de los espermatozoides. Anatómicamente se reconocen tres partes: cabeza, cuerpo y cola. Esta última porción continúa con los conductos deferentes que almacenan y transportan el semen hacia la uretra durante el proceso de la eyaculación. La parte terminal de los conductos deferentes se conoce como ampollas eferentes o ámpulas. Las glándulas sexuales accesorias en el bovino, ovino, caprino, porcino y equino son: ámpulas, vesículas seminales, próstata y bulbo uretrales.

Conductos eferentes Se originan en los testículos y su función principal es transportar los espermatozoides desde los tubos seminíferos del testículo hasta el epidídimo. La ubicación, tamaño y cantidad de líquido producido por cada una de estas glándulas y el volumen del eyaculado, varía entre las especies domésticas.

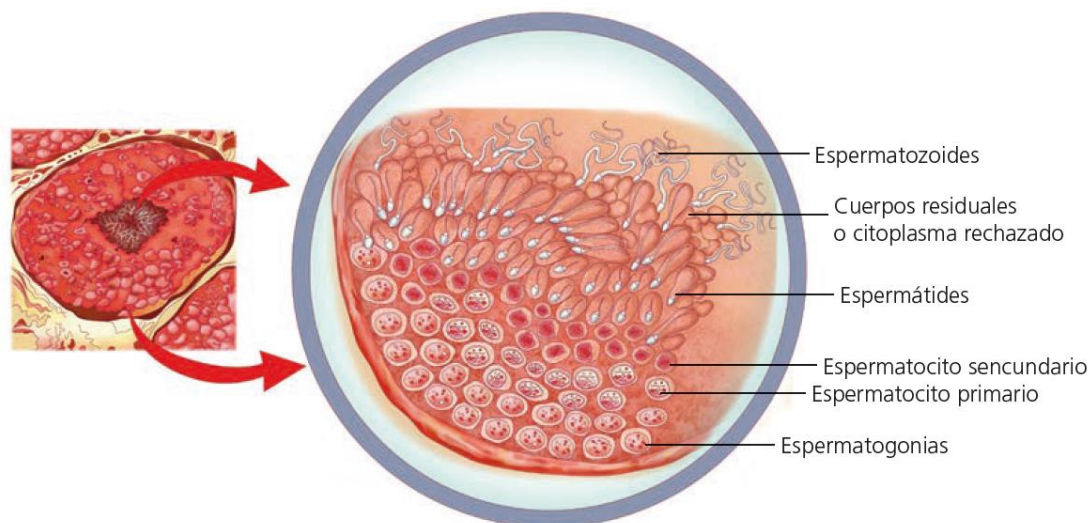


Figura 1. Espermatogénesis (Tomado de García, 2018)

Vesículas seminales Son órganos pares localizados en la cavidad pélvica, tienen forma alargada, lobulada y están formadas por grandes lobulillos, que pueden ser palpadas por vía rectal. La secreción de estas glándulas constituye cerca de la mitad del eyaculado.

Próstata El cuerpo de la próstata es una pequeña protuberancia transversal en forma de anillo que rodea la uretra en su parte superior. En algunos animales es difícil detectar a la palpación ya que puede ser muy pequeña o es rudimentaria. La porción diseminada de la próstata se encuentra distribuida en toda la longitud de la uretra (Galina y Valencia., 2009)

Pene Órgano que tiene doble función: la expulsión de la orina y el depósito del semen en el aparato reproductor de la hembra. En el pene de los mamíferos se encuentran cuerpos cavernosos y esponjosos, que rodean a la uretra. Estos cuerpos cavernosos tienen la propiedad de llenarse de sangre y producir la erección. En el caso del pene de los carnívoros, equinos y del humano (pene vascular) se observan grandes espacios, mientras que en pene fibro-elástico (rumiante y porcino) los cuerpos cavernosos son menos desarrollados. En rumiantes y porcinos poseen la flexura sigmoidea o “S” peneana, la cual se distiende por la relajación de los músculos retractores del pene durante la erección y vuelve a su posición de descanso por la concentración de estos

músculos. La parte anterior del pene tiene diferentes formas de acuerdo a la especie. En el equino el glande es característico ya que presenta una prolongación uretral de 1 cm aproximadamente. En el bovino, ovino y caprino presentan un glande en forma de punta de lanza, sin embargo, éste último posee una prolongación uretral de 4 a 5 cm. El cerdo no tiene una estructura que se diferencie del cuerpo del pene, el glande en sí es una continuación que termina en forma del tirabuzón o sacacorcho.

Prepucio Es la capa de piel que cubre el pene flácido. En el caso del caballo posee un pliegue interno de forma circular. El escroto y prepucio son irrigados por vasos sanguíneos provenientes de la arteria pudenda externa y cremastérica (Galina y Valencia., 2009).

2.2.- Espermatogénesis.

En el varón comienza en la pubertad cuando los testículos segregan grandes cantidades de Testosterona y así las células Sertoli de los testículos desarrollan túmulos seminíferos en cuya formación participan las células germinales primordiales que a través de sucesivas mitosis originan espermatogonias que ocupan un sitio bajo membrana basal de túmulos seminíferos y que darán lugar al espermatofito primario, célula a partir de la cual comienza la meiosis en el hombre y continúa sin interrupción hasta la formación de espermatozoides. Las células obtenidas al concluir la meiosis I, reciben el nombre de espermatofito secundario y al concluir la meiosis II dan lugar a 4 células denominadas espermáticas, que sufren cambios dramáticos en su forma y organización interna para finalmente formar el espermatozoide, que está constituido por: cabeza, porción intermedia y cola. La cabeza queda desposeída de citoplasma y está ocupada por el núcleo haploide extremadamente condensado y por una vesícula denominada acrosómica, situada por delante de la envoltura nuclear y que está llena de enzimas hidrolíticas. La porción intermedia contiene grandes mitocondrias que son fuente de energía requerida para velocidad de traslación de espermatozoides. Por su parte la cola contiene microtúbulos cuya disposición permitirá su rápido desplazamiento desde la red de tubos del testículo hasta las

trompas uterinas, sitio en el que debe alcanzar y fecundar el óvulo (Murgadas *et al.*, 2009).

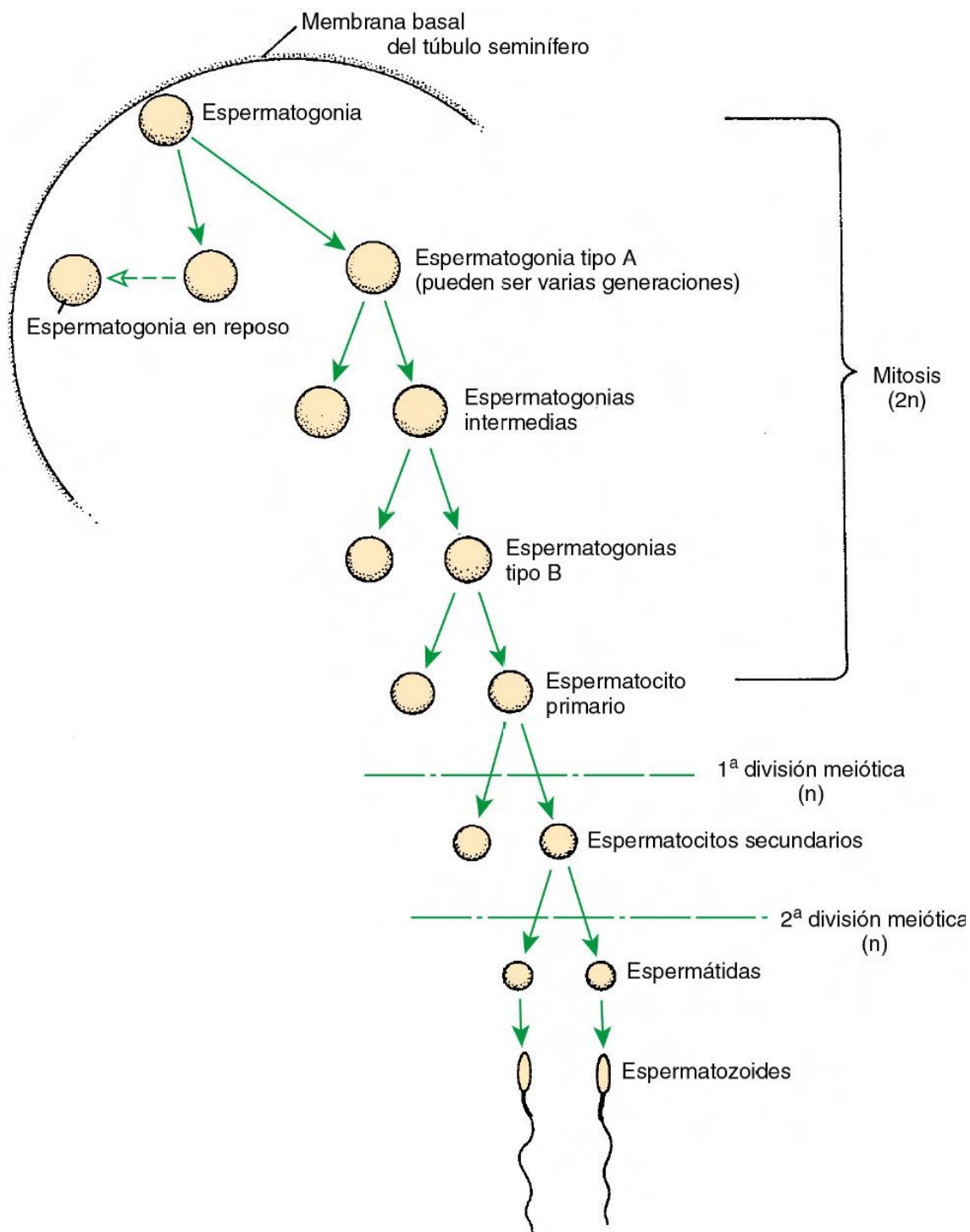


Figura 2. Diagrama de la espermatogonia (Tomado de Bradley, 2013)

2.3. Recolección del semen.

Los métodos comunes de recolección de semen son el electroeyaculador y la vagina artificial (VA), esta última con ventajas en cuanto a concentración de semen y bienestar animal.

El método más recomendado para la recolección de semen es la vagina artificial, ya que permite obtener eyaculados con alta motilidad y concentración espermática. No produce stress en los animales, siendo el método de elección para programas de congelamiento seminal de alta frecuencia de colectas. En contraposición, cuando el semen es colectado por electroeyaculación, los machos se ven sometidos a condiciones de stress; por lo tanto, sólo se recomienda su empleo cuando no puedan ser entrenados para la recolección con vagina artificial, y para su utilización en IA con semen fresco. Usualmente se obtienen eyaculados de mayor volumen debido a una sobrestimulación de las glándulas seminales, productoras del plasma seminal, pero con una menor concentración espermática. Así mismo es frecuente la contaminación con orina. (Cueto *et al.*,2016)

La forma más sencilla es utilizar como estímulo hembras en estro y acostumbrar a los machos a la presencia y manipulación por parte del humano, este proceso puede llevar una o dos semanas. No obstante, los machos también pueden aprender a montar objetos inanimados, lo que facilita su manejo y evita la necesidad de contar con hembras que se manipulen hormonalmente. Sin embargo, para lograrlo se requiere de un proceso más largo y de la utilización de algunas técnicas de habituación y condicionamiento (Aguirre *et al.*, 2005)

Luego de su recolección, es importante que el semen se mantenga protegido de los cambios bruscos de temperatura, contacto con el agua y metales, radiación solar directa e impurezas. Por lo tanto, todo el material que entre en contacto con el eyaculado deberá ser de vidrio o de plástico, estará limpio y seco, y a la misma temperatura que el semen (Cueto *et al.*, 2016)

2.4. Uso de la vagina artificial (VA)

La vagina artificial provee estimulación térmica (temperatura) y mecánica (presión) para producir la eyaculación. Consiste en un tubo externo rígido, caño de polipropileno térmico (17 cm x 5.5 cm) y una camisa interna de látex. La misma se repliega y asegura sobre los extremos del tubo mediante bandas elásticas formando, entre el tubo y la camisa, un compartimento hermético para el agua. A uno de los extremos de la vagina, se adosa un tubo colector.

La vagina se carga con 40-60 ml de agua caliente a 50 °C o más, según las pérdidas de calor que se produzcan hasta el momento de su utilización, siendo importante que la temperatura interior de la misma al momento de la eyaculación sea de aproximadamente 40 °C. En ambientes muy fríos pueden disminuirse las pérdidas de calor protegiendo el conjunto con una funda exterior, y al tubo recolector previamente templado, con un estuche de telgopor. El acondicionamiento final de la vagina se logra por el agregado de aire a la cámara de agua con el fin de estrechar la luz vaginal a aproximadamente 1 cm de diámetro. La vagina cuenta con una válvula lateral que facilita esta operación.

Asegurada la oveja en el brete de sujeción, el operador se ubicará del lado derecho del macho de modo que su mano diestra sujete la vagina con el extremo abierto frente al prepucio, en un ángulo de 45° con respecto al piso, debiendo estar preparado para una monta y eyaculación veloz. Cuando el macho monta, el operador debe desviar el pene lateralmente para enfrentarlo a la vagina artificial. Un "golpe" del animal hacia arriba y hacia adelante indica que la eyaculación ha ocurrido. Inmediatamente después del salto, el tubo de recolección se protege con la mano de los cambios bruscos de temperatura y se coloca en un baño termostático a 36 °C. La frecuencia con la cual se puede obtener semen de un carnero depende de su libido, condición corporal y temperamento.

Es importante evitar la contaminación del semen recolectado, con polvo u otra suciedad. Por lo tanto, la recolección del semen se hará en un lugar limpio y libre de polvo (Cueto *et al.*, 2016).

2.5. Análisis de la calidad seminal

Es de suma importancia que el tiempo que transcurra entre la obtención del semen y el agregado del diluyente sea el menor posible. La observación del color del semen, así como la apreciación de su motilidad masal, son importantes para decidir si se procederá a la utilización del eyaculado. El volumen y concentración espermática deben ser estimados antes de su utilización, para realizar una correcta dilución según el volumen y el número de espermatozoides totales a inseminar por dosis. El volumen promedio del eyaculado del carnero es de 2 ml (0.7-3 ml), y su concentración varía entre 2000-6000 millones de espermatozoides/ml. La dilución del semen para la IA se lleva a cabo por razones técnicas y biológicas:

- Razones técnicas: incrementar el volumen de eyaculado para inseminar un mayor número de hembras.
- Razones biológicas: proveer a los espermatozoides, nutrientes y protección de las temperaturas de enfriamiento y congelamiento.

2.6. Análisis macroscópico

El análisis macroscópico consiste en la evaluación del semen a través de la observación visual en el recipiente donde se haya recolectado el seme para determinar todas las características, como es el volumen, aspectos físicos.

2.6.1. Volumen

El volumen del semen se mide utilizando un tubo de recolección graduado. Cuando la recolección se realiza con vagina artificial, normalmente se obtiene un volumen de eyaculado de aproximadamente 1 ml; éste varía según la edad, el tamaño y la condición corporal del animal, la frecuencia de colección y la destreza del operador.

2.6.2. Aspecto físico

El color del semen debe ser blanco-lechoso o cremoso pálido. El color rojizo indica la presencia de sangre, así como los colores grises o marrones indican

contaminación o infección, debiéndose desechar el eyaculado y proceder a la revisión del macho (Cueto *et al.*, 2016)

2.7 Análisis microscópico

El análisis macroscópico se realiza con la ayuda de un microscopio para determinar la calidad seminal, lo que se evalúa es la movilidad masal, morfología, motilidad, concentración espermática.

2.7.1 Movilidad masal

La valoración de la movilidad implica la estimación subjetiva de la viabilidad de los espermatozoides. Para su evaluación se utiliza un microscopio de luz (4X y 20X). la evaluación de la movilidad espermática es en extremo susceptible a las condiciones ambientales (como el exceso de calor o frío), es necesario proteger el semen de agentes o situaciones perjudiciales antes del análisis (Balcázar y Porras).

Evaluación de la movilidad en masa o vigor: el semen sin diluir indica el comportamiento de los espermatozoides en su propio líquido de las glándulas accesorias. Se observa en el microscopio de la luz en el objetivo de 4X, donde se aprecia en un extremo de la gota del eyaculado una serie de sombras que asemejan “olas” y con base en su vigor se ofrece una calificación (Balcázar y Porras, 2009)

Cuadro 1. Movilidad del semen en pequeños rumiantes

Movilidad en masa o vigor	Clasificación	Escala numérica
Movimiento en ola rápido	Muy bueno (MB)	5
Movimiento en ola lento	Bueno (B)	4
Oscilación generalizada	Regular (R)	3
Oscilación esporádica	Pobre (P)	2
Oscilación casi nula	Muy pobre (MP)	1

2.7.2. Motilidad individual

Luego de homogeneizar el eyaculado por agitación del tubo de recolección, se retira una gota de semen con micropipeta y se coloca sobre un portaobjeto templado (sobre platina térmica) para su observación microscópica con 100 aumentos. Se podrá tener una idea de la calidad seminal por la velocidad con que se hacen y deshacen las ondas (motilidad masal). La motilidad masal se estima por el vigor del movimiento de las ondas en una escala subjetiva entre 0 y 5 (0, mínimo; 5, máximo). Para proceder al congelamiento de un eyaculado, se recomienda que su motilidad masal sea igual o mayor de 4 (Cueto *et al.*, 2016)

2.7.3 Concentración espermática

La concentración espermática está definida como el número de espermatozoides por unidad de volumen, expresada normalmente en millones por ml de eyaculado (esp/ml). Los diferentes métodos utilizados para su cálculo varían en función de la palidez y exactitud. Son varios los métodos que permiten determinada la concentración espermática. Entre ellos, figuran el recuento de la cámara de Neubauer y el método del fotocolorímetro. Ambos métodos son precisos y si bien el fotocolorímetro permite un recuento más rápido, su costo es mas elevado que la cámara de Neubauer (Delgado *et al.*, 2013).

2.7.4 Morfología seminal

La morfología espermática se refiere al estudio de la forma de la forma del espermatozoide y permite determinar las posibilidades que tiene una célula espermática para fertilizar. El objetivo de esta evaluación es eliminar aquellos espermatozoides no ideales para la reproducción. La presencia de altos porcentajes de formas anormales parece estar asociada con inmadurez sexual, procesos degenerativos y patológicas. Las anomalías encontradas en los espermatozoides se clasifican en dos: anomalías primarias y secundarias. Las primeras ocurren durante el proceso de espermatogénesis y pueden ocurrir a nivel del acrosoma (pérdida del borde apical, con abultamiento, arrugado, incompleto, desdoblado), cabeza (piriforme, flagelado, lanceolado, irregular,

angosta, cabeza doble, macrocéfalo, microcéfalo), cuello (fractura, retroacción, con presencia de gota citoplasmática) y cola (corta, doble, retorcida, con presencia de gota citoplasmática). Las anomalías secundarias ocurren durante el transporte de los espermatozoides desde el túbulo seminífero y/o epidídimo hasta su salida por la uretra durante la eyaculación. En este tipo de anomalías tenemos cabezas sueltas, acrosoma desprendido, etc., (Delgado *et al.*, 2013).

2.7.5 Uso de tinciones

Durante la realización del seminograma, es necesario hacer la tinción de una gota de semen para poder observar la morfología de los espermatozoides bajo el microscopio.

Aunque existen muchos tipos de tinciones en los distintos laboratorios de andrología, la tinción de Diff-Quik es una de las más utilizadas. Esta técnica utiliza el colorante azul de metileno y, finalmente, es posible ver los espermatozoides de un color azul-morado para diferenciar sus estructuras.

2.8 Uso de las vitaminas en la reproducción del macho

Vitamina A

La vitamina A es liposoluble. Ayuda a la formación y el mantenimiento de dientes, tejidos blandos y óseos, membranas mucosas y piel. Se le conoce también como retinol, ya que genera pigmentos necesarios para el funcionamiento de la retina. Tiene un cometido importante en el desarrollo de una buena visión, en especial en luz tenue. También se requiere para la reproducción y la lactancia.

La vitamina A (retinol) es indispensable para el crecimiento adecuado de los animales en desarrollo, para la protección y regeneración de mucosas y piel, así como para visión, reproducción, integridad del tracto urogenital y de vías respiratorias altas. Debe administrarse a los animales durante el periodo de crecimiento, etapa en la cual los requerimientos vitamínicos son más altos (preñez y lactación). Su presencia en los alimentos sin suplementación adicional

tiene un efecto positivo en el decremento de los porcentajes de mortalidad en animales recién nacidos (Sumano y Ocampo. 2006).

La falta de vitamina A provoca problemas de esterilidad y decremento de la capacidad reproductiva, en general de todas las especies, así como defectos de la visión. Es común dar dosis preventivas de vitamina A durante los periodos de invierno, y se menciona que, entre las especies destinadas a la producción, los que más necesitan suplementos de vitamina A son los ovinos. La vitamina es transportada por la sangre, se une a los quilomicrones y se deposita en el hígado, donde se libera conforme se va requiriendo. Unida a un radical glucurónido se elimina con la bilis. Los carotenoides se encuentran en altas concentraciones en los forrajes verdes de buena calidad y en muy bajas concentraciones en forrajes maduros, granos y residuos de diversas cosechas; se van perdiendo en los granos almacenados por largos periodos.

Vitamina D

La función principal de la vitamina D es estimular la absorción de calcio. Es convertida en el hígado a 25-hidroxicolecalciferol, que a su vez es convertido en el riñón en 1alfa,25-hidroxicolecalciferol esta última es la forma activa de la vitamina D, la que estimula la síntesis de la proteína transportadora de calcio necesaria para la absorción eficiente de éste. También interviene en la absorción del fósforo. La capacidad del cuerpo de almacenar esta vitamina es menor que la de acumular vitamina A. La vitamina D se almacena principalmente en el hígado, pero también se encuentra en pulmones, riñones y otros órganos. Promueve el crecimiento y la formación de los dientes, es un eficiente inmunomodulador y ejerce un efecto positivo en metabolismo, estado de salud y fertilidad; su suplementación es necesaria en hembras gestantes, animales en lactación o lactantes y en animales en desarrollo. Las hipovitaminosis generalmente se manifiestan como bajo crecimiento, raquitismo, osteomalacia, osteoporosis, defectos en la dentición, tetania, etc., que se pueden prevenir con tratamientos profilácticos tanto en animales jóvenes como durante los periodos de otoño e invierno en animales adultos (Sumano y Ocampo., 2006).

Vitamina E

Actúa como un antioxidante y participa en el control de radicales libres de los ácidos grasos insaturados en los fosfolípidos y en las membranas celulares. Se le relaciona con el metabolismo de los ácidos nucleicos y los aminoácidos. Interviene en reproducción, actividad muscular, nerviosa y endocrina y en el sistema inmunitario; junto con la vitamina A interviene en la protección de los pulmones contra sustancias contaminantes. Se le utiliza a menudo en trastornos reproductivos en novillas, en problemas de distrofias musculares en cerdos y animales jóvenes, en encefalomalacia en aves, en tetania en corderos y en problemas de baja postura o incubación. En la industria farmacéutica se le combina generalmente con selenio y vitaminas A y D. La vitamina E se absorbe en el intestino delgado y se almacena en el hígado. La vitamina E, también llamada vitamina "antiesterilidad".

Las funciones de la vitamina E son múltiples. Interactúa con el selenio para reducir el daño celular por radicales de oxígeno libres. La vitamina E previene la degeneración muscular, la encefalomalacia y la diátesis exudativa. Se ha usado empíricamente como promotor de la fecundidad. Tiene un efecto definitivo como antioxidante primariamente de lípidos, y como ya se mencionó se asocia al selenio formando parte del denominado sistema de defensa antioxidante del organismo (Sumano y Ocampo. 2006).

2.9 uso de la vitamina E y selenio sobre la calidad espermática

La administración de antioxidantes como el selenio (Se) y la vitamina E pueden ayudar a mejorar la función reproductiva, ya que tienen una función complementaria en los sistemas antioxidantes. El Se es un cofactor de la enzima glutatión peroxidasa que actúa en los compartimientos intracelulares y extracelulares, catalizando la destrucción de peróxidos. Por su parte, la vitamina E mantiene la integridad de los fosfolípidos de la membrana celular protegiéndolos contra el daño oxidativo y la peroxidación (Fraire-Cordero *et al.*, 2013).

El selenio (Se) es considerado uno de los elementos trazas más controversiales, pues a pesar de ser tóxico en dosis elevadas, su deficiencia se ha convertido en un problema global debido a su esencialidad para un adecuado funcionamiento del organismo, ya que es un componente estructural de la enzima Glutación Peroxidasa (GSH-Px) y de otras selenoproteínas involucradas en la protección antioxidante. En los últimos años, se ha demostrado que los suelos generalmente tienen una baja concentración de Se, que proveen a los forrajes y otros cultivos que crecen en ellos, cantidades inadecuadas del mineral que a su vez generan un incremento en la susceptibilidad a enfermedades y una disminución del desempeño productivo y reproductivo de los animales (Sánchez-Salas *et al.*, 2014).

Cerri *et ál.* (2009) han demostrado que tanto la deficiencia de Se como la presencia en exceso de especies reactivas de oxígeno (oxidantes) afectan negativamente la fertilidad, por lo que un adecuado accionar de la GSH-Px propiciaría un sistema antioxidante más eficiente para deshacerse de los radicales libres y generaría un impacto potencialmente positivo sobre la fertilidad y el desarrollo embrionario temprano (Sánchez-Salas *et al.*, 2014).

En hembras durante la preñez y la lactación y en los machos durante el servicio, aumentan los requerimientos de aporte de minerales y vitaminas. Existe una relación entre la nutrición, condición corporal, tamaño testicular, libido y, calidad seminal en carneros. Un carnero activo durante el servicio pierde condición corporal durante las tres primeras semanas, este fenómeno está asociado a la reducción del consumo y a la mayor actividad física debida al comportamiento poligámico. Los requerimientos para la producción de semen son mayores en ese periodo, esto puede generar deficiencias de oligoelementos resultando en una disminución de la calidad del semen y por lo tanto de la eficiencia reproductiva. La frecuencia de la eyaculación influye sobre la composición enzimático-iónica del plasma seminal y resultan en una disminución de calidad de semen y de la producción diaria de espermatozoos. La suplementación con Zn, Se y vitamina E

mejora la espermatogénesis, la maduración del espermatozoide y la preservación del epitelio seminífero (Elhordoy *et al.* 2005).

El zinc es un elemento traza que interviene en más de 2700 enzimas, principalmente con funciones catalíticas en el 70% de los casos; también es parte estructural, actúa como sustrato o como regulador de la actividad enzimática, presenta características antioxidantes, protegiendo al esperma, al igual que a otras células, contra el daño oxidativo y la oxidación de lípidos, inhibiendo la fosfolipasa, mejorando la calidad espermática. La producción de espermatozoides pasa por muchas divisiones celulares y esto requiere grandes cantidades de zinc, ya que está involucrado en el metabolismo del ácido nucleico y de las proteínas, por lo que es esencial en la diferenciación y replicación celular. En los túbulos seminíferos activa y mantiene el epitelio germinativo, ayuda a codificar los factores de transcripción involucrados en la espermatogénesis. En la motilidad espermática controla la utilización de la energía por el sistema del ATP. Además, es esencial en la producción de muchas hormonas sexuales, incluyendo la testosterona, gonadotropinas y hormonas relacionadas (Rodríguez-Gaxiola *et al.*, 2016).

HIPÓTESIS

La administración de selenio más vitamina ADE mejorara los parámetros de calidad seminal en coderos de la raza Dorper.

OBJETIVO

Evaluar el efecto de la administración de selenio más vitamina ADE sobre los parámetros de calidad seminal en carderos de la raza Dorper

III. MATERIALES Y MÉTODOS

Todos los métodos y manejo de las unidades experimentales utilizadas en este estudio fueron en estricto acuerdo con los lineamientos para el uso ético, cuidado y bienestar de animales en investigación a nivel internacional (FASS, 2010) y nivel nacional (NAM, 2002) con número de referencia de aprobación institucional UAAAN-UL/38111-425501002-2706.

3.1 Localización del área de estudio

El experimento se realizó en el Ejido Granada, Mpio. de Matamoros, Coahuila (norte de México) durante los meses octubre y noviembre del 2019. El área de estudio se encuentra a una altitud 1120 msnm, con una precipitación media anual de 230 mm y con temperatura promedio de 24 °C, máxima de 41 °C en mayo y junio, y mínima de -1 °C en diciembre y enero. La humedad relativa varía entre 26.1% y 60.6%, y la duración del día es de 13h 41min durante el solsticio de verano (junio) y de 10h 19min durante el invierno (diciembre) (CONAGUA, 2015).

3.2 Manejo de animales

Durante el período experimental, que duró de octubre a noviembre, los carneros fueron alimentados con residuos de alimentos de una unidad de vacas lecheras Holstein. Su ración estaba compuesta principalmente de heno de alfalfa, ensilaje de maíz y grano de maíz. Los carneros fueron alimentados dos veces al día (1200 y 1800 h) y tenía acceso ilimitado a agua limpia, sales minerales y sombras. En el área de obtención del semen los animales utilizados estuvieron en condiciones y su manejo estuvo bajo la NORMA Oficial Mexicana NOM-027-ZOO-1995, Proceso zosanitario del semen de animales domésticos.

3.3 Tratamiento de los machos

Se utilizaron 15 carneros adultos de la raza Dorper, los cuales fueron distribuidos en 3 grupos (n=5 c/u): 1), machos tratados (Se+Vit-EB) con Selenio en combinación con vitamina E y B12 (1mg de selenito de sodio, 70 UI de vit. E y 0.2 mg de Vit.B12), 2), machos tratados con 1 mL por cada 50 kg de PV de

vitamina ADE (Vitamina A 500,000 UI, Vitamina D 75,000 UI., Vitamina E 50 mg), y 3), machos control (GC) se le aplicó .5 mL de solución salina fisiológica. Ambos tratamientos fueron aplicados cada tercer día durante 28 d.

3.4 Variables evaluadas

3.4.1 Peso y Condición corporal

A lo largo del estudio, tanto el peso vivo como la condición corporal se midieron cada 7 días durante todo el periodo de estudio. El peso corporal fue determinado por la mañana antes de que los machos fueran alimentados. Se utilizó una báscula digital con una capacidad de 400 kg y división de 0.1 kg (Torrey, Modelo Eqm-400). La CC se evaluó mediante estimación de la masa muscular y grasa de la región lumbar bajo la técnica descrita por (Walkden-Brown *et al.*, 1997), esta actividad fue evaluada por un mismo técnico durante todo el periodo experimental. A los 15 animales se les midió la condición corporal cada 7 días durante 28 días.

3.4.2 Circunferencia escrotal

La circunferencia escrotal (CE) se determinó cada 7 días durante todo el periodo experimental, utilizando una cinta métrica flexible, la CE se midió de la parte media de los testículos con una cinta métrica bajo la técnica descrita por Cruz-Castrejón *et al.*, 2007).

3.4.3 Recolección y procesamiento del semen

El semen fue colectado por la mañana (800 a 1000 h) cada 7d, durante el periodo de estudio, se usó como estímulo para la extracción de semen una hembra en actividad estral. El semen fue recolectado con una vagina artificial estándar para ovinos y caprinos (Minitüb, Tiefenbach, Germany), mantenida a una temperatura de 38 °C, por lo que se precalentó a 42 °C previo a la recolección del semen. Después de cada extracción el semen fue sumergido inmediatamente en baño maría a 37 °C para su posterior análisis macroscópico y microscópico durante los siguientes 10 minutos.

Latencia a la eyaculación (LEC). La hembra en celo permaneció fija y los machos se expusieron con un tiempo no mayor a 301 s para hacer la extracción. Los machos que no eyacularon durante ese lapso se retiraron y se les considera como rechazo a la eyaculación (Calderón-Leyva *et al.*, 2017).

Volumen del eyaculado (VEC; mL). Se determinó con un tubo cónico de vidrio de 15 mL graduado a 0.1 mL.

Concentración espermática (CEP; x10⁶/mL). La concentración espermática utilizando un fotómetro SDM1 (SpermaCue, Minitüb, Tiefenbach, Germany), la cual consistió en depositar 10 µg de la muestra del semen a través una microcubeta para fotómetro SDM 1 y después es fijada exactamente en la posición correcta de medición al fotómetro para hacer el análisis. La concentración espermática se expresó en células espermáticas/mL (10⁶/mL)

Motilidad masal (MM; escala, 1-5). Se evaluó con el uso de una placa térmica para laboratorio con temperatura ajustada a 37°C, colocando una gota de semen puro (20 µl) sobre una lámina portaobjetos en el microscopio óptico con objetivo de 10x, y de acuerdo con el movimiento observado se asignó un puntaje de escala arbitraria de 1 a 5, donde 1 = 25%, y 5 = 100% de espermatozoides móviles.

Motilidad individual (MI; %). La motilidad individual, se determinó en base a la proporción de espermatozoides progresivamente móviles, para ello, se colocó una gota (10µL) de semen sobre una lámina portaobjetos y fue cubierta con una laminilla cubreobjetos; posteriormente se observó al microscopio con objetivo de 40x.

Viabilidad espermática (VE; %). La viabilidad espermática, se evaluó mediante el uso de la técnica de tinción con eosina-nigrosina (Kafi *et al.*, 2004), se observaron al menos 200 espermatozoides por muestra mediante microscopio óptico, utilizando el objetivo de 100X, y se calculó el porcentaje de células vivas (sin teñir) y de células muertas (teñidas de color rosa). Todas las evaluaciones fueron realizadas siempre por el mismo evaluador calificado.

3.5 Análisis estadístico

Los datos fueron analizados mediante un ANOVA usando el procedimiento Modelo Lineal General (GLM). Las medias obtenidas de los parámetros seminales, peso vivo, condición corporal, olor fueron comparadas usando una prueba de t- student. Todos los datos fueron analizados utilizando el paquete estadístico SAS V9.1 (SAS, 2005). Las diferencias fueron consideradas significativas a un valor de $P \leq 0.05$.

IV RESULTADOS

En el cuadro 2. se muestra el peso vivo, condición corporal, circunferencia escrotal e intensidad de olor. El promedio general de PV fue mayor (74 kg vs 58 kg) en los grupos ADE, Se+E, comparados con el GC respectivamente ($P < 0,05$). La CC condición (3.0 vs 2.0 unidades), fue mayor en los grupos ADE, Se+E , comparado con el GC respectivamente ($P > 0,05$). La CE y la IO no mostraron diferencia ($P > 0,05$).

Cuadro 2. Medias (\pm eem) para peso vivo, condición corporal, circunferencia escrotal e intensidad de olor de carneros tratados con selenio más la combinación de vitamin E y B12 (Se+E), o machos tratados con Vitamina A, D y E (ADE) y/o machos no tratados (GC) bajo condiciones de fotoperiodo natural (26° LN).

n	Grupos			EEM
	Se+E (5)	ADE (5)	GC (5)	
Peso vivo (Kg)	73.0 ^b	75.0 ^b	58.0 ^a	3.0
Condición corporal (1-5)	3.0 ^b	3.0 ^b	2.0 ^a	0.2
Circunferencia escrotal (mL)	34.0 ^a	33.0 ^a	33.0 ^a	1.0
Intensidad de Olor (0-3)	1.4 ^a	1.0 ^a	1.0 ^a	0.3

^{ab} Superíndices desiguales entre columnas indican diferencia estadística significativa ($P \leq 0.05$).

En el cuadro 3. Medias (\pm eem) para los parámetros de evaluados de calidad seminal en carneros de la raza Dorper. Los parámetros para la calidad seminal de ambos grupos no mostraron diferencia significativa entre grupos ($P > 0.05$). Al igual, que el porcentaje de machos que rechazaron al eyaculado no mostró diferencias en ambos grupos ($P > 0.05$).

Cuadro 3. Medias (\pm eem) para la calidad seminal de carneros de la raza Dorper tratados (cada 3d x 28d) con selenio más la combinación de vitamina E (Se+E), o machos tratados con Vitamina A, D y E (ADE) y/o machos no tratados (GC) bajo condiciones de fotoperiodo natural (26° LN).

n	Grupos			
	Se+E (5)	ADE (5)	GC (5)	EEM
Rechazo al eyaculado (%)	40 (2/5) ^a	20 (1/5) ^a	60 (3/5) ^a	
Latencia al eyaculado (s)	151 ^a	117 ^a	215 ^a	57
Volumen del eyaculado (mL)	0.4 ^a	1.1 ^a	0.4 ^a	0.2
Concentración espermática (x10 ⁶ /mL)	2882 ^a	3407 ^a	1766 ^a	1046
Motilidad masal (escala, 1-5)	2.5 ^a	3.1 ^a	1.4 ^a	1.0
Espermatozoides por mL (x10 ⁶)	2108 ^a	4723 ^a	1681 ^a	1116
Motilidad individual (%)	29 ^a	47 ^a	20 ^a	14
Viabilidad espermática (%)	44 ^a	38 ^a	21 ^a	18

^{ab} Superíndices desiguales entre columnas indican diferencia estadística significativa ($P \leq 0.05$).

V DISCUSIÓN

Los tratamientos con Se en combinación con Vit. E han demostrado mejorar la calidad seminal y la libido en carneros. Sin embargo, nuestros resultados son contrarios a los reportados por otros autores (Ali *et al.*, 2009; Mahmoud *et al.*, 2013). Es probable que la época y duración del tratamiento tuvieron un efecto negativo sobre nuestros resultados, debido a que el tratamiento fue aplicado solo por 28 días. En efecto, resultados encontrados por Mahmoud *et al.* (2013) en carneros Ossimi que confirman que la combinación de Se más Vit. E y aplicadas dos veces por semana (5mg de Se + 450 mg de Vitamina E) por 30 d durante la temporada de reproducción mejoraron las características del semen y el rendimiento reproductivo general de los carneros Ossimi

Lo anterior, es contrario a lo reportado por otros investigadores que sugieren que los tratamientos con Se+ vit.E mejora la calidad seminal en carneros (Ali *et al.*, 2009; Zuabir, 2015, 2017). Es probable, que lo anterior se deba a la duración de los tratamientos, ya que se sugiere que los tratamientos combinados con vit.E y Se, ya sea sola o combinada requieren más 90 días para lograr estimular la espermatogénesis. En efecto, el tiempo de tratamiento para estimular la espermatogénesis deben ser a un tiempo mayor a los 60 días, ya el proceso de espermatogénesis implica la regulación principalmente a través de las células gonadotrópicas de la pituitaria anterior, que estimulan a las células de Leydig a producir T4 a través de la estimulación de la hormona luteinizante, mientras que la hormona estimulante del folículo y la testosterona inducen el proceso de espermatogénesis (Toocheck *et al.*, 2016). Por otra parte, en cuanto a la duración de los tratamientos con Se + Vit.E o vit E sola, resultados indican que los tratamientos aplicados dos veces por semana de vitamina E sola (175 mg/animal) o combinada con selenio (70 mg vit. E + 2800 mg de Se) por 90 días mejoraron las características del semen y el rendimiento reproductivo (libido) de los carneros Awassi durante la época de calor (Ali *et al.*, 2009). Al igual Baiomy *et al.* (2009) sugiere que los tratamientos por 90 d con 0.5 ppm +50 mg de vit.E mejora significativamente ($p < 0.05$) los parámetros de calidad seminal en ovinos.

Otros estudios sugieren una mejora sobre las características del semen, lo que puede resultar en mejora del rendimiento reproductivo de los carneros tratados durante la temporada de reproducción (Ghorbani *et al.*, 2017). En efecto, en carneros tratados con 300 mg/ animal de Vitamina E o vitamina E + selenio dio como resultado, una mejorar el desempeño reproductivo, lo que se sugiere que la vitamina E y / o vitamina E + las aplicaciones de selenio pueden mejorar el desempeño reproductivo de los carneros (Kaya *et al.*, 2019). Lo anterior, es contrarios a nuestros resultados. Lo anterior pudiera deberse a que él Se y la vit E o ADE, no regularon la producción de testosterona por las cleuls de Leydig. En efecto, estudios han demostrado que la hormona polipeptídica osteocalcina, además de sus propiedades endocrinas juega un papel regulador de la homeostasis, lo cual lo hace promoviendo la síntesis de T4 por las células de Leydig, hormona esteroidea que se requiere para muchos aspectos en la función testicular (Jensen, 2012; Huang *et al.*, 2015). Sin embargo, nuestros resultados en cuanto a la calidad seminal son contrarios a los resultados encontrados por Ali *et al.* (2009) en carneros de la raza Awassi que indican que los tratamientos con Se ya sea solo o en combinación con vit. E mejoraron las características del semen y el rendimiento reproductivo de estos machos (Ali *et al.*, 2009).

Estudios demuestran que la suplementación de Vit- E, ya sea en dosis oral o inyectada, en carneros aumentan la calidad del semen y el volumen de eyaculado, así como, concentración y motilidad espermática (Yue *et al.* 2010; Mahmoud *et al.* 2013), y el comportamiento sexual en el macho ovino (Liu *et al.*, 2014).

La circunferencia escrotal, no mostro diferencia entre grupos. Lo anterior, es contario a los resultados encontrados por Kaur y Kaur. (2000) que mostraron que él Se tiene una influencia sobre la morfología macroscópica e histológica de los testículos. En efecto, se ha demostrado que el selenito de sodio a dosis de 0.1 ppm en carneros se asoció con un aumento significativo en la longitud y circunferencia escrotal (Marai *et al.*, 2009). Es probable que lo anterior, se deba

a que el contenido de minerales y proteínas requeridos por el tejido testicular y los espermatozoides en ambo grupos se encontraba en niveles adecuados.

Los machos del grupo tratado con Se más Vitamina E ADE, tuvieron un mayor PV y CC en comparación con los machos del GC ($P < 0.05$). Es probable que lo anterior, se deba los efectos positivos del Se debido a que este mineral permite un adecuado funcionamiento de las selenoproteínas, ya que estas proteínas incluyen a la enzima antioxidante glutatión peroxidasa (Quisirumbay-Gaibor *et al*, 2020), las cuales juegan un papel importante a nivel celular en la distribución de los nutrientes ingeridos a través del alimento hacia el depósito tisular y la consecuente ganancia de peso (Oblitas *et al.*, 2000; Monroy, 2017). En efecto, se ha demostrado que la suplementación de Se (selenito de sodio) vía im, produce un incremento de la actividad de glutatión peroxidasa desde los 30 a 90 días de su aplicación, permitiendo obtener una mayor ganancia de peso (g/día) en vaquillas selenio deficiente a pastoreo (Oblitas *et al.*, 2000).

Los resultados encontrados en nuestro estudio en cuanto al tiempo de reacción (latencia al eyaculado), no se encontró diferencia entre tratamientos. Resultados encontrados por Yousef *et al.* (2003) demuestran que el tratamiento de conejos con Vitamina E aumentó significativamente el tiempo de reacción en la prueba de la libido, lo cual es contrario a los resultados encontrado en nuestros machos tratados. Es probable, que lo anterior se deba al tiempo de tratamiento de los machos en nuestro estudio. Lo cual está de acuerdo con resultados encontrados por Ali *et al.*, (2009) que demostraron que los niveles de testosterona plasmática y corticosterona en ratas macho que recibieron una dieta deficiente en vitamina E durante un periodo de 130 días fueron significativamente más bajos que en ratas que recibieron la misma dieta suplementada con vitamina E.

La intensidad de olor no mostro diferencias estadísticas en ambos grupos. Lo anterior es debido probablemente a la duración de los tratamientos, no fue suficiente para poder estimular la producción de T4, y lograr una regulación sobre las hormonas implicadas en la espermatogénesis, por lo cual requerían más tiempo de tratamiento y la dosis aplicada. En efecto, de acuerdo con resultados

encontrados por Ali *et al.*, (2009) demostraron que los niveles de testosterona plasmática y corticosterona en ratas macho que recibieron una dieta deficiente en vitamina E durante un periodo de 130 días fueron significativamente más bajos que en ratas que recibieron la misma dieta suplementada con vitamina E. Lo anterior puede explicar que la IO, la CE no fue diferente significativamente ambos grupos, ya la IO es indicativo del comportamiento sexual en el carnero, el cual se activa debido al incremento de T4 en sangre y mejora las espermatogénesis, lo anterior, puede explicar porque nuestros resultados, en cuanto a la calidad seminal no mostraron diferencias significativas entre grupos.

VI CONCLUSIÓN

Los resultados del presente estudio demuestran que los tratamientos utilizando selenio combinado con vitamina E o vitamina A, D y E por un periodo de 28 días, no mejoraron la calidad seminal de los carneros de raza Dorper. Lo anterior, sugiere un mayor tiempo de tratamiento para estimular la calidad seminal y un mejor desempeño reproductivo de estos machos.

VII LITERATURA CITADA

- Abdou, A. S. A., 2001. Some histological studies on the scrotal skin of sheep. The Egyptian society of Animal Producción, 38(1), pp. 31-50.
- Aguirre F. V., Vázquez R. R., Orihuela T. A., (2005) Entrenamiento de carneros para la recolección de semen mediante vagina artificial, utilizando como estímulo objetos inanimados. Vet Mex. Vol. 36 (1), Pág. 2-8.
- Aisen, E. G., 2009. En: Reproducción Ovina Y Caprina. s.l.:s.n.
- Alonge, S. y otros, 2019. The effect of dietary supplementation of Vitamin E, Selenium, Zinc, Folic Acid, and N-3 polyunsaturated fatty acids on sperm motility and membrane properties in dogs. Animals, Volumen 9, pp. 9-34.
- Atessahin, A., Bucak, M. N., Tuncer, P. B. & Kizil, M., 2008. Effects of anti-oxidant additives on microscopic and oxidative parameters of Angora goat semen following the freeze-thawing process. Small Ruminant Research, Volumen 77, pp. 38-44.
- Balamurugan, M. B., Ramamoorthy, B., Ravi, Shankar, K. m. & Keerthana J., 2017. Mineral an Important Nutrient for Efficient Reproductive Mineral an Important Nutrient for Efficient. International Journal of Science, Environment and Technology, Volumen 6, pp. 694-701.
- Barroso-Villa, B., Colín-Valenzuela, A. & Estrada-Gutierrez, G., 2015. Oxidantes y antioxidantes en la infertilidad masculina Oxidants and antioxidants in male infertility. pp. 117-123.
- Bazer, F. W., 2019. Reproductive physiology of sheep (*Ovis aries*) and goats (*Capra aegagrus hircus*. Animal Agriculture: Sustainability, Challenges and Innovations, pp. 199-209.
- Calderón-Leyva, M. G., Meza-Herrera, C. A., Arellano-Rodriguez, G., Gaytan-Alemán, L. R., Alvarado-Espino, A. S., Gonzalez-Graciano, E. A., ... & Véliz-Deras, F. G. (2017). Effect of Glutamate Supplementation upon Semen Quality of Young Seasonally Sexual-Inactive Dorper Rams. Journal of Animal Research, 7(3), 419.
- Ceppi, M. I. A., s.f. Efecto de la suplementación con vitaminas c y e.
- Chaparro, H. C., 2014. "efecto del suplemento oral de vitaminas y minerales en las características seminales de carneros corriedale. Universidad nacional del altiplano", pp. 9-16.
- Climent. Peris, S. y otros, 2005. Manual de Anatomía y Embriología de Los Animales Domesticos. Zaragoza, España: Acribia.
- Cordoba, I. a. & Iglesias, R. M., 2017. Uso de antioxidantes en la ganadería. revista ganadero, Volumen 41, pp. 164-173.
- Cruz-Castrejón, U., Véliz, F. G., Rivas-Muñoz, R., Flores, J. A., Hernández, H., & Moreno, G. D. (2007). Response of sexual activity in male goats under

- grazing conditions to food supplementation and artificial long day treatment. *Técnica Pecuaria en México*, 45(1).
- Cueto M., Gibbons A., Bruno Galarraga M. M., Fernández J., (2016) Manual de obtención, procesamiento del semen ovino. INTA ediciones. 2 ed.
- Delgado C., B.E. 2013. Evaluación espermática de semen de ovino tratado por la técnica de gradiente de densidad. Tesis. Licenciatura. Universidad Ricardo Palma. Lima, Perú. 112 p.
- Delgado, C. B. E., 2013. EVALUACIÓN ESPERMÁTICA DE SEMEN DE OVINO TRATADO POR LA TÉCNICA DE GRADIENTE DE DENSIDAD. Universidad Ricardo Palma.
- FASS. 2010. Guide for the Care and Use of Agricultural Animals in Agricultural Research and Teaching, 3rd ed. Federation Animal Science Society, Savoy, IL, USA. ISBN: 978- 956-14-2161-5
- Fraire Cordero S., Pro Martínez A., Ramírez Valverde G., Sánchez del Real C., Gallegos Sánchez J., 2013. Selenio y vitamina e en la fertilidad de ovejas pelibuey y sincronizadas con progesterona. Universidad Juárez Autónoma de Tabasco, Villahermosa, México. 29 (1) 33-44 p.
- Galina C., y Valencia J.,2009. Reproducción de Animales Domésticos. 3ª Edición; Limusa.
- Galina, C. & Valencia, J., 2008. Reproducción de los Animales Domesticos. 3 Edición ed. s.l.:Limusa.
- Gómez V., J.C. 2019, Evaluación de espermatozoides criopreservados de ovinos de pelo en condiciones de trópico de guerrero en el laprosem-uagro. Tesis. Maestría. Universidad Autónoma de Guerrero. Iguala de la Independencia, Guerrero, México. 90 p.
- Hafez, E. & Hafez , B., 2004. Reproduccion e Ensemnacion Artificial en Animales. 7 edición ed. s.l.:Interamericana.
- Hermo, L., 2002. The Epididymis: From Molecules to Clinical Practice. The Epididymis: From Molecules to Clinical Practice, pp. 81-102.
- Huang, C., Li, B., Xu, K., Liu, D., Hu, J., Yang, Y., ... & Zhu, W. (2017). Decline in semen quality among 30,636 young Chinese men from 2001 to 2015. *Fertility and sterility*, 107(1), 83-88.
- Jensen, MB (2012). Metabolismo de la vitamina D, hormonas sexuales y función reproductiva masculina. *Reproducción* , 144 (2), 135-152.
- Kaur, R., & Kaur, K. (2000). Effects of dietary selenium (SE) on morphology of testis and cauda epididymis in rats. *Indian journal of physiology and pharmacology*, 44(3), 265-272.
- Liu, S., Masters, D., Ferguson, M., & Thompson, A. (2014). Vitamin E status and reproduction in sheep: potential implications for Australian sheep production. *Animal Production Science*, 54(6), 694-714.

- Mahmoud, G. B., Abdel-Raheem, S. M., & Hussein, H. A. (2013). Effect of combination of vitamin E and selenium injections on reproductive performance and blood parameters of Ossimi rams. *Small Ruminant Research*, 113(1), 103-108
- Marai, I. F. M., El-Darawany, A. H., Ismail, E., & Abdel-Hafez, M. A. M. (2009). Reproductive and physiological traits of Egyptian Suffolk rams as affected by selenium dietary supplementation and housing heat radiation effects during winter of the sub-tropical environment of Egypt. *Archives Animal Breeding*, 52(4), 402-409.
- Marin-Guzman, J., Mahan, D. C. & Whitmoyer, R., 2000. Effect of dietary selenium and vitamin E on the ultrastructure and ATP concentration of boar spermatozoa, and the efficacy of added sodium selenite in extended semen on sperm motility. *Journal of Animal Science*, Volumen 78, pp. 1544-1550.
- Matamoros. Pinel, R. & Salinas. Perez, P., 2017. *Fundamentos de fisiología y endocrinología reproductiva en animales domésticos*. Primera edición ed. Santiago de Chile: Ediciones Universidad Snto Tomás.
- McDowell, L. R., Williams, S. N., Hidiroglou, N., Njeru, C. A., Hill, G. M., Ochoa, L., & Wilkinson, N. S. (1996). Vitamin E supplementation for the ruminant. *Animal Feed Science and Technology*, 60(3-4), 273-296.
- Meléndez, P., & Bartolomé, J. (2017). Avances sobre nutrición y fertilidad en ganado lechero: Revisión. *Revista mexicana de ciencias pecuarias*, 8(4), 407-417.
- Membrillo-Ortega, A., Córdova-Izquierdo, A., Hicks-Gómez, J. J., Valencia-Méndez, J. J., & Castillo-Juárez, H. (2011). Efecto de la adición de antioxidantes en el diluyente de semen de macho cabrío antes de congelar y después de descongelar. *Revista Veterinaria*, 22(2), 85-90.
- Molina, M. A. E., 2019. *SELENIO: UN ELEMENTO TÓXICO Y ESENCIAL*. FACULTAD DE FARMACIA UNIVERSIDAD COMPLUTENSE, Volumen Tesis.
- Murgadas V, G., Rodríguez M, E., Wilaon B, A., Vidal C, M., Noez J, A., Heredia M, M., 2009. Alternativa metodológica para el desarrollo de conocimientos genéticos en el perfil de medicina transfusional. *Revista informática científica*, Vol.64. Num.4 Universidad de ciencias médicas de Guantánamo, Cuba.
- NAM. 2002. *Guide for the Care and Use of Laboratory Animals*. Co-produced by the National Academy of Medicine-Mexico and the Association for Assessment and Accreditation of Laboratory Animal Care International, 1st ed. Harlan Mexico, DF, Mexico. ISBN: 978-0-309-15400-0.
- Neill's, K., 2006. *Physiology of reproduction*.. 3 edición ed. s.l.:Elsevier.
- Noblanc, A. A. y otros, 2011. Glutathione peroxidases at work on epididymal spermatozoa: An example of the dual effect of reactive oxygen species on

- mammalian male fertilizing ability. *Journal of Andrology*, Volumen 32, pp. 641-650.
- Pathak, , A. y otros, 2012. Gross Anatomical, Histological and Histochemical Studies on the Postnatal Development of the Prostate Gland of Gaddi Goat. *International Journal of Morphology*, 30(2), pp. 731-739.
- Perea-Trejo, L., 2015. Minería en chihuahua. Informativas Outlet minero, Volumen [http:// outletminero.org/mineria-en-chihuahua](http://outletminero.org/mineria-en-chihuahua).
- Rimbaud, E., 2005. FISIOPATOLOGIA DE LA REPRODUCCIÓN. <https://www.coursehero.com/file/44100949/Fisiopatologia-de-la-Reproduccionpdf/> ed. s.l.:s.n.
- Rodríguez Gaxiola M., Romo Valdez J., Ortiz López B., Barajas Cruz R., Gaxiola Camacho S., Romo Rubio J., 2016. Respuesta al consumo adicional de Zinc Orgánico en la calidad seminal de ovinos de pelo. Facultad de Medicina Veterinaria y Zootecnia de la Universidad Autónoma de Sinaloa. Culiacán, Sinaloa, México. 6 (3) 24-34 p.
- Rodriguez, C. M., Kirby, J. L. & Hinton, B. T., 2002. The Development of the Epididymis. *Molecules to Clinical Practice*, pp. 251-267.
- Salazar L., Carrillo Gonzales D, M., Hernández H, D., 2016 Efecto de la suplementación con zinc y selenio sobre la calidad seminal en cerdos, *Revista Colombiana ciencia animal*, 8: 400-410.
- Sánchez Salas J., Elizondo S. J.A., Víquez M. E., Orozco Vidaorreta C., 2014. Evaluación de la suplementación con selenio orgánico y su efecto sobre el desempeño productivo y reproductivo de vacas lecheras en pastoreo en costa rica. *Agronomía costarricense*. Universidad de Costa Rica, San José, Costa Rica. 38 (1) 29-41 p.
- Sumano L. H. S, y Ocampo C. L. 2006 *Farmacología Veterinaria, Promotores de crecimientos*. Vitaminas., Tercera edición., McGRAW-Hill Interamericana. Pag. 385-391.
- Suttle, N. F., 2010. En: 4. edición, ed. *Mineral Nutrition of Livestock*. s.l.:CABI.
- Talib Ali, A. B., Bomboi, G., & Floris, B. (2009). Does Vitamin E or Vitamin E plus Selenium improve reproductive performance of rams during hot weather?. *Italian Journal of Animal Science*, 8(4), 743-754.
- Talib, A. A. A. B., Bomboi, G. & Floris, B., 2009. Does Vitamin E or Vitamin E plus Selenium improve reproductive performance of rams during hot weather?. *Italian Journal of Animal Science*, Volumen 8, pp. 743-754.
- Tortora, G. J. B. D., 2010. En: d. edición, ed. *Principios de anatomía y fisiología*. s.l.:Guanabara Koogan.
- Yousef, M. I., Abdallah, G. A., & Kamel, K. I. (2003). Effect of ascorbic acid and vitamin E supplementation on semen quality and biochemical parameters of male rabbits. *Animal reproduction science*, 76(1-2), 99-111.

- Yue, D., Yan, L., Luo, H., Xu, X., & Jin, X. (2010). Effect of Vitamin E supplementation on semen quality and the testicular cell membranal and mitochondrial antioxidant abilities in Aohan fine-wool sheep. *Animal Reproduction Science*, 118(2-4), 217-222.
- Zhou, J., Du, J., Huang, L., Wang, Y., Shi, Y., & Lin, H. (2018). Preventive effects of vitamin D on seasonal influenza A in infants: a multicenter, randomized, open, controlled clinical trial. *The Pediatric infectious disease journal*, 37(8), 749-754.
- Zubair, M. (2017). Effects of dietary vitamin E on male reproductive system. *Asian pacific journal of reproduction*, 6(4), 145.
- Zubair, M., Ali, M., Ahmad, M., Sajid, S. M., Ahmad, I., & Gul, S. T. (2015). Effect of Selenium and Vitamin E on cryopreservation of semen and reproductive performance of animals (a review). *J. Entomol. Zool. Studies*, 3(1), 82-86.