UNIVERSIDAD AUTÓNOMA AGRARIA
“ANTONIO NARRO”
UNIDAD LAGUNA

DIVISIÓN REGIONAL DE CIENCIA ANIMAL

TRATAMIENTO DE ULCERAS CORNÉALES CON LA TÉCNICA DE COLGAJO CONJUNTIVAL PEDICULADO ROTACIONAL

POR:

MARIO CÉSAR GABILONDO DELGADO

TESIS

PRESENTADA COMO REQUISITO PARCIAL PARA OBTENER EL TÍTULO DE:

MÉDICO VETERINARIO ZOOTECNISTA

TORREON COAHUILA, MÉXICO JUNIO 2012

UNIVERSIDAD AUTÓNOMA AGRARIA

“ANTONIO NARRO”

UNIDAD LAGUNA

DIVISIÓN REGIONAL DE CIENCIA ANIMAL

TRATAMIENTO DE ULCERAS CORNÉALES CON LA TÉCNICA DE COLGAJO CONJUNTIVAL PEDICULADO ROTACIONAL

APROBADA POR LOS JURADOS:

PRESIDENTE DEL JURADO

M.C. ESEQUIEL CASTILLO ROMERO

VOCAL

M.C. ERNESTO MARTÍNEZ ARANDA

VOCAL

M.V.Z. HILDA RUTH SAGREDO ULLOA

VOCAL SUPLENTE

M.C. JORGE ITURBIDE RAMIREZ

TORREON COAHUILA, MÉXICO JUNIO 2012

UNIVERSIDAD AUTÓNOMA AGRARIA

“ANTONIO NARRO”

UNIDAD LAGUNA

DIVISIÓN REGIONAL DE CIENCIA ANIMAL

TRATAMIENTO DE ULCERAS CORNÉALES CON LA TÉCNICA DE COLGAJO CONJUNTIVAL PEDICULADO ROTACIONAL

POR:

MARIO CÉSAR GABILONDO DELGADO

TESIS QUE SE SOMETE A LA CONSIDERACIÓN DEL H. JURADO EXAMINADOR COMO REQUISITO PARCIAL PARA OBTENER EL TÍTULO DE:

MÉDICO VETERINARIO ZOOTECNISTA

APROBADA POR:

M.C. ESEQUIEL CASTILLO ROMERO
ASESOR PRINCIPAL

Coordinación de la División Regional de Ciencia Animal

M.V.Z. RODRIGO ISIDRO SIMON ALONSO
COORDINADOR DE LA DIVISIÓN GENERAL DE CIENCIA ANIMAL

TORREON COAHUILA, MÉXICO JUNIO 2012

Índice

I	Resumen.	……	**1**
II	Introducción.	……	**2**
III	Revisión bibliográfica.	……	**3**
1	Anatomía, fisiología y bioquímica ocular.	……	**3**
1.1	Órbita.	……	**3**
1.2	Párpados.	……	**4**
1.3	Sistema lagrimal.	……	**5**
1.4	Conjuntiva.	……	**5**
1.4.1	Conjuntiva palpebral.	……	**6**
1.4.2	Conjuntiva bulbar.	……	**6**
1.4.3	Histología.	……	**7**
1.4.4	Vascularización.	……	**8**
1.4.5	Drenaje.	……	**8**
1.4.6	Inervación.	……	**8**
1.5	Córnea.	……	**9**
1.5.1	Forma.	……	**9**
1.5.2	Estructura.	……	**9**
1.5.3	Vascularización e inervación.	……	**11**
1.5.4	Metabolismo corneal.	……	**12**
1.6	Iris y cuerpo ciliar.	……	**13**
1.7	Cristalino.	……	**14**
1.8	Retina.	……	**14**
1.9	Tapetum.	……	**15**
1.10	Nervio óptico y vías visuales.	……	**16**
2	Consideraciones anatómicas fisiológicas.	……	**17**
3	Queratitis ulcerativa.	……	**19**
3.1	Generalidades.	……	**19**
3.2	Etiología.	……	**20**
3.3	Signos clínicos.	……	**20**
3.4	Diagnostico.	……	**21**
3.5	Tratamiento general.	……	**21**
3.6	Ulceración media a profunda del estroma.	……	**22**
3.6.1	Tratamiento de ulceras profundas.	……	**23**
4	Fisiopatología.	……	**24**
4.1	Predisposición racial.	……	**25**
5	Clasificación de las úlceras.	……	**26**
5.1	Según su profundidad.	……	**26**
5.2	Según su etiología.	……	**27**
6	Diagnóstico.	……	**27**
6.1	Fluoresceína	……	**28**
6.1.1	Usos en medicina veterinaria.	……	**29**
6.1.1.1	Determinación de lesiones en córnea.	……	**29**

7	Equipo y principios quirúrgicos.	……	**30**
8	Elección de la sutura y la aguja.	……	**32**
8.1	Elección de la sutura.	……	**32**
8.1.1	Suturas no absorbibles.	……	**32**
8.1.2	Suturas absorbibles.	……	**33**
8.2	Calibre del material de sutura.	……	**33**
8.3	Elección de la aguja.	……	**33**
8.3.1	Calibre de la aguja.	……	**33**
8.3.2	Estructura de la aguja.	……	**34**
9	Manejo de instrumentos microquirúrgicos.	……	**36**
9.1	Manejo de suturas y agujas con micropunta.	……	**36**
9.2	Uso de pinzas de anudado.	……	**36**
9.3	Sutura.	……	**37**
9.3.1	Técnica básica.	……	**37**
9.3.2	Principios generales de sutura.	……	**38**
9.3.3	Anudado.	……	**39**
10	Principios de microcirugía.	……	**39**
11	La anestesia en microcirugía.	……	**40**
11.1	Anestésicos tópicos.	……	**41**
12	Cirugía de la cornea.	……	**41**
13	Injertos de conjuntiva.	……	**42**
13.1	Colgajo conjuntival pediculado rotacional.	……	**43**
13.1.1	Técnica.	……	**43**
14	Tratamiento farmacológico.	……	**48**
15	Contraindicaciones.	……	**48**
IV	Materiales y métodos.	……	**49**
1	Materiales.	……	**49**
2	Métodos.	……	**49**
V	Resultados.	……	**51**
VI	Conclusiones.	……	**51**
VII	Bibliografía.	……	**52**
VIII	Anexos	……	**54**

I. Resumen

El presente trabajo se realiza con el fin de explorar una técnica sencilla y adecuada para el tratamiento de ulceras cornéales profundas, frecuentes en la consulta veterinaria.

Dentro de la práctica veterinaria la oftalmología tiene un lugar importante, ya que los problemas oftálmicos constituyen una considerable proporción dentro del promedio de las afecciones clínicas generales

La queratitis ulcerativa es la enfermedad ocular más frecuente. Se caracteriza por una discontinuidad sobre la superficie corneal que no tiende a la cicatrización o inclusive, que puede profundizarse. Es más frecuente en caninos, presentando mayor incidencia en las razas braquiocefálicas, que en felinos.

Los autoinjertos de conjuntiva son fáciles de obtener en perros y gatos y pueden derivarse tanto de la conjuntiva bulbar como de la palpebral. Estos injertos se emplean para reforzar el estroma corneal debilitado y proporcionan fibroblastos, vasos sanguíneos y células epiteliales, que reparan defectos y aportan propiedades antimicrobianas y antiproteasas/anticolagenasas

Para el experimento fueron intervenidos 3 perros bajo la técnica de colgajo conjuntival pediculado rotacional, los cuales, transcurridos un periodo de 21 días presentaron una recuperación satisfactoria gracias a la adecuada realización de la técnica quirúrgica

La técnica aunque tardada resulto sencilla

Pese a problemas de friabilidad en la cornea, la técnica pudor realizarse adecuadamente

La recuperación de los animales fue satisfactoria

No se presentaron complicaciones posquirúrgicas

Palabras claves: cirugía oftalmológica, micro cirugía, cirugía de la cornea , ulcera corneal, colgajo conjuntival.

II. Introducción.

Dentro de la práctica veterinaria la oftalmología tiene un lugar importante, ya que los problemas oftálmicos constituyen una considerable proporción dentro del promedio de las afecciones clínicas generales. Adicionalmente cuando el paciente se presenta a consulta por causas no relacionadas con afecciones oculares, puede haber anormalidades que afecten la visión, las cuales se pueden evidenciar por medio de preguntas precisas o por un examen oftalmológico rápido y sencillo.

El ojo es un órgano cuyas características lo hacen altamente sensible a procesos inflamatorios y degenerativos, los cuales causan fácilmente daños irreversibles que pueden afectar seriamente las estructuras necesarias para la visión. Algunas de esas reacciones inflamatorias se pueden presentar secundarias a problemas clasificados como urgencias oftálmicas, tales como traumatismos, quemaduras, procesos inflamatorios y alérgicos locales o sistémicos, que pueden causar alguna lesión en muy poco tiempo, de tal forma que en estos casos se hace necesaria la atención inmediata del paciente, con el fin de realizar un pronto diagnostico y tratamiento.

Una ulcera corneal es una lesión en la cual hay perdida del epitelio, con o sin pérdida del tejido más profundo.

Todas las ulceras cornéales deben ser consideradas como potencialmente peligrosas, aun en aquellos casos en los cuales solo este presente un pequeño defecto en el epitelio corneal, esto es debido a que la cornea que está desprovista de epitelio, es más susceptible a agentes bacterianos.

Las ulceras cornales pueden clasificarse como superficiales o profundas. Una ulcera superficial es aquella en la cual se produjo perdida del epitelio; las ulceras profundas involucran perdida del estroma y deben ser consideradas como extremadamente

riesgosas, pues pueden complicarse, produciendo herniación de la membrana de descemet, prolapso del iris y digestión de la cornea por acción de enzimas colagenoliticas.

III. Revisión bibliográfica.

1. Anatomía, fisiología y bioquímica ocular.

1.1. Órbita.

La órbita del gato y el perro está formada por los huesos frontal, palatino, lagrimal, maxilar, cigomático y preesfenoidal.

La órbita ósea está incompleta superotemporalmente, donde el ligamento orbicular denso forma un puente entre la apófisis frontal del hueso cigomático y la apófisis cigomática del frontal.

La glándula lagrimal se sitúa superiormente, bajo este ligamento orbitario. El contenido de la órbita está cubierto por una capa de tejido conectivo, la periorbita, que se ancla con firmeza a los márgenes anteriores de la órbita. Hay siete músculos extraoculares inervados por los pares craneales tercero, cuarto y sexto que controlan el movimiento del globo. Existe una cantidad variable de grasa entre la periorbita y las paredes óseas y rodeando los músculos extraoculares.

La glándula salival cigomática se localiza inferotemporalmente, en el fondo del arco cigomático, y puede ser asiento de infecciones o de formación de mucoceles. La pared ósea de la órbita es más delgada medialmente y puede permitir la diseminación de procesos infecciosos o neoplásicos que se originen en la cavidad nasal o los senos periorbitarios. Los procesos infecciosos que afectan a la raíz de las muelas también pueden extenderse a la órbita.

Las lesiones orbitarias ocupantes de espacio pueden ser de etiología inflamatoria o neoplásica. Debido a que la órbita ósea es una estructura incompleta inferior y

superotemporalmente, los procesos ocupantes de espacio pueden avanzar mucho antes de que se produzca exoftalmos y/o desviación del globo. El diagnóstico y tratamiento de estas enfermedades se estudia en capítulos posteriores.

1.2. Párpados.

Los párpados forman la primera barrera del ojo frente a las agresiones mecánicas.

También sirven para distribuir la película lagrimal y, a través de las glándulas meibomianas, producen una secreción oleosa que retarda la evaporación de las lágrimas. Los párpados están formados por:

1. Una capa externa de piel fina y plegable.

2. Una pequeña cantidad de tejido conectivo laxo que contiene glándulas sudoríparas modificadas y las fibras circunferenciales del músculo orbicular de los párpados (inervado por ramas del nervio facial).

3. El tejido conectivo fibroso más rígido de la placa tarsal.

4. Las fibras radiales de los músculos elevador del párpado superior (inervado por el nervio motor ocular común) y de Müller (con inervación simpática a través de ramas del trigémino).

5. La conjuntiva palpebral con células caliciformes.

Las pestañas se encuentran en el borde del párpado superior, por detrás de sus folículos están los orificios de las glándulas sebáceas (meibomianas); estos orificios glandulares también se encuentran a lo largo del borde palpebral. La displasia o metaplasia de estas glándulas ocasiona la formación de folículos pilosos aberrantes (distiquia), que pueden contactar con la córnea y provocar epífora y, rara vez, queratitis. Las manipulaciones quirúrgicas de los párpados requieren un manejo delicado para disminuir la inflamación y la aposición cuidadosa de los bordes de las heridas quirúrgicas o traumáticas. Debe

prestarse especial atención al mantenimiento de un borde palpebral liso. El cierre de los defectos de espesor total debe hacerse en dos capas, ya que la placa tarsal tiene mayor fuerza y debe incluirse en la capa subcutánea.

1.3. Sistema lagrimal.

La película lagrimal precorneal consta de tres capas diferenciadas:

1. Una capa mucosa más cercana a la córnea y producida por las células caliciformes conjuntivales.

2. Una gruesa capa acuosa.

3. Una capa externa oleosa producida por las glándulas meibomianas de los párpados.

La porción acuosa de la película lagrimal es producida conjuntamente por la glándula lagrimal orbitaria y una glándula localizada en la base del tercer párpado. La glándula lagrimal mayor se sitúa en la parte supero temporal de la órbita bajo el ligamento orbitario y el proceso supraorbitario del hueso frontal; su secreción alcanza el saco conjuntival a través de los numerosos conductillos situados en el fórnix superior. Las lágrimas se distribuyen sobre la superficie de la córnea por la acción de los párpados y salen a través de los puntos nasolagrimales.

Estas dos aberturas se localizan nasalmente, por encima y por debajo del canto medial, justo por dentro del borde palpebral. Los puntos se abren a dos canalículos que se unen para formar el conducto nasolagrimal, que atraviesa un canal óseo excavado en el maxilar para desembocar ventrolateralmenteen la cavidad nasal.

1.4. Conjuntiva.

Es una membrana mucosa transparente que cubre o tapiza la cara posterior de los párpados extendiéndose desde el borde libre hasta el borde adherente. Continúa tapizando la cara anterior del globo ocular hasta llegar al limbo esclerocorneal. El epitelio

de la conjuntiva del limbo se continúa con el epitelio corneal. Por tanto, la conjuntiva se extiende desde el borde libre palpebral superior hasta el inferior, estando siempre ausente alrededor de la córnea.

Sus funciones son proteger la cavidad orbitaria y el globo ocular ante la presencia de cuerpos extraños, unir los párpados al segmento anterior del globo ocular, y participar en la elaboración de la película lagrimal.

Se divide en: conjuntiva palpebral, conjuntiva del fórnix o "fondo de saco", y conjuntiva bulbar.

1.4.1. Conjuntiva palpebral.

Se subdivide en conjuntiva palpebral marginal, conjuntiva palpebral tarsal, y conjuntiva palpebral orbitaria.

- Conjuntiva palpebral marginal: Es delgada, transparente, y muy vascularizada. Se extiende desde el tercio posterior del borde libre de los párpados hasta la zona donde se inician los tarsos. Siempre se encuentra cubierta de película lagrimal y en ella se abren los puntos lagrimales. Comienza por detrás de los orificios de drenaje de las glándulas de Meibomio o "tarsales".

- Conjuntiva palpebral tarsal: Está muy vascularizada y tapiza los tarsos a los que se adhiere con gran fuerza.

- Conjuntiva palpebral orbitaria: Se sitúa por detrás de la parte posterior de la aponeurosis tendinosa del M.E.P.S. Esta conjuntiva se une más laxamente que la anterior, lo que permite que el globo ocular gire sin tensiones. También aparecen pliegues y surcos.

- Conjuntiva del fórnix o "fondo de saco".

Es donde la conjuntiva se refleja para tapizar la parte anterior del globo ocular, concretamente parte de la esclera y la totalidad del limbo.

1.4.2. Conjuntiva bulbar.

Es la más delgada y transparente. Está menos vascularizada y se subdivide en conjuntiva bulbar escleral y conjuntiva bulbar perilímbica o "pericorneal".

- Conjuntiva bulbar escleral: Se extiende desde la conjuntiva del fórnix hasta la conjuntiva perilímbica.

- Conjuntiva bulbar perilímbica o "pericorneal": Aproximadamente de 3 mm. Se encuentra alrededor de la córnea.

Ambas conjuntivas bulbares, la escleral y la perilímbica o "pericorneal", presentan forma anular.

1.4.3. Histología.

Está formada por dos tipos de tejido, una capa más superficial que está bañada por la película lagrimal y es epitelio conjuntival, y una capa más profunda que es tejido conjuntivo denso y a la que también se llama "lámina o sustancia propia".

El epitelio de la conjuntiva es estratificado no queratinizado de células prismáticas. La cantidad de capas celulares de este epitelio difiere dependiendo de la localización de la conjuntiva, de forma que en la conjuntiva marginal el epitelio es estratificado, en la conjuntiva tarsal hay dos capas de células, en la conjuntiva orbital hay 2 o 3 capas, los epitelios del fórnix y de la conjuntiva escleral tienen 3 capas de células, en el limbo vuelve a aumentar el número de capas celulares, y en las proximidades de la córnea el epitelio de la conjuntiva perilímbica puede llegar a tener hasta 10 capas celulares.

Lo más significativo es que este epitelio es de dos tipos: de revestimiento y glandular. Las glándulas son unicelulares. Producen mucus o "mucina" (células caliciformes). Pueden encontrarse de forma aislada en el epitelio o bien agrupándose formando un islote en cuyo interior hay gran cantidad de producto de secreción. En la conjuntiva del limbo y en la palpebral es donde menos cantidad de células caliciformes hay.

En las células epiteliales de la conjuntiva bulbar hay microvellosidades.

1.4.4. Vascularización.

Tiene una doble procedencia: la red palpebral, formada por las arterias palpebrales, y la red de arterias ciliares anteriores.

La red palpebral tiene dos arcadas superiores, la arcada palpebral periférica y la arcada palpebral marginal, y una arcada marginal inferior. Las dos superiores se anastomosan formando el plexo retrotarsal. Esta red palpebral nutre a la conjuntiva palpebral y a la conjuntiva del fórnix, creando las arterias conjuntivales posteriores.

La red de arterias ciliares anteriores, antes de penetrar en el limbo que está a unos 2 mm., da lugar a las arterias conjuntivales anteriores que vascularizan la conjuntiva bulbar hasta alcanzar la conjuntiva perilímbica. Una vez que la alcanzan se anastomosan con las ramas de las arterias conjuntivales posteriores y forman en la conjuntiva perilímbica una red vascular en empalizada.

1.4.5. Drenaje.

Tiene dos vías. Una se realiza a través de las venas conjuntivales palpebrales, ramas de las venas oftálmicas superior e inferior, y la otra a través de las venas ciliares anteriores que drenan en las venas musculares. En la conjuntiva hay una rica red de vasos linfáticos que forman un plexo linfático en la conjuntiva pericorneal.

1.4.6. Inervación.

Es fundamentalmente sensitiva, porque no hay músculos.

La conjuntiva palpebral superior y la del fondo de saco o "fórnix" superior se inervan a través de los nervios lagrimal y frontal. La conjuntiva palpebral inferior y la del fondo de saco o "fórnix" inferior se inervan a través del nervio lagrimal y el nervio infraorbitario. La conjuntiva bulbar se inerva a través de ramas del quinto par craneal.

También están presentes órganos nerviosos terminales sensitivos, como los corpúsculos táctiles de Meissner y los corpúsculos de Krause.

1.5 Córnea.

Es la porción anterior y transparente de la capa fibrosa ocular que proporciona cerca de dos terceras partes del poder refractivo necesario para enfocar la luz en la retina. Sus dos superficies están en contacto con medios líquidos. La anterior está cubierta por la película lagrimal y, a través de ésta, en contacto con la atmósfera (ojos abiertos) o la conjuntiva de los párpados (ojos cerrados). La superficie posterior está bañada por el humor acuoso que circula en la cámara anterior.

Tiene tres funciones principales:

- Transmisión de la luz con la menor distorsión y la absorción. Esta cualidad (transparencia) se debe a la disposición regular del tejido conectivo del estroma corneal, al espesor mínimo de la estructura y a la ausencia de vasos sanguíneos y mielina en las fibras nerviosas.

- Refractiva. Es la estructura de mayor poder ocular: 42-46 dioptrías.

- Protección de las estructuras oculares sin comprometer los requisitos ópticos.

1.5.1. Forma.

Tiene forma de lente cóncavo-convexa. La curvatura corneal se aplana hacia el limbo. La medición de los radios suele referirse a la zona central. Su grosor tampoco es homogéneo y crece desde el centro hasta el limbo.

1.5.2. Estructura.

El estudio histológico permite distinguir cinco capas cornéales. Desde el exterior a la profundidad son: el epitelio corneal, la lámina limitante anterior ("membrana de Bowman"), el estroma corneal, la lámina limitante posterior ("membrana de Descemet") y

el endotelio corneal. De la estructura de estas cinco capas dependen todas las cualidades funcionales de la córnea.

- Epitelio corneal. Es un epitelio plano (escamoso) estratificado no queratinizado, formado por 5-6 capas de células de tres tipos diferentes que conforman una estructura extremadamente regular con un grosor mantenido de unos 50 mm.

Las células basales, de forma cilíndrica, forman una monocapa que es la capa más profunda del epitelio, pegadas a la membrana limitante externa.

La zona intermedia, presenta 2 ó 3 capas de células que se van aplanando, formada por proliferación de las células basales.

Las células superficiales (escamosas), se disponen en dos capas y son las responsables de que la superficie anterior, en contacto con la película lagrimal, sea muy homogénea.

El epitelio, por su resistencia a la abrasión y rápida cicatrización, es una barrera mecánica muy eficaz frente a los agentes externos. Las bacterias no tienen capacidad de adherirse a un epitelio íntegro. Además actúa como barrera metabólica que impide la hidratación excesiva del estroma (ante una abrasión epitelial, el estroma se torna edematoso por adsorción de lágrima).

La superficie celular anterior de la cornea se va renovando a expensas de las capas subyacentes en un ciclo que dura, aproximadamente, una semana.

Las fibras nerviosas, terminaciones libres estrictamente amielínicas, se disponen entre las células epiteliales justo bajo las células superficiales. Su extrema sensibilidad desencadena los reflejos de cierre palpebral y secreción lagrimal.

- Lámina limitante anterior o "membrana de Bowman". No es la membrana basal del epitelio sino la capa más externa del estroma. De 10-12 mm de grosor, está compuesta por fibras de colágeno (de menor calibre que las del estroma), no ordenadas, en una matriz típica del conjuntivo. Es acelular y su espesor continuo regulariza la superficie del estroma. Si se daña puede ser invadida por tejido cicatricial.

- Sustancia propia o "estroma". Es la capa corneal de mayor espesor (en el centro unas 500 mm, 90% del espesor corneal total). Está constituida por entre 200 y 250 lamelas de colágeno embebido en una matriz de glicosamínglicanos (GAG) y glicoproteínas, con fibroblastos entre ellas. Las fibras de colágeno tienen un diámetro que oscila entre los 21 y 65 nm y componen las lamelas orientándose paralelas y uniformemente espaciadas. Cada lamela tiene 2 mm de espesor y una anchura que oscila entre 10 y 250 mm y se disponen oblicuamente entre ella y paralelas a la superficie corneal, extendiéndose de limbo a limbo. La superposición de las lamelas confiere resistencia y estabilidad mecánica a la córnea. Los fibroblastos de la sustancia propia son los encargados de sintetizar las fibras y la sustancia fundamental del estroma y, por lo tanto, los que lo renuevan y reparan.

- Lámina limitante posterior o "membrana de Descemet". Es la membrana basal del endotelio. Compuesta por fibras de colágeno entrecruzadas, es resistente, elástica y de un grosor homogéneo.

- Endotelio corneal. Es una monocapa de células poligonales con un espesor de 5 mm. Las membranas celulares se interdigitan y unen entre ellas, presentando algunas microvellosidades hacia la cámara anterior. Actúan como barrera controlando el grado de hidratación corneal.

Estas células no se dividen, por lo que, con la edad, al descender su número, se aplanan y disminuye su grosor. Ante un daño en el endotelio que comporte pérdida celular se extienden para cubrir el defecto. Esta pérdida se manifiesta por el polimegatismo (diversidad de tamaño entre las células) y pleomorfismo (diversidad de formas).

1.5.3. Vascularización e inervación.

La córnea es avascular con el fin de mantener su transparencia. Los capilares de la conjuntiva y de la epiesclera terminan en asas cerca de la periferia. La córnea también carece de vasos linfáticos.

Opuestamente a la vascularización, la inervación corneal es abundante, es sensitiva y deriva de la división oftálmica del trigémino, a través de los nervios ciliares largos. Son

fibras amielínicas que terminan entre las células epiteliales en forma de terminaciones libres.

1.5.4. Metabolismo corneal.

La córnea es avascular para mantener su transparencia, por lo que recibe sus metabolitos de los vasos del limbo, del humor acuoso y de la película lagrimal.

La principal fuente de glucosa es el humor acuoso. El oxígeno se recibe principalmente de la atmósfera a través de la lágrima, y en menor proporción del humor acuoso y de los capilares del limbo. Cuando los ojos están cerrados, es la vascularización de la conjuntiva palpebral quien aporta el oxígeno.

Las claves para entender la fisiología de la córnea se encuentran en las funciones de barrera del epitelio, y de bombeo metabólico del endotelio. Cualquier problema da lugar a un desequilibrio entre estas dos funciones, lo que produce un edema con pérdida de transparencia al ser el estroma corneal hipertónico con respecto a la lágrima y al humor acuoso.

El epitelio corneal limita la entrada de fluidos desde la lágrima (función de barrera). El endotelio regula el movimiento de agua y sustancias desde el acuoso al estroma, retirando el exceso de fluidos. Con esto, mantiene la transparencia alta y el grosor constante gracias a una bomba sodio-potasio (función de bombeo). En condiciones normales, la córnea contiene un 78% de agua (hay un relativa deshidratación).

La córnea genera su energía metabólica en forma de ATP (trifosfato de adenosina) y la ruta metabólica principal para su obtención es la glicólisis aeróbica, usando glucosa como principal sustrato.

En resumen, la transparencia corneal es consecuencia de tres hechos:

- Disposición paralela de las fibras de colágeno en el estroma.

- Fibras nerviosas amielínicas y ausencia de vasos sanguíneos.

- Estado de semideshidratación.

1.6. Iris y cuerpo ciliar.

El iris y el cuerpo ciliar forman la parte anterior de la cubierta vascular intermedia del ojo, denominada úvea. El iris forma la abertura pupilar, de diámetro variable para ajustar la cantidad de luz que atraviesa el cristalino hasta alcanzar la retina fotosensible. Esta variabilidad es mantenida por el músculo dilatador radial de inervación simpática y por el esfínter circunferencial de inervación parasimpática. Ambos músculos se localizan en la cara posterior del iris adyacente a la capa de epitelio pigmentario. El iris anterior a estos músculos está compuesto por un tejido conectivo vascular con pigmentación variable. Las heridas cornéales de espesor total a menudo se sellan por el tejido iridiano prolapsado, que debe volver a colocarse en la cámara anterior (si es viable) o extirparse. Las manipulaciones quirúrgicas del iris ocasionan con frecuencia hemorragias que pueden complicar la evolución postoperatoria.

El cuerpo ciliar es la continuación posterior del iris y consta de una parte anterior llamada pars plicata (con los procesos ciliares) y otra posterior denominada pars plana. El cuerpo ciliar está revestido por un epitelio biestratificado en el que sólo la capa interna está pigmentada. El epitelio ciliar produce el humor acuoso mediante una combinación de ultrafiltración pasiva y de secreción activa en la que interviene la anhidrasa carbónica. La producción pasiva de humor acuoso está influida por la presión arterial media. La inflamación de la úvea anterior producirá una reducción en la secreción acuosa activa y, por tanto, un descenso de la presión intraocular. El estroma del cuerpo ciliar contiene fibras lisas del músculo ciliar, con inervación parasimpática, que son importantes en la acomodación del cristalino para la visión cercana.

El humor acuoso circula desde los procesos ciliares a la cámara posterior del ojo, atraviesa la pupila y sale por la malla trabecular del ángulo iridocorneal. Durante este proceso se intercambian metabolitos con el cristalino y la córnea avasculares. Las barreras

morfológicas y fisiológicas a la circulación y el drenaje del humor acuoso son responsables de elevaciones de la presión intraocular (glaucoma).

1.7. Cristalino.

El cristalino es una estructura transparente y biconvexa anclada ecuatorialmente al cuerpo ciliar mediante fibras colágenas zonulares. La contracción del músculo ciliar cambia la curvatura del cristalino, modificando así su potencia óptica. El cristalino está rodeado por una cápsula externa, bajo la que existe en su parte anterior una monocapa de epitelio cúbico. Estas células epiteliales son metabólicamente activas y sufren mitosis a lo largo de la vida.

AI multiplicarse, las células van migrando al ecuador del cristalino donde se alargan y gradualmente pierden el núcleo y otros organelos para formar las fibras cristalinianas. Estas fibras se van colocando en un patrón circunferencial, de forma que las más antiguas quedan en la porción más profunda del cristalino. Los extremos de las fibras se unen anteriormente a la sutura en Y posteriormente a la sutura en Y invertida.

Las células epiteliales anteriores utilizan glucosa, que difunde al cristalino desde el humor acuoso circulante, y que es degradada anaeróbicamente a ácido láctico. En la diabetes mellitus se produce una saturación de las vías normales del metabolismo de la glucosa, lo que desemboca en una acumulación de sorbitol dentro del cristalino. Esta acumulación de sorbitol provoca una hidratación osmótica del cristalino que provoca la formación de una catarata observable clínicamente y que suele progresar con rapidez.

1.8. Retina.

La retina es una compleja estructura fotosensorial que consta de diez capas:

1. Epitelio pigmentario.

2. Fotorreceptores (segmentos extremos de los bastones y los conos).

3. Membrana limitante externa (procesos de las células de Müller).

4. Capa nuclear externa (núcleos de los fotorreceptores).

5. Capa plexiforme externa.

6. Capa nuclear interna (núcleos de las células de Müller, amacrinas, horizontales y bipolares).

7. Capa plexiforme interna.

8. Capa de células ganglionares.

9. Capa de fibras nerviosas (axones de las células ganglionares).

10. Membrana limitante interna (procesos de las células de Müller).

Las principales conexiones neuronales de la retina implican a los fotorreceptores, que sinapsan con las células bipolares, que a su vez sinapsan con las células ganglionares en la capa plexiforme interna. Los axones de las células ganglionares forman la capa de fibras nerviosas y se unen para constituir el nervio óptico en el polo posterior, Las células amacrinas y horizontales forman conexiones internas entre las células bipolares y parecen ejercer una influencia regulatoria. Las células de Müller son un componente no neuronal que forma una matriz de soporte y las barreras de las membranas limitantes interna y externa.

Los procesos degenerativos de la retina interna y la degeneración retiniana adquirida súbita (DRAS) afectan inicialmente a los fotorreceptores, a conos y a bastones o a ambos a la vez. Con el tiempo estas enfermedades suelen progresar y afectar a las capas retinianas externas, con adelgazamiento difuso y ceguera.

1.9. Tapetum.

El tapetum es una modificación de la coroides situada por debajo del epitelio pigmentario y la coriocapilar. Está compuesto por células con un patrón organizado que contienen zinc

y riboflavina, que le confiere un aspecto reflectante. El color del tapetum varía desde el verde al azul o al amarillo y es diferente según la especie, la raza y la edad. El adelgazamiento de la retina supradyacente (como en la degeneración retiniana) provoca un aumento del reflejo del tapetum.

1.10. Nervio óptico y vías visuales.

El nervio óptico está formado por la combinación de axones de las células ganglionares y está rodeado por las tres capas meníngeas del sistema nervioso central.

La papila óptica (o disco óptico) es el origen del nervio óptico dentro del globo; su forma triangular irregular en el perro se debe a la cantidad variable de mielina que rodea al nervio óptico. El nervio óptico sale de la órbita por el agujero óptico. Los nervios ópticos derecho e izquierdo se unen en el quiasma óptico, situado por delante de la hipófisis. En los gatos y los perros, la mayoría (65-75%) de las fibras nerviosas se cruzan en el quiasma para dirigirse como cintillas ópticas hasta el núcleo geniculado lateral opuesto. Esta decusación es responsable de la visión bilateral coordinada así como de la respuesta pupilar consensuada a la luz.

La mayoría de los axones de las cintilías ópticas terminan en el núcleo geniculado lateral, donde sinapsan con neuronas cuyos axones forman las radiaciones ópticas y terminan en el córtex occipital. Esta vía es responsable de la percepción visual consciente.

El resto de los axones de las cintillas ópticas atraviesan el núcleo geniculado lateral y terminan en el edículo rostral del área pretectal. Aquí se originan axones parasimpáticos que sinapsan en el núcleo del motor ocular común del mesencéfalo, origen de los nervios oculomotores comunes, cuyos axones sinapsan en el ganglio ciliar antes de entrar en el globo como nervios ciliares posteriores cortos para el músculo esfínter pupilar. Esta vía es responsable de los reflejos fotomotores pupilares directo y consensuado. El gato posee dos nervios ciliares cortos, mientras que el perro tiene varios.

El control simpático del músculo dilatador de la pupila se origina en el hipotálamo, de donde salen axones que sinapsan con las neuronas preganglionares de los primeros tres o

cuatro segmentos de la médula espinal torácica. Estos axones forman el tronco simpático que termina en el ganglio cervical craneal. Las fibras posganglionares llegan al ojo tras cruzar el techo de la cavidad del oído medio y se distribuyen por el músculo ciliar, el dilatador de la pupila, el tercer párpado y el músculo de Müller del párpado superior. La alteración de la inervación simpática del globo produce los signos clásicos del síndrome de Horner: ptosis (caída del párpado superior), miosis (contracción pupilar) y protrusión del tercer párpado.

2. Consideraciones anatómicas fisiológicas.

La cornea es la porción más externa de la túnica fibrosa. Es una estructura transparente vascular, que sirve para transmitir y reflejar luz y proteger el contenido intraocular. Al ser avascular, la cornea depende de la película de lagrimas precorneal y del tumor acuoso para su nutrición y eliminación de desechos, anomalías en estos líquidos provocaran enfermedad corneal e interferirán con los resultados quirúrgicos. También los parpados están implicados en el tratamiento de la salud corneal y los trastornos inflamatorios y anatómicos de los mismos pueden dar lugar a enfermedades cornéales secundarias. Es necesario verificar la posición y la función de los parpados, evaluándolas en la búsqueda de entropiones, pelos aberrantes, lagroftalmia u otras anomalías anatómicas o funcionales que puedan ocasionar o exacerbar afecciones cornéales e interferir en la curación postoperatoria.

El espesor de la cornea varía según la especie, pero la cornea axial es siempre más delgada que la periférica. El grosor de la cornea felina oscila entre 469 y 832u y el de la canina entre 409 y 783u. La cornea canina mide entre 12 y 16mm verticalmente y 13 y 17mm horizontalmente, mientras que la felina mide entre 15 y 16mm verticalmente y 16 y 17 mm horizontalmente. La cornea está cubierta externamente por un epitelio escamoso estratificado, no queratinizado, con un espesor de 5 a 7 capas celulares en perros y gatos. La capa más profunda del epitelio está compuesta por células basales, ancladas a una membrana nasal y al estroma subyacente mediante hemidesmosomas. Las anomalías en este sistema de anclaje pueden dar lugar a erosiones cornéales, conocidas como ulceras

indolentes. El epitelio corneal se renueva completamente cada 7-14 días y las ulceras de la cornea se reparan por migración y mitosis de células epiteliales adyacentes. Las ulceras cornéales pequeñas, no complicadas, se curan en 24-72 horas, por lo que las ulceras que persistan por más de 5-7 días se deben considerar rebeldes y reevaluarse en lo que respecta a su etiología, factores exacerbantes y tratamiento.

El estroma corneal constituye la mayor parte de la cornea y está compuesta principalmente por laminas, compuestas de fibras de colagena y diseminadas entre las laminas, glucoproteinas y grlucosaminoglucosanos (GAG). La alteración de esta organización laminar regular o modificaciones del tipo colagena se manifestaran como opacidad e inferirán en la transparencia corneal.

El estroma corneal contiene entre 76 y 90% de agua, lo que constituye un estudio de deshidratación relativa si se compara con otros tejidos del organismo. El estroma es, no obstante, hidrófilo y el estado de desturgencia se mantiene gracias al epitelio y endotelio cornéales, la alteración de cualquiera de estas 2 barreras darán lugar a hidratación corneal, que aparecerá clínicamente como una capa azulada y que recibe el nombre de edema corneal. La alteración del epitelio, en general, da lugar a un edema focal del estroma, mientras que los daños del endotelio provocan edemas difusos. El estroma anterior y el epitelio están inervados por nervios ciliares largos, provenientes de la rama oftálmica del nervio trigémino, estos nervios están provistos de receptores de dolor y de presión. La concentración superficial de estor nervios explica porque las ulceras superficiales de cornea son a menudo más dolorosas que las profundas. Existe además un reflejo axonal, de tal forma que cuando se estimulan nervios cornéales, se producen miosis, hiperemia ocular y llamaradas de acuoso reflejas, observadas clínicamente como uveítis anterior. La exposición del estroma corneal, que conlleva a queratitis ulcerativa, provoca migración de leucocitos hacia el estroma, inicialmente de la película lagrimal y posteriormente del limbo. En el estroma se liberan proteasas, colagenasas y otras enzimas provenientes de los leucocitos, de queratocitos del estroma y de bacterias. Estas enzimas sirven para degradar fibras de colagena dañadas y GAG, permitiendo que se inicie el proceso de reparación. Cuando el daño del estroma es sustancial o existe una infección

bacteriana importante, la degradación enzimática puede ser excesiva, provocando la aparición de ulceras cornéales de tipo disolvente o de colagenasas. Las ulceras de colagenasas pueden progresar rápidamente, dando lugar a perforación de cornea en 24-48 horas. La reparación del estroma es más lenta que la del epitelio, requiriendo a menudo meses hasta completarse y puede acompañarse de vascularización, migración de pigmentos y regeneración de colagena desorganizada (esta última se manifiesta clínicamente como cicatriz).

La membrana de Descemet yace interior al estroma y es la membrana basal del endotelio corneal. Se trata de una membrana acelular, compuesta por colagena, que sirve clínicamente como barrera final contra la perforación de una ulcera corneal progresiva.

La capa mas interna de la cornea es el endotelio. Este es una única capa de células hexagonales, planas, con uniones celulares estrechas, que sirven como barrera mecánica contra la inhibición por líquido del estroma corneal. Las células endoteliales poseen, además, una bomba enzimática, dependiente de energía para mantener la desturgencia del estroma. Las células del endotelio tienen poca o nula capacidad de regenerarse en el animal maduro y deben reparar sus defectos por agrandamiento o migración de células adyacentes. El numero de estas células se reduce a lo largo de la vida y existe un umbral de densidad critico, necesario para recubrir la cornea interna. La perdida de estas células como resultado del envejecimiento, inflamaciones, glaucoma, traumatismos mecánicos, o distrofia, hasta un número inferior al umbral dará lugar a edema corneal difuso y a menudo progresivo.

3. Queratitis ulcerativa.

3.1. Generalidades.

La queratitis ulcerativa es la enfermedad ocular más frecuente. Se caracteriza por una discontinuidad sobre la superficie corneal que no tiende a la cicatrización o inclusive, que puede profundizarse. Es más frecuente en caninos, presentando mayor incidencia en las razas braquiocefálicas, que en felinos.

Las ulceras cornéales se clasifican deacuerdo a su profundidad, tamaño, etiología, presencia o ausencia de infección y actividad colagenasa. Los cultivos y las pruebas de sensibilidad, el test de schimer, estudio citológico, retención de fluoresceína y la exploración completa del segmento anterior del ojo deben considerarse componentes obligados de la exploración usual de animales con ulceras cornéales. La mayor parte de las ulceras cornéales son superficiales y se curan pronto, sin complicaciones. El tratamiento médico a base de antibiótico tópicos, midriáticos-cicloplejicos y lágrimas artificiales evitara o eliminara infecciones, eliminara el dolor y favorecerá la curación. La posibilidad de tratamiento quirúrgico se considera en caso de abscesos o ulceras del estroma que no se curan, empeoran a pesar del tratamiento o son ya profundas o confluentes cuando el animal es llevado a consulta, los descemetoceles y las ulceras cornéales perforadas se consideran urgencias quirúrgicas. El tratamiento quirúrgico a elección varía dependiendo del tamaño y de la profundidad del defecto corneal.

3.2. Etiología.

En primer lugar deben mencionarse las causas mecánicas como por ejemplo entropión, alteraciones de las pestañas, cuerpos extraños, afecciones del tercer parpado, pliegues nasales, etc. Este tipo de ulceras suele ser, por lo general, de tipo superficial, de no mediar contaminaciones bacterianas.

También existen las ulceras de origen infeccioso donde debe mencionarse a Pseudomona aeruginosa como el microorganismo más frecuente y probablemente más peligroso. También pueden producir ulceras los herpes y otros virus de enfermedades respiratorias y menos frecuentemente hongos.

Finalmente, existen otras causas como las producidas por las afecciones de los nervios facial o trigémino, ulceras de origen metabólico o las observadas en algunos casos de queratoconjuntivitis seca. También existen ulceras de características especiales como la erosión corneal superficial, originada por defectos histológicos de la cornea.

3.3. Signos clínicos.

El síntoma más característico de la ulceración corneal es el dolor; este se produce por la estimulación de las terminaciones nerviosas localizadas en el estroma superficial que por vía refleja produce espasmos ciliares. El dolor es más intenso cuando más superficial es la ulcera y se manifiesta por signos tales como marcado blefarospasmo y epifora.

Junto al cuadro doloroso se pueden observar secreciones de tipo seroso, mucoso o purulento, dependiendo del origen del problema. La perdida de transparencia es otro signo clínico frecuente y puede estar causada por la presencia de infiltración celular inflamatoria o derrames leves o intensos, según la profundidad.

El tipo de vascularización también puede variar con la profundidad de la ulcera y el tiempo de evolución, puede ser superficial o profunda en los casos de compromiso uveal. Por último, pueden observarse modificaciones en la superficie corneal; generalmente se ve una deformación, excepto en los casos de descemetocele (ulcera profunda con prolapso de la membrana de descemet).

3.4. Diagnostico.

Suele ser muy sencillo y se basa en los signos clínicos antes mencionados. Para la confirmación debe realizarse una prueba de fluoresceína. Esta permite evidenciar la presencia de una ulcera pero además conocer su extensión real y su profundidad. Es muy importante tratar de reconocer la causa de la ulcera ya que si esta no es eliminada no habrá curación del problema.

Para esto es necesario realizar un detallado examen de todas las estructuras oculares, especialmente de los parpados, las pestañas y el tercer parpado. También es importante considerar la raza ya que las braquiocefálicas como el pequines, shih tzu y el lhasa apso presentan mayor incidencia de ulceras profundas de origen infeccioso y el bóxer la ulcera refractaria o recurrente.

3.5. Tratamiento general.

Los principios generales para el tratamiento de las ulceras cornéales deben considerar los siguientes aspectos:

- Eliminar la causa.

- Calmar el dolor.

- Evitar la profundización.

- No utilizar corticoides.

Excepto en los casos de ulceras recurrentes, el tratamiento de las ulceras superficiales no suele ser más complicado.

3.6. Ulceración media a profunda del estroma.

Las ulceras del estroma medias a profundas se consideran ulceras complicadas. Pueden ser el resultado de eventos traumáticos o de la no curación de ulceras superficiales, o en muchos casos causas iatrogenas, como el uso inapropiado de corticoides tópicos u ortos fármacos tópicos, que retrasan la cicatrización o potencian infecciones. Aparte de la exploración oftálmica completa se considera la posibilidad de llevar acabo cultivos aerobios, pruebas de sensibilidad y evaluaciones citológicas. Aunque en todos estos pacientes este indicado el tratamiento médico con antimicrobianos, atropina y lágrimas artificiales, se debe considerar la posibilidad de intervención quirúrgica con injerto conjuntival o corneal. Nosotros creemos que los colgajos del tercer parpado o las tarsorrafias temporales o están indicados en el tratamiento de ulceras cornéales medias o profundas, de hecho están contraindicados. Los colgajos de membrana nictitante no proporcionan sostén a la cornea subyacente, impiden que los medicamentos tópicos lleguen al área afectada, obstaculizan la visualización de la cornea y del segmento anterior por el clínico, interfiriendo así en la evaluación de la evolución y atrapando microbios y desechos necróticos sobre la superficie corneal, facilitando las infecciones. Resumiendo, los colgajos de membrana nictitante son un perjuicio y no un promotor de la curación

corneal, las ulceras coréales medias pueden dar tiempo a tratamientos médicos, mientras que las profundas y los descemetoceles se manejan mejor con tratamiento quirúrgico, complementando con medidas medicas.

3.6.1. Tratamiento de ulceras profundas.

Estas ulceras se caracterizan por los siguientes aspectos:

- Origen infeccioso: generalmente Pseudomona aeruginosa.

- Evolución muy rápida y agresiva: esto se debe a una destrucción química del estroma corneal producida por la presencia de gran cantidad de enzimas proteolíticas eliminadas por las bacterias y presentes normalmente en la película lagrimal. Estas enzimas, principalmente metaloproteinasas de matriz tipo 2 y 9, son colagenasas producen una profundización muy rápida de la ulcera, pudiendo a veces ocasionar la perforación en 24 o 48 horas. Esto hace que la cornea no tenga tiempo para reaccionar contra la agresión dado que no alcanza vascularizarse y por lo tanto, no existe defensa orgánica contra la infección.

Estas ulceras presentan habitualmente forma redondeada y localización central, sus bordes muestran un típico aspecto gelatinoso y color grisáceo debido a la intensa colagenolisis.

El conocimiento de estas características de las ulceras profundas hace que deban ser consideradas como urgencias clínicas, porque sin un tratamiento indicado en intenso, el ojo puede perderse rápidamente. Por esto existen 2 principios fundamentales para su tratamiento:

- Eliminación de la infección: se realiza mediante la utilización de antibióticos efectivos contra Pseudomona aeruginosa, los cuales deben ser administrados en una dosis y frecuencia adecuada. Los antibióticos mas recomendados son los aminoglucosidos (tobramicina, dibekacina, gentamicina) o las quinolonas (ciprofloxacina, norfloxacina, ofloxacina) disponibles para uso ocular tópico y deben aplicarse de manera muy

frecuente. Un esquema apropiado podría ser 1 gota cada minuto durante 5 minutos, esto debe repetirse estrictamente cada 4 horas durante por lo menos 48 a 72 horas.

- Utilización de tratamiento quirúrgico: la indicación quirúrgica parte de la premisa de que la cornea sufre, en estos casos, una destrucción rápida del colágeno, sin tener gran capacidad defensiva hasta que se produzca neovascularización. Este proceso de neovascularización puede comenzar después de 4 o 5 días de iniciada la lesión y precisa unos días más hasta llegar al lugar de la ulcera. Por esto, es importante considerar la realización de técnicas quirúrgicas que aporten una base mecánica de protección, sumada a un aporte vascular. En este sentido, el recubrimiento conjuntival es la técnica de elección.

Los recubrimientos conjuntivales aportan una base vascular aplicada directamente sobre el tejido lesionado favoreciendo de esta manera, una defensa más rápida de la cornea frente a la agresión bacteriana. Este recubrimiento debe permanecer por un mínimo de 3 semanas, para luego recortarse nuevamente en el limbo, de modo que la porción conjuntival que cubría la cornea habrá quedado adherida a la misma en el sitio en donde se encontraba la ulcera.

4. Fisiopatología.

Este tipo de úlceras puede asociarse a causas infecciosas o no infecciosas. A su vez, las primeras pueden ser de etiología bacteriana, vírica, fúngica o parasitaria. Excepto la vírica, las otras etiologías cursan con progresión estromal por acción directa o indirecta del agente infeccioso y, por lo tanto, el tratamiento fundamental estará basado en el agente antibiótico adecuado. De cualquier forma, muchas de las infecciones ocurren en córneas previamente dañadas (lesiones neurotróficas, queratoplastias, etc.) en las que la capacidad regeneradora se encuentra afectada. Tampoco se ha de olvidar el efecto tóxico de muchas medicaciones que, empleadas de forma agresiva, pueden empeorar el cuadro clínico.

La queratitis herpética modifica la córnea de tal modo que su metabolismo, sensibilidad, secreción lagrimal, etc., afecten profundamente su integridad, haciéndola susceptible de fenómenos neurotróficos .

Para el manejo de éste y de los otros tipos de úlcera corneal progresiva es preciso conocer los mecanismos íntimos del proceso, descartar infecciones activas y buscar/descartar enfermedades sistémicas con las que pudiera haber relación.

La úlcera corneal se desarrolla en tres etapas:

1) Defecto epitelial persistente.

2) Reclutamiento de células inflamatorias.

3) Síntesis y activación de enzimas.

Es por lo tanto de crucial importancia el procurar el cierre de los defectos epiteliales en el menor tiempo, por su capacidad para desencadenar las otras etapas de la lesión. En este objetivos se encuentran una serie de medidas entre las que ha de destacarse el limitar los medicamentos potencialmente tóxicos.

La estructura e integridad de la córnea está mantenida por el colágeno y serán elementos que producen su destrucción los desencadenantes del problema.

Cuando el epitelio corneal pierde su integridad, las células pueden sintetizar metaloproteinasas, que son los enzimas involucrados en el proceso. También las células del epitelio conjuntival y los queratocitos tienen esta capacidad. Los fenómenos inflamatorios permiten la llegada y activación de polimorfonucleares con elevada capacidad de síntesis enzimática.

4.1. Predisposición racial.

yorkshire terrier: tiene predisposición a padecer q. conjuntivitis seca, a menudo unilateral, con tendencia a desarrollar queratitis crónica, generalmente no ulcerativa.

west higland terrier: es la raza con mayor padecimiento de q. conjuntivitis seca, particularmente las hembras al término de la gestación o pseudogestación.

caniche: es frecuente el padecimiento de úlceras circunscritas, superficiales, muy dolorosas, con blefaroespasmo, ocasionadas por cilios ectópicos, su observación es más frecuente en cuadrante dorso lateral y en adultos jóvenes de 1 a 2 años.

boxer: las distrofias cornéales epiteliales, con déficit de desmosomas y formación de úlceras tórpidas.

teckel: es la raza que con más frecuencia padece úlceras puntuales de carácter inmunitario.

Braquicéfalos: padecen con frecuencia de úlceras con tendencia a complicarse: ruptura de la barrera hemato-ocular, uveítis, contaminación bacteriana, fúngica y mayor riesgo de colagenolisis, licuefacción y perforación corneal.

5. Clasificación de las úlceras.

5.1. Según su profundidad.

- Erosiones cornéales: sólo hay pérdida de parte del epitelio corneal, son muy dolorosas y tiñen la fluoresceína sódica en el caso del perro y el rosa de bengala en el gato (úlceras herpéticas).

- Ulcera superficial: la pérdida de tejido afecta a todo el epitelio y menos de 1/4 del espesor corneal.

- Ulcera profunda: afecta entre ¼ y ¾ del espesor corneal. Generalmente van ligadas a queratitis bacterianas o fúngicas.

- Ulcera descemética: sólo descemet y el endotelio corneal están indemnes, no retiene fluoresceína y son no dolorosas. Tiene grave riesgo de perforación y son una urgencia quirúrgica.

- Perforación corneal: ruptura del endotelio, con salida de humor acuoso, formación de fibrina, hipotensión, hernia de iris…

5.2. Según su etiología.

- Traumatismos contusos: generalmente amplias, en forma de mapa.

- Traumatismos perforantes: cuerpos extraños como perdigones, uñas de gato.

- Ulceras térmicas: cigarros, ascuas, iatrogénicas (termocauterio).

- Ulceras por álcalis: detergentes.

- Ulceras por ácidos.

- Ulceras mecánicas: cilios ectópicos, distiquiasis, triquiasis, cascarillas de frutos secos, entropión, cuerpos extraños alojados en la conjuntiva bulbar o parpebral.

- Ulceras por hiposecreción lacrimal aguda.

- Ulceras inmunitarias: queratitis puntata del teckel.

- Ulceras infecciosas: bacterianas, fúngicas y víricas.

6. Diagnóstico.

La exploración oftalmológica combinada con la historia y la observación de las características del animal son las bases para obtener un diagnóstico correcto. El diagnóstico oftalmológico se consigue combinando los conocimientos básicos, el dominio de la instrumentación y la observación crítica. Lo primero incluye la comprensión de la anatomía, de la fisiología y de los mecanismos patogénicos.

La instrumentación facilita la observación crítica; en toda consulta debe disponerse del equipo básico y de unas técnicas elementales, como una lupa de aumento, una iluminación focal, tiras para la prueba lagrimal de Schirmer, colorantes diagnósticos, citología, oftalmoscopia directa y tonómetro de Schiotz, que en manos experimentadas serán suficientes para diagnosticar la inmensa mayoría de los casos oftalmológicos.

En la exploración debe seguirse un abordaje sistemático que se modificará según la historia y los signos de cada caso.

6.1. Fluoresceína.

La fluoresceína es una tinción no tóxica de rápida difusión, en medicina veterinaria se ha empleado básicamente como herramienta de ayuda en el diagnóstico oftálmico, especialmente a través de la aplicación tópica, la cual es sencilla, segura y de bajo costo.

Fue utilizada por primera vez por Paul Ehrlich en 1882. En 1942 Lange y Boyd la utilizaron para determinar los tiempos de circulación. En décadas más recientes ha sido ampliamente utilizada en oftalmología para angiografías de la retina, así como en el campo de la cirugía para la determinación de la viabilidad tisular.

La fluoresceína es un tinte naranja que cambia a verde en condiciones alcalinas (por ejemplo, en contacto con suero fisiológico o con la película lagrimal). Es altamente lipófoba e hidrófila de forma que cuando se aplica a la superficie del ojo no se mantendrá en contacto con las membranas celulares (que contienen lípidos) del epitelio corneal, sino que se adherirá y será absorbida por cualquier porción de estroma corneal expuesto.

Es por ello de gran valor para el diagnóstico de úlceras cornéales. La fluoresceína se detecta en concentraciones mínimas especialmente si se observa con luz azul o ultravioleta.

Es utilizada casi exclusivamente para evaluar la integridad de la superficie de la córnea, ya sea mediante la utilización de gotas o tiras embebidas con el colorante. Además es útil en la determinación de defectos cornéales con salida de humor acuoso.

La fluoresceína es una tinción de gran utilidad en medicina veterinaria, resultando práctica y de bajo costo, ya que no requiere de equipos caros para su utilización. Permite la evaluación de los distintos órganos en corto tiempo, por lo que no genera mayores demoras al utilizarse durante el acto quirúrgico.

6.1.1. Usos en medicina veterinaria.

6.1.1.1. Determinación de lesiones en córnea.

El color naranja de la fluoresceína va a convertirse en verde fluorescente al tener contacto con el pH alcalino de la película lacrimal. Debido al carácter hidrofílico de la solución, cuando la córnea está intacta su natural cobertura lipídica repele a la tinción, la cual no se adhiere y por ende no tiñe. En conclusión, si tiñe es porque se ha perdido la integridad del epitelio corneal.

Una notable excepción es cuando la ulceración deja al descubierto la membrana de Descemet; en tal caso no tiñe porque ésta es hidrofóbica, pero el diagnóstico es posible ya que el cráter es muy típico y además se tiñen los bordes casi verticales que vienen a ser parte del estroma.

Para el diagnóstico de lesiones de la córnea muchas veces es necesario hacer previamente un rápido lavado del ojo con suero fisiológico, tras lo cual se aplica la fluoresceína, ya sea en gotas (solución 0.5 al 2%) o por medio de tiras embebidas del colorante. La superficie ocular se teñirá de un tono verdoso, siendo necesario enjuagar con un poco de suero fisiológico, de tal manera que la tinción va a retirarse a menos que haya alguna lesión que permita la fijación del colorante al estroma.

La persistencia del colorante en las lesiones generalmente es visible a inspección simple, pero el empleo de luz ultravioleta mejora la visualización y permite la detección de lesiones muy leves.

La fuoresceína no teñirá úlceras curadas que hayan reepitelizado pero que aún presenten una concavidad superficial como resultado de una pérdida de estroma.

La irrigación con solución salina eliminará el colorante de tales defectos de la superficie evitando así errores en el diagnóstico.

7. Equipo y principios quirúrgicos.

Aunque no es necesario para procedimientos cornéales menores, la flunixin-meglamina, 0.5 mg/kg, administrada como una única dosis intravenosa, inmediatamente antes de procedimiento de injerto conjuntival o de cornea, reducirá significativamente la inflamación, la uveítis, la hinchazón y el dolor postoperatorio. Este fármaco solo se subministrara a pacientes con una función renal normal y durante la intervención se usaran líquidos intravenosos, con el objeto de asegurar una irrigación renal normal. Además se evitara el uso conjunto de AINE y corticoides sistémicos.

Las intervenciones quirúrgicas de cornea requieren que el animal este bajo anestesia general. Para procedimientos cornéales más complicados, como injertos o transplantes, puede ser necesario un bloqueante neuromuscular no despolarizante, como atracurio. Los bloqueantes neuromusculares no despolarizantes paralizan al animal relajando los músculos extraoculares y permitiendo al ojo girar hacia arriba, al relajar la tensión sobre el ojo ocular, reducen el riesgo de expulsión de contenido intraocular cuando se abre la cámara anterior. La administración de este tipo de fármacos obliga a someter al paciente a ventilación manual o mecánica. Si fuera necesario se puede utilizar una o más suturas de fijación colocadas en la episclerotica medial inferior globo ocular, para girar el globo hacia arriba y el tercer parpado hacia abajo.

La colocación de la cabeza es crítica. El animal se tumbara sobre el costado o sobre el dorso, colocando la cabeza de tal forma que la cornea este paralela a la mesa y el ojo mire hacia el techo.

La ampliación gracias a lupas o microscopios quirúrgicos, facilitara incisiones precisas, manipulaciones fisulares delicadas y cierres exactos de heridas. La ampliación apropiada para procedimientos cornéales oscila entre X3 y X10. Las lupas quirúrgicas son menos costosas y pueden proporcionar aumentos adecuados para intervenciones cornéales corrientes, pero son insuficientes queratoplastias penetrantes o trabajos intraoculares.

El uso de instrumentos microquirúrgicos, material de sutura oftálmica y agujas de espátula es esencial.

Como suturas preferimos el poliglactin 910, 8-0 o el nilón 9-0; en un patrón continuo en diente de sierra doble. El objetivo de la reparación es restaurar la integridad normal de la cornea, siempre tratando de minimizar el astigmatismo y la profundidad del estroma corneal, penetrando y emergiendo a 1-2mm del borde de la herida, a fin de evitar colocarlas en una cornea edematosa. Las suturas colocadas demasiado superficialmente redundaran en entreaberturas de la superficie interna de la herida y formación de cicatrices. Las suturas deben además, ser simétricas a ambos lados de la herida, ya que la asimetría dará lugar a filtraciones a partir de la herida por acabalgamiento del tejido. Unas pocas suturas debidamente colocadas lograran una mejor reparación, mientras que la colocación deficiente de suturas hará necesario emplear mayor número de ellas y siempre con el riesgo de colapso de la herida. Al colocar las suturas es necesario que la aguja se acerque a la cornea perpendicular a la superficie de la misma y que, tan solo con un control motor fino y movimientos de los dedos, la aguja se rote através del estroma corneal siguiendo la curva prediseñada de la aguja y salga perpendicular a la superficie de la cornea. Las agujas se deben asir por su punto medio o por delante de este y reasir según sea necesario para continuar su paso através del estroma, si la aguja se usa por delante de su punto medio, se combara mientras se rota através de la cornea.

Durante cualquier procedimiento quirúrgico de la cornea es necesario irrigarla para evitar que esta se seque, esto preserva el epitelio corneal, mejora el manejo y la visualización del tejido y reducir el número de complicaciones postoperatorias.

Para retraer los parpados y exponer el globo ocular se utiliza un especulo palpebral. Si se requiere una mayor exposición de la cornea, se puede recurrir a una cantotomia lateral, la cantotomia se cierra con un patrón de dos capas.

Cuando se está incidiendo la cornea, abarcando parte o la totalidad de su espesor, la presión intraocular influye sobre la facilidad de esta maniobra; las presiones intraoculares

más elevadas, permiten estabilizar el globo ocular inmediatamente adyacente a la incisión y hará que incluso instrumentos afilados parezcan romos.

8. Elección de la sutura y la aguja.

8.1 Elección de la sutura.

La elección del material de sutura apropiado depende de varios factores: 1)las características anatómicas del tejido, 2)la resistencia a la tención del tejido, 3) el tiempo que la sutura debe mantenerse en el sitio, 4) el patrón de sutura que se va a utilizar, 5)la dificultad de eliminar la sutura.

Al igual que las suturas que se usan en cualquier otra parte del cuerpo, las empleadas en microcirugía pueden ser absorbibles o no absorbibles. En general, las suturas monofilamento, no absorbibles, de pequeño calibre, provocan menos reacción tisular, o poseen mejores características de manejo, proporcionan estabilidad a la herida durante más tiempo y ocasionan menos astigmatismo postoperatorio que las suturas absorbibles.

8.1.1. Suturas no absorbibles.

Los materiales de sutura no absorbibles más empleados son el nailon monofilamento (poliamida 6 y 6/6) y el proleno monofilamento (polipropileno); la ceda se emplea poco debido a su tendencia a inducir reacción tisular. Puesto que el nailon y el proleno son muy elásticos y poseen una memoria considerable, son resistentes a la ruptura y muy apropiados para los patrones de sutura continuos largo, que se utilizan en microcirugía. No obstante, se requieren lazadas adicionales para evitar que sus nudos se deshagan y los cirujanos noveles tienden a anudarlos demasiado fuertemente. El nailon y el proleno poseen sus ventajas e inconvenientes, así, debido a que el nailon absorbe mucho el agua, se hidroliza más rápidamente y se estima que pierde el 10% y el 30% de su fuerza al primer y segundo año, respectivamente. Por el contrario, el proleno no se degrada, pero tiene el inconveniente de ser más escurridizo y proclive a formar nudos inestables.

8.1.2. Suturas absorbibles.

En microcirugía oftálmica se usa muy poco al catgut quirúrgico, debido a la corta duración de su fuerza y tención y a su tendencia a provocar reacciones tisulares. Por el contrario, los ácidos poliglicolicos (dexon) y poliglactico (vicryl) son polímeros trenzados populares porque proporcionan una fuerza tensora adecuada y son relativamente arreactivos. Se constato que el poliglactin es solo ligeramente más reactivo que el nailon cuando se empleaba para cerrar incisiones límbicas en el ojo canino. El monofilamento polidioxanona de poliestes (PDS) conserva aun durante más tiempo su fuerza de tensión y es mínimamente reactivo, aunque su rigidez dificulta el manejo. El vicryl parece ser la sutura mas empleada en microcirugía veterinaria.

8.2. Calibre del material de sutura.

El calibre de la sutura se clasifica de acuerdo con el código de la Unites States Pharmacopoeia (USP), que utiliza un número seguido de un guion y un cero; el número es inversamente proporcional al diámetro de la sutura, siendo el 12-0 el calibre más pequeño disponible. Los diámetros de 8-0, 9-0, 10-0 y 11-0 de las suturas equivalen a 40-49, 30-39, 20-29 y 10-19 respectivamente. La mayoría de los oftalmólogos veterinarios usa suturas 8-0 o 9-0, porque la seguridad de las heridas se considera más prioritaria que el reducir la formación de cicatrices y el astigmatismo. Una excepción importante es la fijación de lentes intraoculares mediante sutura, en la cual se requiere sutura 10-0, con objeto de perforar atraumáticamente el cuerpo ciliar.

8.3. Elección de la aguja.

8.3.1. Calibre de la aguja.

Por necesidad del diseño, del diámetro de la aguja debe ser considerablemente mayor que el material de sutura al que se acopla, por ejemplo, la sutura 8-0, que típicamente posee un diámetro de 40μ, se inserta en agujas de 200μ, creando una proporción de diámetro aguja/sutura de 5:1. Para materiales de sutura de menor calibre, esta proporción se reduce hasta 3:1. Aunque por razones estéticas son deseables las agujas

más pequeñas, porque dañan menos los tejidos, en microcirugía oftálmica es beneficioso crear un trayecto de aguja mayor que el diámetro de sutura para poder enterrar el nudo en ese trayecto, evitando así que roce e irrite la conjuntiva cuando el paciente parpadea.

8.3.2. Estructura de la aguja.

Las variables más importantes en el diseño de una aguja son su radio, curvatura, longitud y configuración de la punta. Existen agujas con curvaturas (estas se expresan como fracciones de un circulo completo) de 1/4, 1/3, 3/8 y 1/2 de circulo. Los correspondientes grados de arco son 90°, 120°, 135° y 180° respectivamente. En general, las agujas con mayores grados de arco se emplean cuando se requieren puntadas pequeñas pero profundas, mientras que las agujas con menores grados de arco se utilizan para abarcar grandes bocados superficiales de tejido. Por lo tanto, para aplicación corneal (por mucho el uso más común en microcirugía oftálmica) se emplean predominantemente agujas pequeñas, con curvatura de 3/8 a 1/2. Las agujas mayores, con curvaturas de 1/4, resultan útiles para colocar sutura en esclerótica.

Quizá la principal consideración al elegir agujas para microcirugía oftálmica sea el diseño de la punta. Existen suturas microquirúrgicas enfiladas a agujas con puntas no cortantes, ahusadas cortantes, cortantes convencionales, cortantes invertidas y en espátulas. Aunque las puntas ahusadas son las menos traumáticas, el hecho de que sean romas restringe su aplicación a la conjuntiva. La aguja con punta en forma de espátula es la más empleada en microcirugía oftálmica y está diseñada específicamente para acomodarse a la estructura singular del tejido corneal. Aunque compuesta por haces paralelos de tejido conectivo denso, la cornea tiene solo 1mm de espesor, por lo que es esencial que las agujas que se empleen en ella sean suficientemente puntiagudas como para penetrar en el tejido eficazmente al tiempo que minimizan el riesgo de ocasionar inadvertidamente daños tisulares. Las agujas con punta en forma de espátula cumplen estas condiciones, al combinar una punta aguda con un cuerpo en espátula: la punta permita que la aguja atraviese bien la cornea hasta la profundidad deseada, mientras que el cuerpo en espátula

facilita la disección interlaminar atraumatica. Es extremadamente peligroso intentar suturar corneas con agujas cortantes.

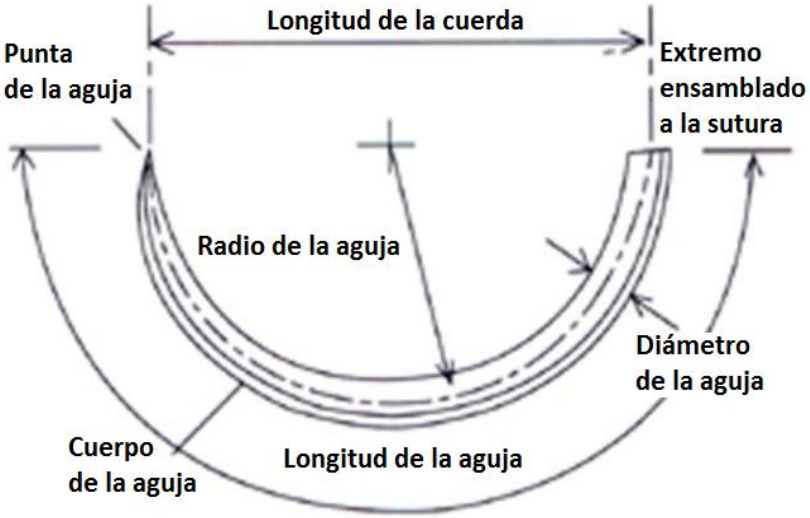

Fig.1 Estructura de la aguja

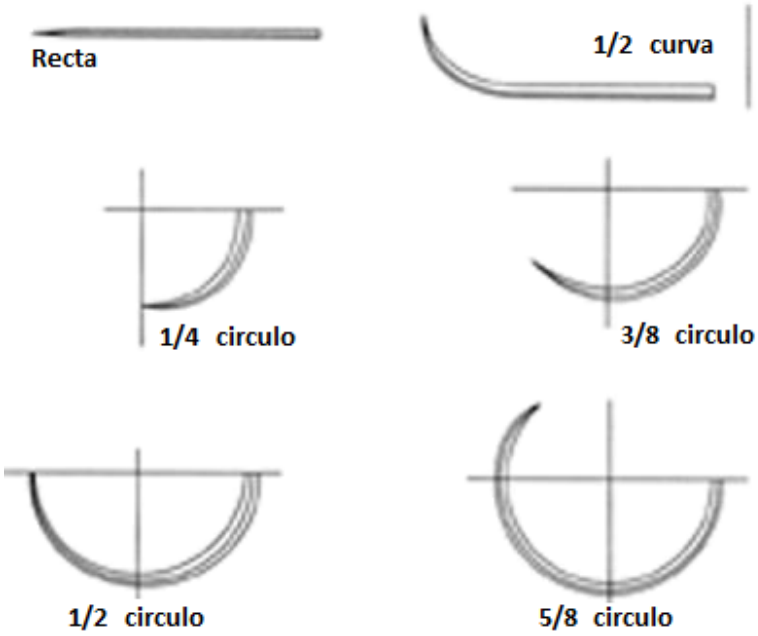

Fig.2 Tipos de agujas y su curvatura

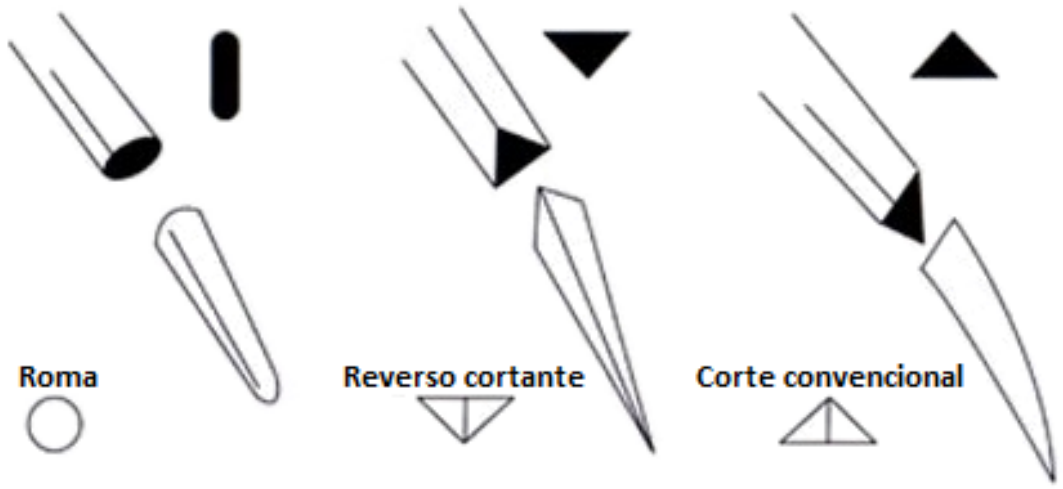

Fig. 3 Tipos de puntas

9. Manejo de instrumentos microquirúrgicos.

9.1. Manejo de suturas y agujas con micropunta.

Debido a su delicadeza, las agujas con micropunta se doblan fácilmente si se coge demasiado cerca de su engaste a la sutura. Por otro lado, cuando se sujetan demasiado cerca de la punta, esta se puede embotar, limitando la profundidad del tejido que puede perforar. Lo apropiado es, por lo tanto, asir las agujas microquirúrgicas por la mitad de su cuerpo. Debido a la tendencia de la aguja a moverse cuando se destraban porta agujas trabables, en las intervenciones cornéales ese prefieren porta agujas no trabables con bocados no trabables.

9.2. Uso de pinzas de anudado.

Debido a su tamaño reducido, la sutura empleada en microcirugía oftálmica se puede dañar con facilidad si se sujeta enérgicamente. Para evitar estropearlas, todas las suturas de calibre inferior 1 7-8 se deben manejar con pinzas de anudado. Mientras que las pinzas de anudado de Harm son ideales para suturas de 7-0 a 9-0, para suturas inferiores se recurrirá a pinzas de anudado con ramas ms pequeñas. Las pinzas de anudado se diseñan con puntas finas, para facilitar el asimiento de suturas de calibre bajo y con ramas de bordes redondeados, que minimizan el daño infligido a la sutura.

Al ejercer tensión sobre la sutura con una pinza de anudado, esta se debe orientar de tal modo que se evite estropear el hilo, es decir, colocando las pinzas de forma que el borde de la rama no ejerza demasiada tensión sobre la sutura.

En vista de que las pinzas de anudado se dañan fácilmente, no se deben utilizar por lo general para sujetar agujas. En vez de ello, el material de sutura se hace a 5-10mm de la aguja y esta se estabiliza suspendiéndola en la película lagrimal. Esta maniobra de <<colgar>> es una forma de inmovilizar la aguja adecuadamente para asirla con el porta agujas.

9.3. Sutura.

9.3.1. Técnica básica.

Para que las agujas microoftalmicas se inserten con presión es necesario que el tejido este bien estabilizado mientras se pasa la aguja. Esto implica sujetar firmemente con pinzas el borde de la cornea adyacente al punto donde se piensa insertar la aguja. Los dientes contrapuestos de las pinzas se embeben en uno de los lados del epitelio corneal y en el otro profundamente en el estroma corneal, teniendo la precaución de evitar que los dientes contacten con el endotelio de la cornea. Tras estabilizar con las pinzas el borde corneal proximal, la aguja se coloca casi perpendicular a la superficie de la cornea y se inserta. Cuando la aguja llega al estroma profundo, el porta agujas se rota entre la punta de los dedos para obligar a la aguja a encontrar un plano interlaminar de disección, cercano a la membrana de descemet. El borde corneal distal, se sujeta entonces de la misma forma y la punta de la aguja se coloca paralela a la cornea, a una profundidad correspondiente a la del primer bocado. Tan pronto como la aguja penetre en el estroma profundo, el porta agujas vuelve a rotarse, obligando a la aguja a emerger por la superficie epitelial.

Lo ideal es que las agujas empleadas para suturar la cornea tengan exactamente la misma forma que el trayecto de sutura que se pretende crear. Sin embargo, si las agujas se diseñaran así, serian demasiado pequeñas para manejarlas con facilidad, por lo que, en la

práctica, las agujas suelen ser mayores que el trayecto de sutura deseado. Si se permite que una aguja demasiado grande pase por su trayecto preferente, se obtendrá un bocado distal demasiado amplio. La forma más fácil de obviar este problema es dirigir la punta de la aguja hacia arriba antes de insertarla en el segundo borde de la herida, de tal forma que los 2 trayectos de la sutura sean similares. Esta maniobra es más fácil empleando una pinza tisular para deformar el borde distal de la herida. Otra forma de evitar el problema es pasar la aguja completamente através del margen proximal de la herida antes de insertarla en el borde distal, pero esto no es aconsejable ya que hace más difícil alinear la herida debidamente.

9.3.2. Principios generales de sutura.

Los objetivos de las suturas son alinear y comprimir los tejidos adecuadamente, para que la herida cicatrice. En las intervenciones microquirúrgicas, sobre todo en las oculares, la alineación debe ser prácticamente perfecta, mientras que el grado de compresión necesario varía sustancialmente, dependiendo del tejido que se suture. La eficacia de la compresión tisular es función de la dirección y la magnitud de los vectores de fuerza inducidos por la sutura. El efecto neto sobre el tejido representa la interacción acumulativa de los distintos vectores de fuerza perpendiculares al borde de la herida, paralelos a este y perpendiculares a la superficie del tejido. Los vectores perpendiculares al borde de la herida la comprimen, los paralelos a él hacen que los tejidos se desplacen unos con relación a otros y los vectores perpendiculares a la superficie tisular ejercen fuerzas de inversión o eversión. La eficacia global de la sutura dependerá de en qué medida el espaciamiento de los puntos, el patrón de sutura y la tensión de sutura influyan sobre estos tres vectores de tención.

9.3.3. Anudado.

Paree existir poca unanimidad acerca del mejor método para anudar suturas microquirúrgicas. En general, puesto que el poder de retención del nudo depende de la fricción entre los filamentos del hilo, se considera que los materiales de sutura lisos requieren más anudado que los burdos. Sin embargo, en un estudio se constato que el nudo cuadrado de tres lazadas estándar proporciona resultados óptimos cualquier fuera el material de sutura. Los nudos de cirujano también se usan frecuentemente para acrecentar la seguridad del nudo, pero cuando se recurre a ellos es necesario tener en mente que la adición de la segunda lazada apretara significativamente el asa de sutura, particularmente si se trabaja con monofilamento rígido. Este efecto se acomoda dejando deliberadamente floja la primera lazada, especialmente si lo que se cierra es una herida en la cornea.

10. Principios de microcirugía.

La microcirugía se define como la disección de estructuras diminutas bajo el microscopio, mediante instrumentos manejados a mano. Esta definición lleva implícito que los procedimientos microquirúrgicos no se pueden llevar a cabo sin la cantidad y calidad de ampliación que proporciona el microscopio operatorio. De hecho, la necesidad de un microscopio es la única variable más evidente que diferencia los procedimientos quirúrgicos del globo ocular de los anexos del ojo.

Pero, además, muchos de los principios básicos de microcirugía difieren de los principios quirúrgicos aplicables a los tejidos que no requieren microscopio. A resultas de ello, la microcirugía es una disciplina bastante distinta a la cirugía general, con su propio conjunto de reglas y consideraciones.

Ser un excelente cirujano general no implica necesariamente que se vaya a ser un excelente micro cirujano. Tenemos la impresión de que los residentes de oftalmología, que poseen poca experiencia en cirugía general, tienen un aprendizaje más rápido de la microcirugía que los que poseen más experiencia como cirujanos generales;

principalmente debido a que el cirujano novel no necesita <<desaprender>> principios y hábitos inaplicables e inapropiados. Además es más fácil es más fácil acostumbrarse a trabajar con un campo de visión reducido, al estar inmovilizado por un microscopio, si no se está ya habituado a lo contrario.

11. La anestesia en microcirugía.

En microcirugía oftálmica, el objetivo más importante de la anestesia es relajar los músculos extraoculares, con objeto de lograr una posición neutral del globo ocular y evitar fuerzas que podrían deformar el globo ocular. Aunque desde siempre los cirujanos han intentado minimizar la tención de músculos extraoculares mediante el uso de protocolos de anestesia específicos, los bloqueantes neuromusculares son tan superiores que los otros métodos han quedado, en gran medida, obsoletos. Los dos bloqueantes neuromusculares más usados en procedimientos oftálmicos son el besilato de tracurio y el bromuro de pancuronio.

Una dosis intravenosa de atracurio de 0.2 mg/kg inducirá parálisis respiratoria durante 30 a 45 minutos y relajación de los músculos extraoculares durante 45 a 60 minutos. Si se desea una relajación más prolongada, se administrara una segunda dosis de 0.1 mg/kg. La parálisis respiratoria se maneja empleando un respirador o más a menudo ventilando al paciente manualmente cuatro a 6 veces por minuto. Muchos oftalmólogos prefieren utilizar una dosis baja de pancuronio (0.022 mg/kg), que relaje suficientemente los músculos extraoculares, sin provocar parálisis respiratoria. Sin embargo, aun cuando se opte por este fármaco, se necesita respiración asistida por el riesgo de que se desarrolle rápidamente acidosis respiratoria.

Debido a que muchos procedimientos oftálmicos microquirúrgicos, intencionada o inadvertidamente, redundan en perforación del globo ocular, se deben evitar los agentes anestésicos que eleven la presión intraocular, como la ketamina.

La mayor parte de los preanestésicos (diazepam, acepromicina, oximorfona) y de los anestésicos de inhalación (halotano, isonurano) más populares baja la presión intraocular y es apropiada para procedimientos oftálmicos.

11.1. Anestésicos tópicos.

Los anestésicos tópicos populares comprenden tetracaina (0,5%) y proparacaina (0,5%). Las instilaciones de ambas preparaciones producen anestesia corneoconjuntival al cabo de 30 a 60 segundos y su acción se mantiene durante aproximadamente 10 a 20 minutos. Como suelen causar irritación conjuntival y toxicidad para el epitelio coreal, solo se emplean con fines diagnósticos. Todos los anestésicos tópicos reducen la producción de lágrimas cerca de un 50%.

Los anestésicos locales comprenden lidocaína y con menor frecuencia mepivacaina y bupivacaina.

12. Cirugía de la cornea.

Las afecciones cornéales son corrientes tanto en perros como en gatos y pueden ser primarias o secundarias a otras enfermedades oftálmicas o sistémicas.

Los trastornos cornéales pueden provocar opacificacion, vascularización, dolor, alteración, pigmentación o perforación. Es frecuente que los propietarios lleven al animal a consulta en fases tempranas de la enfermedad corneal porque los signos clínicos son muy evidentes; epifora, blefarospasmo, fotofobia, golpes con la pata y opacificacion. A pesar de ello, las afecciones cornéales pueden progresar rápidamente y hallarse avanzadas cuando el animal es llevado al veterinario, requiriendo intervención médica agresiva quirúrgica.

El tratamiento quirúrgico de las enfermedades cornéales puede ser desde una queratotomía lineal superficial para ulceras indolentes rebeldes, hasta un transplante de cornea para corregir defectos que abarcan la totalidad del espesor del tejido o para restaurar la función de las células endoteliales. El cirujano oftálmico debe conocer bien las

técnicas microquirúrgicas y usar instrumental quirúrgico, ampliación y material de sutura apropiados, con objeto de maximizar la oportunidad de un desenlace satisfactorio.

Antes de la corrección quirúrgica de la enfermedad corneal, se llevara acabo una exploración oftálmica completa. Es necesario identificar la presencia de afecciones intraoculares o de los anexos del ojo asociadas o exacerbantes y que se traten antes de la intervención quirúrgica de la cornea o al mismo tiempo que esta. La no corrección de problemas como blefaritis, entropión, queratoconjuntivitis seca, distiquia u otras anomalías de los nexos del ojo puede hacer fracasar el procedimiento quirúrgico corneal, independientemente de cuán bien este se ejecute.

13. Injertos de conjuntiva.

Los autoinjertos de conjuntiva son fáciles de obtener en perros y gatos y pueden derivarse tanto de la conjuntiva bulbar como de la palpebral. Estos injertos se emplean para reforzar el estroma corneal debilitado y proporcionan fibroblastos, vasos sanguíneos y células epiteliales, que reparan defectos y aportan propiedades antimicrobianas y antiproteasas/anticolagenasas. Los injertos conjuntivales están indicados en ulceras cornéales profundas y no perforadas que no han mejorado con tratamiento médico. Se han descrito numerosos tipos de injertos conjuntivales, pero el injerto bulbar pediculado y con rotación es el implante conjuntival optimo para la cornea de pequeños animales. Los injertos por rotación permiten al animal ver alrededor del injerto y al veterinario evaluar estructuras intraoculares después de su reparación quirúrgica. La evaluación de la salud corneal y de la dilatación de la pupila también se puede llevar a cabo bien con injertos pediculados y estos no impiden la penetración de medicamentos tópicos. El objeto de un injerto es el de cubrir un defecto, pero solo el defecto, logrando la aposición entre conjuntiva y epitelio corneal a lo largo del máximo de circunferencia del injerto que sea posible.

13.1. Colgajo conjuntival pediculado rotacional.

Un injerto pediculado permite una aposición borde a borde a lo largo de al menos 270° del borde del injerto y asegura la aceptación rápida del implante, la inhibición por contacto de células epiteliales y la adherencia célula a célula y minimiza la formación de cicatrices. Cuando no se logra la aposición entre los bordes del tejido donante y los del receptor, se produce proliferación y migración de células epiteliales hasta que el contacto entre célula y célula tiene un efecto inhibidor. Las células epiteliales pueden migrar a lo largo de la parte de abajo del injerto, interfiriendo la unión de este al estroma corneal y haciendo que el implante fracase. Es debido a ello que los injertos conjuntivales deberían ajustarse al defecto corneal todo lo posible y no ser simplemente extendidos sobre el defecto.

13.1.1. Técnica.

Antes de llevar acabo un injerto conjuntival pediculado es necesario preparar el sitio receptor, lo que implica una queratectomia para desbridar el estroma corneal reblandecido necrótico o infectado de la ulcera y cornea circundante. Tras preparar el sitio receptor, se obtiene un pedículo donante de la conjuntiva bulbar. Los injertos pediculados de conjuntiva bulbar se obtienen más fácilmente a partir del cuadrante temporal superior, teniendo la precaución de evitar el cuadrante nasal inferior y la membrana nictitante. En general, los injertos deben recorrer la distancia más corta posible, orientándose dorsoventralmente a la cornea, originarse el sitio más asequible y no contener pigmento, los injertos con pigmentación redundaran en una cicatriz mas estética en el ojo canino, ya que la mayor parte de los ojos de esta especie parece oscura a primera vista y una cicatriz corneal pigmentada es menos visible.

El tejido dónate se obtiene con pinzas de colibrí y tijeras de tenotomía, la conjuntiva se eleva 1 a 2mm posterior al limbo y se incide. Atraves del defecto conjuntival se insertan las puntas de la tijera de tenotomía, la curvatura hacia arriba y la conjuntiva bulbar se diseca sin rodeos de la membrana tenon y de los tejidos episclerales subyacentes. Es necesario tener la precaución de que el injerto sea lo más delgado posible, sin perforar la conjuntiva. Si el injerto se perforara inadvertidamente, este defecto se suturara después

de implantar el tejido en el sitio receptor, ya que de lo contrario es probable que el defecto se agrande y el implante termine por fracasar. Se puede disecar todo el injerto atraves de la incisión conjuntival inicial y la disección se debe extender aproximadamente 90° alrededor del limbo. A continuación, se incide el injerto del limbo con una incisión paralela y 1mm posterior al limbo. La siguiente incisión es en la punta del injerto, a 90° de la primera incisión y hacia el fornix, esta incisión debe ser 1-2mm más larga que la anchura del lecho receptor. La ultima incisión se hace paralela a las primeras, teniendo cuidado de que el injerto no resulte más delgado en la base que en la punta. El injerto se gira entonces sobre la cornea utilizando dos pinzas y se coloca sobre el lecho receptor. El injerto no debe retraerse del lecho receptor, si lo hiciera, se alargara el implante extendiendo las 2 incisiones paralelas al limbo. El injerto tampoco deberá ser demasiado largo ya que esto lo hará flojo y demasiado móvil; el exceso de injerto se cortara y desechara. El implante no debe girarse más de 45°. Primero se suturan las dos esquinas distales del injerto y después las dos proximales, con suturas simples interrumpidas. Las suturas se colocan atraves del injerto y después en el ángulo de la base de la queratectomia. La aguja debe insertarse hasta la mitad-dos tercios de la profundidad del estroma y emergerá a 1-2mm del borde de la herida, en cornea normal. El injerto debe yacer sin ondulaciones a lo largo del sitio receptor; lo que sobre el mismo se volverá a recortar. Las suturas absorbibles, como poliglactin 910 o acido poliglicolico son apropiadas, mientras que el nailon monofilamento 9-0 no absorbible requiere extraerse posteriormente de la cornea transparente. Los nudos se anudan primero con una lazada de cirujano, seguida por tres a cinco lazadas simples a fin de asegurar la estabilidad del nudo. Con suturas de menor calibre el nudo se puede enterrar en el estroma corneal si así se desea. El resto del injerto se puede suturar con un patrón interrumpido, simple continuo o doble continuo en diente de sierra, con la meta de inmovilizar el injerto y coaptar perfectamente el tejido donante y el receptor. Se puede colocar una sutura adicional en el injerto a l altura del limbo, para fijarlo a la esclerótica límbica y disminuir las fuerzas de tención aplicadas al sitio receptor. Al aplicar esta sutura límbica es necesario ser cauto para no ligar inadvertidamente los vasos sanguíneos conjuntivales que sirven

para irrigar el implante. Por último, se cierra el sitio conjuntival donante, suturando el borde del fornix de la conjuntiva bulbar a la conjuntiva bulbar límbica con un patrón simple continuo.

El tratamiento post operatorio consiste en las medidas medicas habituales para una ulcera corneal, eligiendo la antibioterapia tópica deacuerdo con la preferencia del cirujano. El animal debe usar un collar isabelino durante los primeros 10-14 días para evitar autotraumatismos y es aconsejable restringir su ejercicio. El injerto se vigilara de cerca en cuanto a su estabilidad e irrigación. La secreción ocular previsible se eliminara del canto medial según sea necesario. Si la cámara anterior no está comprometida, no se administran antibióticos sistémicos. El paciente se reevaluara a los 5-10 días de la intervención, con el objeto de verificar la viabilidad del injerto y su aceptación, así como para asegurar que la cornea circundante mejora, el proceso ulceroso no progresa, la inflamación intraocular cede y la pupila permanece dilatada. Si no se observan problemas, el collar isabelino se retira y el animal puede reasumir su actividad normal. Sin embargo, el tratamiento tópico prosigue. El animal se volverá a evaluar a las 3-4 semanas de la intervención, momento en el cual se puede cortar el injerto. Los injertos conjuntivales pediculados o en puente se recortan fácilmente, utilizando proparacina tópica al 0.5%, pinzas de colibrí y tijeras de tenotomía; los animales con mal carácter quizás requieran sedación. Se puede emplear fenilefrina al 2.5% o adrenalina diluida al 1:10,000 tópicas, para provocar vasoconstricción conjuntival y minimizar la hemorragia. La porción del injerto no unida a la cornea y que sirve de puente entre las uniones conjuntival y corneal se eleva y corta. El objetivo del corte es seccionar el aporte sanguíneo al injerto, permitiendo que se atrofie y fibrose la unión corneal, minimizándose así la formación de cicatrices. Además de cortar la unión conjuntival, también se puede recortar con cuidado la conjuntiva suelta y excesiva. Si se utilizaron suturas absorbibles, se extraerán las que todavía permanezcan en la cornea, con objeto de reducir la reacción vascular y la subsiguiente formación de cicatrices. También es este el momento de retirar las suturas no absorbibles. El tratamiento tópico se continuara 3-5 días más tras este procedimiento y después se puede suspender toda medicación tópica.

El índice de éxito de los injertos conjuntivales, si son realizados debidamente es muy elevado, superior al 90%. El fracaso suele deberse a una técnica quirúrgica deficiente, por no desbridacion del sitio receptor, colocación inapropiada de suturas, tensión excesiva del injerto, injertos demasiado grandes o que se solapan con el borde de la ulcera impidiendo la aposición de epitelio con epitelio, uso de un injerto conjuntival en una situación en la que un injerto corneal hubiera sido más apropiado e incapacidad de controlar una infección.

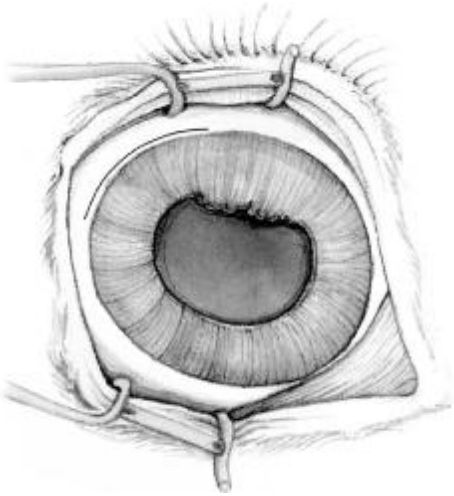

Incisión A

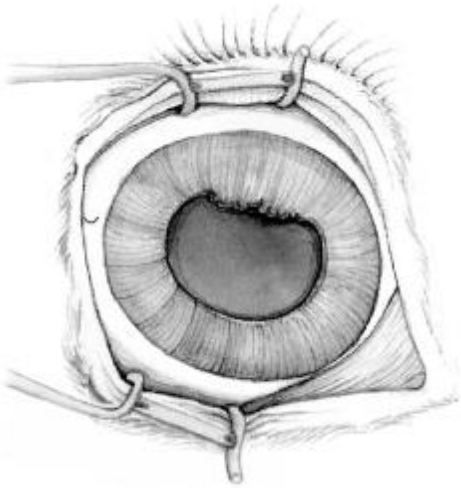

Incisión B

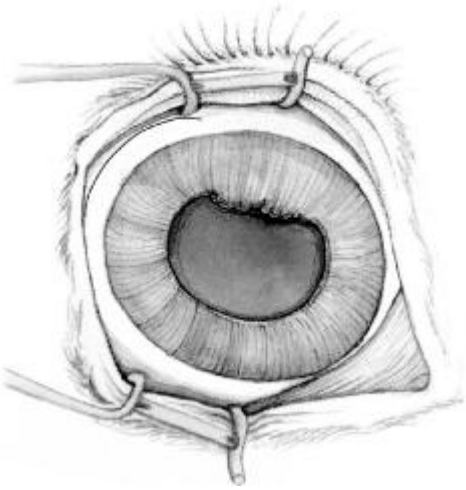

Incisión C

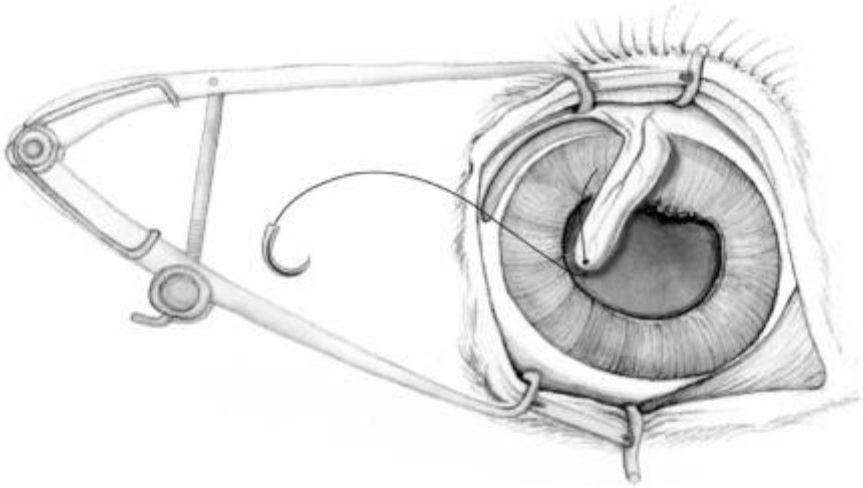

Fijación

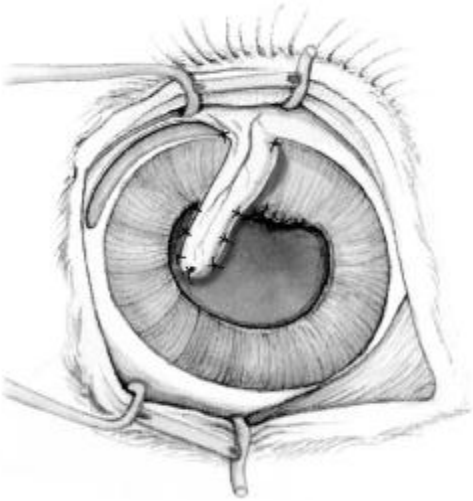

Sutura

14. Tratamiento farmacológico.

El tratamiento farmacológico irá encaminado a aliviar el dolor, en caso de úlceras superficiales.

La atropina, ciclopentolato y tropicamida, inducen relajación del iris por disminución de la contractura del iris. En algunos casos estará indicado el uso de analgésicos mayores.

Los antibióticos de elección son tobramicina, ciprofloxacino, ofloxacino, cefazolina. El marbofloxacino es el antibiótico con mayor penetración ocular vía sistémica. Los antibióticos deben de ser elegidos según la gravedad del caso, comenzando por cloranfenicol o una asociación de bacitracina/neomicina/polimixina para aquellas úlceras simples sin signos de infección o colagenólisis. La natamicina en micosis, tiene escasa penetración en uso tópico.

Los inhibidores de colagenasas: edta, suero autólogo/homólogo, tetraciclina (doxiciclina), bacitracina, glicosaminoglicanos, ácido hidroxámico.

15. Contraindicaciones.

Es importante mencionar que nunca deben utilizarse corticoesteroides tópicos para el tratamiento de ulceras cornéales, pues poseen acciones adversas tales como supresión de la epitelializacion, inhibición de la migración de leucocitos, de la formación de colagena y de la vascularización corneal, así como también potencializa la acción de la colagenasa, produce supresión del sistema inmune e incrementa el número de bacterias presentes.

Debido a que muchos procedimientos redundan en perforación del globo ocular, se deben evitar los agentes anestésicos que eleven la presión intraocular, como la ketamina.

Los vehículos oleosos, como aceites o ungüentos, solo pueden utilizarse en úlceras superficiales. En profundas y perforadas son causa de uveítis.

Los anestésicos tópicos no deben emplearse como tratamiento para disminuir el dolor, retrasan la reparación de las úlceras.

IV. Materiales y métodos.

El estudio se realizo durante el periodo de septiembre a noviembre del año 2011, en la Clínica Veterinaria Oftalmológica ubicada en la ciudad de Hermosillo Sonora, con dirección Blvd. Luis Encinas # 56, Colonia Centro, con coordenadas 29°04’58.36’’N, 110°56’53.18’’O

1. Materiales.

Material biológico:

Se emplearon 3 perros para el experimento, dichos perros se obtuvieron en el centro antirrábico local y fueron seleccionados por padecer de ulceración profunda del estroma y ser aptos para el tratamiento

Material quirúrgico:

Material quirúrgico especial para cirugía oftalmológica

Fármacos:

Tranquilizantes, anestésicos, Fluoresceina.

Soluciones:

Solución Hartmann.

Material desechable:

Equipo de venoclisis, punzocat, suturas vicryl 8-0 y nylon, material de curación, sonda endotraqueal, oxigeno.

2. Métodos.

Antes de llevar acabo un injerto conjuntival pediculado es necesario preparar el sitio receptor, lo que implica una queratectomia para desbridar el estroma corneal reblandecido necrótico o infectado de la ulcera y cornea circundante.

Tras preparar el sitio receptor, se obtiene un pedículo donante de la conjuntiva bulbar.

El tejido dónate se obtiene con pinzas de colibrí y tijeras de tenotomía, la conjuntiva se eleva 1 a 2mm posterior al limbo y se incide. Atraves del defecto conjuntival se insertan las puntas de la tijera de tenotomía, la curvatura hacia arriba y la conjuntiva bulbar se diseca sin rodeos de la membrana tenon y de los tejidos episclerales subyacentes

A continuación, se incide el injerto del limbo con una incisión paralela y 1mm posterior al limbo. La siguiente incisión es en la punta del injerto, a 90° de la primera incisión y hacia el fornix, esta incisión debe ser 1-2mm más larga que la anchura del lecho receptor.

La ultima incisión se hace paralela a las primeras, teniendo cuidado de que el injerto no resulte más delgado en la base que en la punta.

El injerto se gira entonces sobre la cornea utilizando dos pinzas y se coloca sobre el lecho receptor; El implante no debe girarse más de 45°.

Primero se suturan las dos esquinas distales del injerto y después las dos proximales, con suturas simples interrumpidas. Las suturas se colocan atraves del injerto y después en el ángulo de la base de la queratectomia

Los nudos se anudan primero con una lazada de cirujano, seguida por tres a cinco lazadas simples a fin de asegurar la estabilidad del nudo.

Se puede colocar una sutura adicional en el injerto a l altura del limbo, para fijarlo a la esclerótica límbica y disminuir las fuerzas de tención aplicadas al sitio receptor.

V. Resultados.

Se intervinieron 3 perros con la técnica de colgajo conjuntival pediculado rotacional, los cuales, transcurridos un periodo de 21 días presentaron una recuperación satisfactoria gracias a la adecuada realización de la técnica quirúrgica

La técnica aunque tardada resulto sencilla

Pese a problemas de friabilidad en la cornea, la técnica pudor realizarse adecuadamente

La recuperación de los animales fue satisfactoria

No se presentaron complicaciones posquirúrgicas

VI. Conclusiones.

En base a los trabajos realizados en esta investigación, se puede concluir que la aplicación de la tecnica de colgajo conjuntival pediculado rotacional es una opción adecuada para el tratamiento de ulceras profundas del estroma

La tecnica proporciona buena irrigación sanguínea que aporta propiedades antimicrobianas y antiproteasas/anticolagenasas, reforzar el estroma corneal debilitado y proporcionan fibroblastos y células epiteliales que reparan defectos además de minimizar la formacion de cicatrices.

Los injertos rotacionales permiten al animal ver alrededor del injerto y al veterinario evaluar estructuras intraoculares después de su reparación quirúrgica.

El injerto bulbar pediculado y con rotación es el implante conjuntival optimo para la cornea de pequeños animales.

VII. Bibliografia.

1. Arnillas, U. Aplicaciones de la fluoresceína en la práctica médica veterinaria. Universidad nacional mayor de San Marcos, facultad de Medicina Veterinaria. Perú. 19 paginas
2. Barnett, K. Diagnostic Atlas of Veterinary Ophthalmology. Editorial Elsevier. Segunda edición. España. 2006. 220 páginas.
3. Bedford, P. Small Animal Ophthalmology, a problem oriented approach. Editorial Elsevier. Cuarta edición. China. 2009. 318 paginas
4. Duncanson, G. Veterinary Treatment for Working Equines. Editorial Cabi. Reino unido. 2010. 275 paginas.
5. Dziezyc, J. Color Atlas of Canine and Feline Ophthalmology. Editorial Elsevier. China. 2004. 245 paginas.
6. Evans, T. Handbook of veterinary ocular emergencies. Editorial Elsevier. Primera edición. Gran Bretaña. 2002. 106 páginas
7. Featherston, H**.** Small animal ophthalmology: what's your diagnosis. Editorial Wiley Blackwell. Primera edición. 2011. 272 paginas.
8. Garrido, E. Anatomía Ocular. Universidad Europea De Madrid. 2005. 41 paginas
9. Gelatt, K. Fundamentos de oftalmología veterinaria. Editorial Masson. Primera edición. Barcelona, España. 2003. 591 paginas.
10. Gelatt, K. Veterinary ophthalmic surgery. Editorial Saunders. Primera edición. China. 2011. 400 paginas
11. Gelatt, K. Veterinary Ophthalmology. Editorial Lippincot Williams & wilkins. Tercera edición. Estados Unidos. 1999. 1544 paginas
12. Gelatt, K. Veterinary Ophthalmology. Editorial Wiley Blackwell. Cuarta edición. 2007. 1696 paginas.
13. Gilger, B. Equine ophthalmology. Editorial Elsevier. Primera edición. China. 2005. 475 paginas
14. Herrera, D. Oftalmología clínica en animales de compañía. Editorial Intermedica. Primera edición. Buenos aires Argentina. 2007. 301 paginas

15. Maggs,D. Slatter's fundamentals of veterinary ophthalmology. Editorial Elsevier. Cuarta edición. China. 2008. 478 paginas.
16. Martin, C. Ophthalmic disease in veterinary medicine. Editorial Manson. Segunda edición. Barcelona, España. 2010. 512 paginas
17. Moore, C. Veterinary clinics of north America, Small animal practice, Ocular therapeutics. Editorial Saunders.2004. 240 paginas
18. Nasisse, M. Clinicas veterinarias de Norteamérica, Tratamiento quirúrgico de problemas oculares. Editorial McGraw hill. 1997. 345 paginas
19. Peiffer, R. Oftalmología de animales pequeños, una aproximación orientada hacia el problema. Editorial inter medica. Segunda edición. Buenos aires, Argentina. 1998. 230 paginas.
20. Peiffer, R. Oftalmología de pequeños animales, un enfoque orientado a la resolución de problemas. Editorial Elsevier. Tercera edición. España. 2002. 267 paginas.
21. Piñero, M. Exploración y patología ocular en pequeños rumiantes. Editorial Servet. Primera edición. Zaragoza España. 2006. 150 paginas.
22. Riss,R. Small animal ophthalmology secrets. Editorial Hanley & Belfus. Primera edición. Estados Unidos. 2002. 333 paginas
23. Samuelson, D. Small animal ophthalmology. Editorial Manson. Primera edición. Inglaterra. 2011. 245 paginas
24. Stades, F. Ophthalmology for the veterinary practitioner. Editorial schlütersche. Segunda edición. Germania. 2007. 257 paginas
25. Turner, S. Oftalmología de pequeños animales. Editorial Elsevier. Primera edición. España. 2010. 370 paginas

VIII. Anexos.

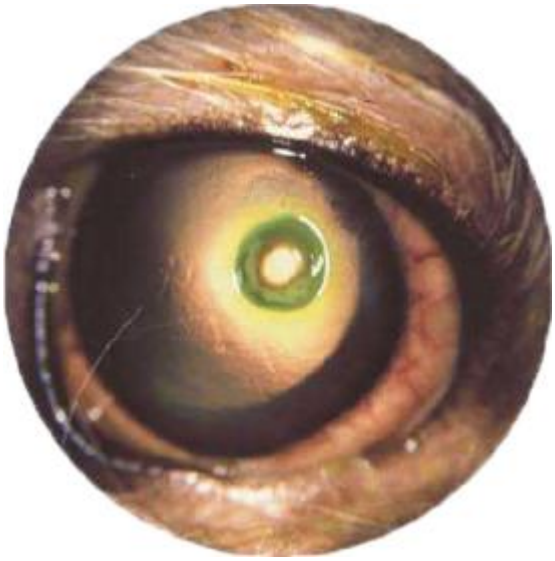

Descemetcele teñido con fluoresceína. Los bordes de la ulcera están teñidos porque el estroma esta expuesto. La base de la ulcera no esta pintada porque la membrana de descemet es lipofílica.

Mismo perro que la figura anterior. Descemetcele teñido con fluoresceína y fotografiado bajo luz azul.

Instrumentos

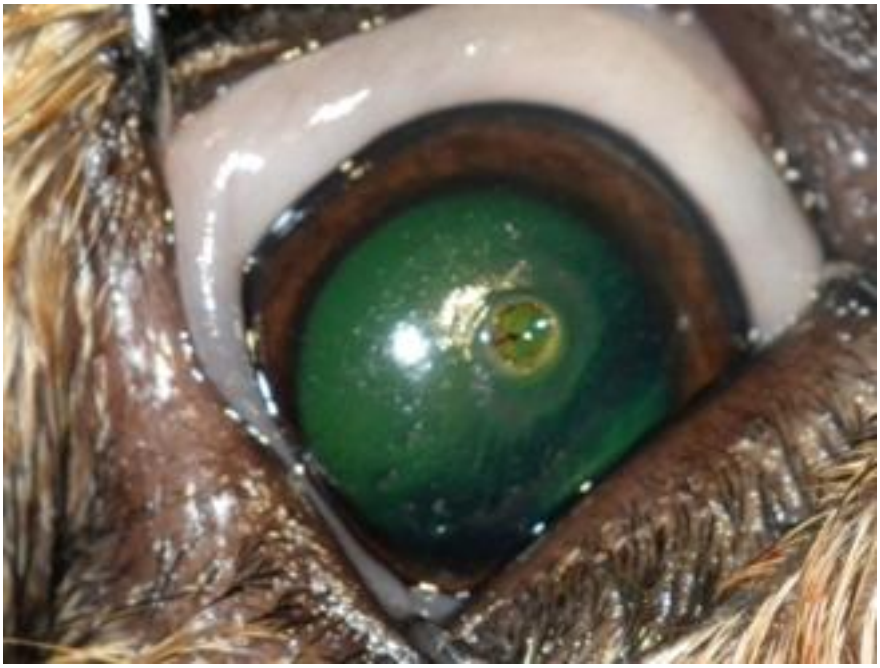

Descemetocele teñido con fluoresceína. Los bordes de la ulcera están teñidos porque el estroma está expuesto.

Colocación del pedículo

Fijación

Sutura