

**UNIVERSIDAD AUTÓNOMA AGRARIA
“ANTONIO NARRO”
UNIDAD LAGUNA**

DIVISIÓN REGIONAL DE CIENCIA ANIMAL



**DIAGNÓSTICO DE DIROFILARIA IMMITIS POR LA
TÉCNICA DE INMUNO ENSAYO LIGADO A ENZIMAS
(ELISA), EN LA CLÍNICA DE PEQUEÑAS ESPECIES, DE
LA “UNIVERSIDAD AUTÓNOMA AGRARIA ANTONIO
NARRO” UNIDAD LAGUNA.**

POR:

CRISTO RAFAEL PANTALEÓN LEZAMA

TESIS:

**PRESENTADA COMO REQUISITO PARCIAL PARA
OBTENER EL TÍTULO DE:**


MÉDICO VETERINARIO ZOOTECNISTA

Torreón, Coahuila, México.

Marzo de 2009

UNIVERSIDAD AUTÓNOMA AGRARIA

**“ANTONIO NARRO”
UNIDAD LAGUNA**



DIVISIÓN REGIONAL DE CIENCIA ANIMAL

**DIAGNÓSTICO DE DIROFILARIA IMMITIS POR LA
TÉCNICA DE INMUNO ENSAYO LIGADO A ENZIMAS
(ELISA), EN LA CLÍNICA DE PEQUEÑAS ESPECIES, DE
LA “UNIVERSIDAD AUTÓNOMA AGRARIA ANTONIO
NARRO” UNIDAD LAGUNA.**

POR:

CRISTO RAFAEL PANTALEÓN LEZAMA

ASESOR PRINCIPAL

Una firma manuscrita en tinta que parece decir "Rascón Díaz".


MVZ CARLOS RAÚL RASCÓN DÍAZ

Torreón, Coahuila, México.

Marzo de 2009

**UNIVERSIDAD AUTÓNOMA AGRARIA
"ANTONIO NARRO"
UNIDAD LAGUNA**

DIVISIÓN REGIONAL DE CIENCIA ANIMAL



POR:

CRISTO RAFAEL PANTALEÓN LEZAMA

ASESOR PRINCIPAL

Una firma manuscrita en tinta que parece decir "Rascón Díaz".

MVZ CARLOS RAÚL RASCÓN DÍAZ


**COORDINACIÓN DE LA DIVISIÓN REGIONAL DE CIENCIA
ANIMAL**

Una firma manuscrita en tinta que parece decir "Sandoval Elías".

MC JOSÉ LUIS FRANCISCO SANDOVAL ELÍAS

**UNIVERSIDAD AUTÓNOMA AGRARIA
"ANTONIO NARRO"
UNIDAD LAGUNA**

DIVISIÓN REGIONAL DE CIENCIA ANIMAL



PRESIDENTE DE JURADO

MVZ CARLOS RAÚL RASCÓN DÍAZ

VOCAL

MC ERNESTO MARTÍNEZ ARANDA

VOCAL

MVZ ESEQUIEL CASTILLO ROMERO

VOCAL SUPLENTE

MC MA. HORTENSIA CEPEDA ELIZALDE

Torreón, Coahuila, México.

Marzo de 2009

**UNIVERSIDAD AUTÓNOMA AGRARIA
“ANTONIO NARRO”
UNIDAD LAGUNA**

DIVISIÓN REGIONAL DE CIENCIA ANIMAL

**DIAGNÓSTICO DE DIROFILARIA IMMITIS POR LA
TÉCNICA DE INMUNO ENSAYO LIGADO A ENZIMAS
(ELISA), EN LA CLÍNICA DE PEQUEÑAS ESPECIES, DE
LA “UNIVERSIDAD AUTÓNOMA AGRARIA ANTONIO
NARRO” UNIDAD LAGUNA,**

TESIS

POR:

CRISTO RAFAEL PANTALEÓN LEZAMA

Elaborada bajo la supervisión del comité particular de asesoría

ASESOR PRINCIPAL:

MVZ CARLOS RAÚL RASCÓN DÍAZ

COLABORADORES:

**MC ERNESTO MARTÍNEZ ARANDA
MVZ ESEQUIEL CASTILLO ROMERO
MC MA. HORTENSIA CEPEDA ELIZALDE**

Torreón, Coahuila, México.

Marzo de 2009

Dedicatoria

A MIS PADRES

Modesto Pantaleón Vivar y Ma. Lorena Lezama Bonfil. Con todo mi amor y cariño por estar siempre conmigo, apoyándome moral, física y económicamente. Gracias por que a pesar de los momentos difíciles y sus sacrificios supieron sacarme adelante y así terminar mi carrera....GRACIAS POR TODO

A MI ESPOSA E HIJO

Al amor de mi vida Itzel A. Navarro Ibarra por estar con migo siempre en los buenos y malos momentos y por su apoyo incondicional que siempre me alentaba a seguir adelante y no dejarme vencer. TE AMO

A mi hijo Cristopher Pantaleón Navarro por ser uno de mis motores para seguir adelante y ser cada día un mejor hombre. TE AMO HIJO

A MIS HERMANAS

Claudie Lorena Pantaleón Lezama y Rocío Pantaleón Lezama. Gracias por todo su apoyo moral que me dieron para seguir adelante....GRACIAS

A MIS PADRINOS

Dr. Gaspar Montesinos Ramírez y Rosa Gómez de Montesinos. Gracias por todos sus buenos consejos para enfrentarme a la vida, que siempre los llevo conmigo.

Agradecimientos

A DIOS

Por haberme dado la vida y por todo hasta hoy. Gracias por la dicha de haberme dado una hermosa familia y amigos tan maravillosos.

“GRACIAS SEÑOR POR TODO”

A MIS AMIGOS Y AMISTADES

A toda la banda Roberto, Marcela, Jaz, Nadia, MVZ, Emigdio, MVZ. Neftalí, MVZ. David, MVZ. Octavio y en especial a mis compadres MVZ. Luis Martín y Lic. Paloma por toda la ayuda que nos brindaron a mi esposa a mi hijo y a mí. Gracias por todos los momentos malos y buenos que pasamos juntos... ¡Gracias por estar!

A la Dra. Guadalupe Flores y su esposo el Ing. José Ángel por haberme abierto las puertas de su casa y haberme dado un lugar en su familia. Gracias por todo

A MI “ALMA MATER”

Por darme la oportunidad de ser parte de la institución y sobre todo por haberme dado las herramientas esenciales para llegar a ser un profesionista.

A MI ASESOR

MVZ Carlos Raúl Rascón Díaz por su valioso tiempo dedicado a esta tesis ya que sin él no habría podido concluir y titularme.

A MIS MAESTROS

En especial a la MVZ Hilda Ruth Sagredo Ulloa y al MC Ernesto Martínez Aranda por transmitirme sus conocimientos, experiencia y de haberme abierto las puertas y haberme dado una oportunidad.

ÍNDICE DE CONTENIDO

	PAG.
RESUMEN.	1
INTRODUCCIÓN.	2
JUSTIFICACIÓN.	3
OBJETIVO.	4
ANTECEDENTES.	4
DEFINICIÓN.	8
SINONIMIAS.	9
DISTRIBUCIÓN GEOGRÁFICA.	9
CLASIFICACIÓN TAXONÓMICA.	10
Etiología.	11
MORFOLOGÍA.	11
CICLO BIOLÓGICO.	12
EPIDEMIOLOGÍA.	13
Reservorios.	13
Vectores.	14
Factores ambientales.	14
ZOONOSIS Y CICLO DE TRANSMISIÓN.	14
PATOGENIA.	15
LESIONES.	18
SEMIOLOGÍA.	19
DIAGNÓSTICO.	21
Identificación de las Microfilarias.	21
Pruebas de Inmunodiagnóstico.	22
INMUNIDAD.	23
DIAGNÓSTICO DIFERENCIAL.	23
TRATAMIENTO.	24
Tratamiento Sintomático.	25
Tratamiento Adulticida.	25
Tratamiento Microfilaricida.	26
PREVENCIÓN.	27

MATERIAL Y METODOS.....	28
RESULTADOS.....	31
CONCLUSIÓN.....	33
LITERATURA CITADA.....	34

ÍNDICE DE CUADROS

	PAG.
CUADRO 1. Comparación de las pruebas de QBS, FGS y OD para detectar infección por <i>Dirofilaria immitis</i> en muestras sanguíneas de 96 perros de tres áreas geográficas de México.	5
CUADRO 2. Resultados de Dirofilariasis en los municipios del Salvador, Bahía y Lauro de Freitas en Brasil (Almeida et al., 2001).	6
CUADRO 3. Características morfológicas de las microfilarias de las cuatro especies de filarias del perro, detectadas por el método de KNOTT modificado (Rodríguez et al., 1994; Gómez et al., 1999). .	24
CUADRO 4. Antihelmínticos aplicados en caninos para la prevención de <i>Dirofilaria immitis</i> (Gómez et al., 1999; Genchi et al., 2001; Blagburn, 2002).	27
CUADRO 5. Caninos positivos al antígeno de <i>Dirofilaria immitis</i> en el Hospital Veterinario de la UAAAN UL.	31
CUADRO 6. Datos generales de los caninos muestreados.	32

ÍNDICE DE FIGURAS

	PAG.
FIGURA 1. La incidencia de <i>Dirofilaria Immitis</i> en casi todo el Mundo.	10
FIGURA 2. Ciclo de vida de <i>D. immitis</i>	13
FIGURA 3. Presencia del parásito adulto en el corazón.	18
FIGURA 4. Signos Observados en Radiografías (Talavera et al., 2001).	20
FIGURA 5. Microfilaria detectada en examen directo de sangre.	22
FIGURA 6. Conjugado (Ag/Ac).	28
FIGURA 7. La muestra pasó por la ventana de resultados y llego al círculo de activación.	29
FIGURA 8. Activador después de que la mezcla haya fluido por la ventana de resultados.	20
FIGURA 9. Resultado alrededor de un tiempo de 8 a 10 minutos.	30

RESUMEN

La presente investigación se realizó en las instalaciones de la Clínica Veterinaria de Pequeñas Especies de la Universidad Autónoma Agraria “Antonio Narro” Unidad Laguna; donde se realizaron 10 pruebas para la detección del antígeno de *Dirofilaria immitis* por medio de la técnica de inmuno ensayo ligada a enzimas (ELISA), tomando muestras de sangre completa con anticoagulante EDTA a perros de distintas razas con un rango de edades de 6 a 11 años y que presentaban un diagnóstico presuntivo a la enfermedad.

Las pruebas dieron como resultado 4 seropositivos pero solo 2 de los resultados fueron para *Dirofilaria immitis* de la cual uno fue un macho, de la raza American Staffordshire Terrier de 9 años de edad, que llegó a la clínica con tos crónica, disnea y crepitaciones respiratorias; el otro fue una hembra de la raza Samoyedo de 11 años de edad que presentó disnea, ruidos estertores en cavidad pulmonar y ascitis. En ambos animales se les realizó la prueba con el snap 3DX y se les dió tratamiento.

Palabras Clave; *Dirofilaria immitis*, Diagnóstico, SNAP 3Dx, Caninos, UAAAN UL

INTRODUCCIÓN.

La Dirofilariasis es una parasitosis reportada desde 1856 por la Dra. Leidy y es producida por el verme *Dirofilaria immitis* (Meneses et al., 2000). Es una enfermedad que tiene una distribución en casi todas las zonas templadas y cálidas del mundo, en áreas de altas elevaciones y altitudes como Japón, Australia y norte de América, pero es de distribución cosmopolita. En México existe una prevalencia de 1.4 % hasta un 97 % dependiendo el lugar geográfico (Miranda et al., 2000).

El parásito adulto se encuentra en el lado derecho del corazón y en la arteria pulmonar interfiriendo con el paso normal de la sangre y el cierre de las válvulas. Es una enfermedad que afecta principalmente a perros y gatos, pero también puede afectar a lobos, zorros, coyotes, ratones tiene como hospedador al mosquito de los géneros *Aedes*, *Anopheles*, *Culex*. Se le conoce como gusano del corazón y dirofilariasis cardiopulmonar del perro (Miranda y col., 2000).

La enfermedad se clasifica en cuatro clases:

Clase 1. Enfermedad subclínica asintomática se puede observar leve pérdida de peso incontinencia al ejercicio, las radiografías no muestran alteraciones.

Clase 2. Enfermedad moderada, hay signos radiográficos, ligero engrosamiento de la arteria pulmonar o aumento circunscrito de la densidad perivascular, anemia, pérdida del estado general, fatiga durante el ejercicio y tos.

Clase 3. Enfermedad severa, pronóstico reservado. La radiografía muestra severos aumentos de tamaño de las arterias pulmonares y dilatación del atrio derecho, fatiga constante, tos persistente, presenta insuficiencia cardiaca, anemia grave, proteinuria.

Clase 4. Síndrome de vena cava. Pronóstico muy grave. Presencia de gran cantidad de vermes que se han desplazado hasta las venas cavas. Se recomienda tratamiento quirúrgico con remoción de los parásitos pero es peligroso (Talavera y col., 2001).

El primer diagnóstico reportado en Torreón, Coah., en el cual se observó la presencia de *Dirofilaria immitis* fue en el año de 1992, sin embargo desde 1988 se han observado gusanos en el corazón de los perros sin que se le haya dado mayor importancia al problema (Cepeda, 1992).

JUSTIFICACIÓN

Es muy importante el conocimiento de la prevalencia de la enfermedad en las áreas urbanas ya que ha habido reportes en otros países sobre la transmisión del agente etiológico hacia el humano, por tal motivo esta investigación que se llevó a cabo en el Hospital Veterinario de pequeñas especies de la UAAAN UL fue llevar un monitoreo y detectar la presencia de antígenos de *Dirofilaria Immitis* en caninos de las comunidades urbanas cercanas a la Universidad, y dar la información necesaria a los dueños para su prevención y control de la misma.

OBJETIVO

A lo que concierne con la salud pública, a través de pruebas de inmuno ensayo ligado a enzimas (ELISA), y mostrando la infección podremos aumentar la prevención y control evitando infecciones zoonóticas ya que esta infección causa enfermedades cutáneas y pulmonares en los seres humanos. Estudios realizados en Torreón muestran que la prevalencia de *Dirofilaria immitis* es alta, al respecto se han realizado estudios para la identificación de la microfilaria, sin embargo no se conoce realmente si los animales analizados presentan el gusano adulto. Por tal motivo, el objeto del presente trabajo es identificar antígenos del gusano adulto por la técnica de (ELISA).

ANTECEDENTES.

En las ciudades de Culhuacán, Edo de México, Huauchinango, Puebla y Cunduacán, Tabasco se llevo a cabo un estudio con el objetivo de comparar las pruebas cuantitativa buff coat (QBC), frotis grueso de sangre (FGS) y observación directa (OD), para detectar la infección canina por *Dirofilaria immitis*. Se trabajaron 94 muestras sanguíneas colectadas de perros callejeros de diferentes razas y sexo (48 del centro de control canino de Culhuacán, Estado de México, 31 de Huauchinango Puebla y 15 de Cunduacán Tabasco), la edad de los perros osciló desde 1 hasta 10 años. De la vena cefálica de cada animal se obtuvieron 10 ml de sangre completa. Cada muestra fue examinada, usando un kit comercial para QBC, FGS y OD (prueba de knott modificada), además de las pruebas anteriores en el caso particular de las muestras de Tabasco, también fueron analizadas por inmunofluorescencia indirecta y

ELISA para detectar antígenos de *Dirofilaria immitis*. Los resultados fueron los siguientes (cuadro 1).

Cuadro 1.- Comparación de las pruebas de QBS, FGS y OD para detectar infección por *Dirofilaria immitis* en muestras sanguíneas de 96 perros de tres áreas geográficas de México.

Ciudad de México			Huachi., Pueb			❖ Cunduacán, Tabasco					
	QBC	FGS	OD	QBS	FGS	OD	QBS	FGS	OD	IFI	ELISA
Positivos	0/48	0/48	0/48	12/31	10/13	2/31	11/15	9/15	5/15	10/15	11/15
Total (%)	(0)	(0)	(0)	(38.7)	(32.3)	(6.4)	(73.3)	(60)	(33.3)	(66.6)	(73.3)
Negativos	48/48	48/48	48/48	19/31	21/31	29/31	4/15	6/15	10/15	5/15	4/15
Total (%)	(100)	(100)	(100)	(61.3)	(67.7)	(93.6)	(26.6)	(40)	(66.6)	(33.3)	(26.6)

❖ En este municipio, además de las otras pruebas, también se evaluaron las pruebas de IFI y ELISA (Bautista et al., 2001).

En el sureste de Italia se realizó un estudio de prevalencia y de análisis de riesgo de filariasis en perros. El estudio fue realizado por una campaña en la región sureste de Italia, en 51 municipios contiguos (2180 K2). En ellos se encuentran lagos y pequeños ríos, en esos municipios fueron recolectados 351 muestras de sangre de perros, entre mayo de 1990 y junio del 2000. Los perros fueron seleccionados por veterinarios, estos fueron recolectando de 3-5 ml de sangre y depositadas en tubos para muestras con anticoagulante (EDTA), posteriormente fueron refrigeradas. Adicionalmente cada perro contaba con su registro (edad, sexo, peso, tipo de pelo y su labor zootécnica). Las muestras fueron enviadas a la Universidad de Nápoles para su estudio, utilizando la técnica de Knott modificada. Los resultados proporcionados por la Universidad fueron los siguientes, de las 351 muestras, en 63 (17.9%) se detectaron microfilarias (cuadro 2) 68 de *Dipetalonema reconditum*, 7 de *D. Repens* y 2 de *Dirofilaria immitis* (Cringoli et al. 2001).

En los municipios del Salvador, Bahía y Lauro de Freitas en Brasil, se realizó un estudio para determinar la incidencia de *Dirofilaria immitis*, se utilizaron 613 muestras de sangre de caninos con edades de 6 meses a 14 años, siendo 307 muestras de machos y 306 de hembras criados en los municipios ya mencionados, fueron atendidos en los hospitales de medicina veterinaria de la Universidad Federal de Bahía desde febrero de 1990 hasta septiembre de 1996, se le retiró a cada canino, 3 ml de sangre y posteriormente fueron recolectadas en tubos con anticoagulante (EDTA). Las muestras de cada perro fueron analizadas en el laboratorio de diagnóstico de parasitología animal del Hospital de la Universidad Federal de Bahía, por la Técnica Directa para verificar la presencia de microfilarias, por medio de sus movimientos ondulares y por la técnica de KNOTT, para identificar y diferenciar de las microfilarias de *Dirofilaria immitis*. Para los resultados los caninos fueron agrupados de acuerdo con la edad, sexo, raza y tipo de pelo. Los resultados fueron los siguientes de 613 muestras de sangre examinada 64 (10.4%) fueron positivas a microfilarias de *Dirofilaria immitis* cuadro 2. (Almeida et al. 2001).

Cuadro 2.- Resultados de Dirofilariasis en los municipios del salvador, Bahía y Lauro de Freitas en Brasil (Almeida y col., 2001).

Factor	No. de muestras analizadas	Positivos (%)	Negativos (%)	
Edad (años)				
	0-2	181	14 (7.7)	167 (92.3)
	2-4	165	21 (12.7)	144 (87.3)
	4-6	104	9 (8.7)	95 (91.3)
	6-8	56	8 (14.3)	48 (85.7)
	8-10	55	8 (14.5)	47 (85.5)
	+ 10	52	4 (7.7)	48 (92.3)

Sexo				
	Macho	307	36 (11.7)	271 (88.3)
	Hembra	306	28 (9.2)	278 (90.8)
Características del pelo				
	Pelo mediano	135	16 (11.7)	119 (88.1)
	Pelo corto	173	30 (17.3)	143 (82.7)
	Pelo color claro	171	18 (10.5)	153 (89.5)
	Pelo color oscuro	442	46 (10.4)	396 (89.6)
Razas				
	Bóxer	23	5(21.7)	18 (78.3)
	Cocker Spaniel	29	2 (6.9)	27 (93.1)
	Doberman	48	6 (12.5)	42 (87.5)
	Dogo Alemán	26	8 (27.4)	21 (72.4)
	Fila Brasileiro	49	7 (13.3)	42 (85.7)
	Pastor	90	12 (13.3)	78 (86.7)
	Rottweiler	13	2 (15.4)	11 (84.6)
	Pequines	16	2 (12.5)	14 (87.5)
	Pincher	11	2 (18.2)	9 (81.8)
	Otros	116	1 (0.9) **	115 (99.1)

Beagle, Fox terrier, Labrador, Yorkshiere, Weimaraner, ** Samoyedo

En la capital del estado de Pernambuco al Noreste de Brasil se estudió un área de 209 Kilómetros cuadrados para determinar la incidencia de *Dirofilaria immitis*. Los estudios fueron realizados con 611 perros mayores de un año de edad a partir de agosto de 1996, hasta febrero de 1998, las muestras sanguíneas fueron colectadas en tubos con EDTA, todos los perros fueron sacrificados, administrando por vía intravenosa, barbitúricos para posteriormente realizar la necropsia. La sangre fue examinada por la técnica de KNOTT modificada para demostrar la evidencia de microfilarias. También fue analizada la sangre por la técnica de ELISA. Los resultados fueron los

siguientes: De un total de 611 muestras 40 (6.6%) fueron positivos a *Dipetalonema reconditum* y 4 (0.7%) positivos a *Dirofilaria immitis*. En los exámenes de necropsia fueron identificados 14 perros con parásitos adultos (Cámara et al. 1999).

En la zona sur de la Ciudad de México (Xochimilco) se realizó un estudio para determinar la presencia de *Dirofilaria immitis* en perros. Se realizó el muestreo con 100 perros de diferentes clínicas veterinarias de Xochimilco. A cada ejemplar se le tomaron algunos datos como referencia (edad, nombre, color, tamaño de pelo y talla), se obtuvo de cada ejemplar 3 ml de sangre, para inmediatamente transferirlos a los tubos de vacutainer, con anticoagulante y sin anticoagulante. Las muestras se conservaron en refrigeración hasta su evaluación en el laboratorio del departamento de diagnóstico clínico de la UNAM. Se emplearon las técnicas de Difil-test, ELISA y concentración en tubo capilar, empleando en el caso de Difil-test y el de ELISA estuches comerciales de diagnóstico y siguiendo las especificaciones del fabricante, dando como resultado de los 100 perros (60 machos y 40 hembras) que ninguno fue positivo a *Dirofilaria immitis*. Conclusión con respecto a los resultados, es que esto podría deberse a propietarios que de cierta manera cuidan a sus mascotas (Miranda et al. 2000).

DEFINICIÓN.

La *Dirofilaria* es una infección causada por la presencia de nemátodos del género *Dirofilaria immitis*, dañando el lado derecho del corazón y las arterias pulmonares, provocando grandes problemas de circulación e interfiriendo el

paso normal de sangre en perros y otros caninos (Gomez et al., 1999; Miranda et al., 2000; Garcia et al., 2000).

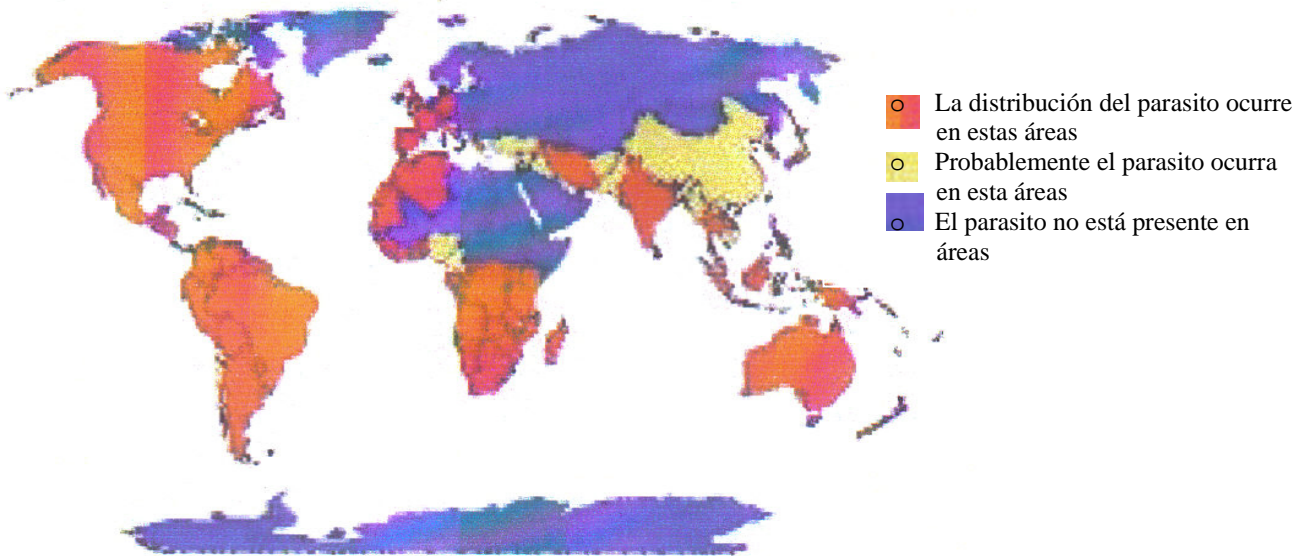
SINONIMIAS

La dirofilariasis es conocida como enfermedad del gusano del corazón del perro, filariasis cardiopulmonar en perros y Hart Worm Disease. (Bautista et al., 2001; Riache et al., 2001).

DISTRIBUCIÓN GEOGRÁFICA

Tiene una distribución cosmopolita, la dirofilariasis ha sido reportada en casi todo las zonas templadas y cálidas del mundo. Pero también es común en muchas áreas de altas elevaciones y latitudes, incluyendo Japón, algunas partes de Australia, Norte América y Europa. En Estados Unidos de Norte América en el Sudeste en la costa del Atlántico, en el Río Missisipi, Nueva Jersey y Texas. Pero el parásito se está adaptando a zonas de clima continental, en la que su transmisión se limita a las estaciones templadas y cálidas. Los vectores necesitan zonas encharcadas para el desarrollo de sus larvas, por lo que la dirofilariasis se limita en su distribución a zonas con humedad constante (Cuencas de ríos, áreas con abundante vegetación, cultivos de riego). En México existe una prevalencia que va del 1.4% hasta 97% dependiendo el lugar geográfico (Gómez et al., 1999; Miranda et al., 2000; García et al., 2000).

Fig. 1. La incidencia de *Dirofilaria Immitis* en casi todo el Mundo.



(Imagen original de la Compañía de Cirugía Animal de Singapore, 2002).

CLASIFICACIÓN TAXONÓMICA

Se describe la clasificación taxonómica de la siguiente manera (Acevedo y col., 1988).

Reino:	Animal.
Sub reino:	Metazoarios.
Phylum:	Nelmathelmintes.
Clase:	Nematoda.
Orden:	Spirurida.
Superfamilia:	Filaroide.

Familia:	Filariode.
Género:	<i>Dirofilaria</i> .
Especie:	<i>Immitis</i> .

Etiología

La dirofilariasis es una enfermedad parasitaria transmitida por diferentes especies de culícidos (*Aedes*, *Anopheles* y *Culex*) y causada por *Dirofilaria immitis* (Owen et al., 2000; Riache et al., 2001).

MORFOLOGÍA:

Dirofilaria immitis es un *onchocercidae* delgado, de color blanco, boca pequeña y con labios, cápsula bucal rudimentaria sin faringe y esófago. Los machos se distinguen de las hembras por su menor tamaño y por su extremo posterior termina en espiral. Miden de 120 – 200 mm de longitud 0.7 – 0.9 mm de ancho, presentan aletas caudales pequeñas. Las hembras miden de 250 – 310 mm de longitud 1.0 – 1.3 mm de anchura, el extremo caudal es redondo y no está enrollado en espiral. Las hembras son ovovivíparas y eliminan a la circulación larva (microfilarias) de 218 – 340 μm por 4.5 – 7.3 μm (Gómez et al., 1999).

CICLO BIOLÓGICO

En el ciclo biológico interviene un mosquito culícido, que ingiere las microfilarias al alimentarse, las cuales pasan desde el intestino medio a los tubos de Malpighi, donde mudan y alcanzan la fase infestante (L1, L2, L3). La L3 emigra hasta las piezas bucales, donde permanecen hasta ser depositadas, justo con la hemolinfa, en la piel, cuando el mosquito se alimenta de nuevo (Gómez et al., 1999; Nayar et al., 1999).

El desarrollo completo en el vector requiere de 2 semanas a temperatura ambiente superior a 16 °C, en los trópicos o en la época de verano, el proceso solo tarda 8-10 días. Las larvas infestantes pueden sobrevivir en el mosquito a temperaturas extremas, factor de gran importancia epidemiológica (Gómez et al., 1999).

Las larvas adheridas a la piel y protegidas por la hemolinfa del mosquito penetran a través de la solución de continuidades producida por la picadura del mosquito, mudan a los 3-4 días a la L4 y realizan una emigración subcutánea torácica. Después de 50 – 70 días mudan por cuarta y última vez a L5 0 pre adultos. Estos vermes tienen una gran movilidad y capacidad de penetración en los distintos tejidos antes de su asentamiento definitivo en la arteria pulmonar. Por ello, son frecuentes las localizaciones ectópicas (bazo, cámara anterior del ojo, arterias del cerebro, arterias de las extremidades posteriores). Entre los 70 – 110 días pos infección se encuentra en la musculatura esquelética. Los parásitos, que miden 2 – 3 cm, llegan al corazón por la circulación venosa y pasan a las arterias pulmonares, donde se asientan definitivamente. Cuando la infección es muy elevada, también puede localizarse en el ventrículo y el atrio derecho, vena cava y hepática. Después

de 3 meses, aproximadamente, alcanza la madurés sexual. La prepotencia dura como mínimo 6 meses. Los adultos pueden vivir de 5 a 7 años (Gómez y et al., 1999).

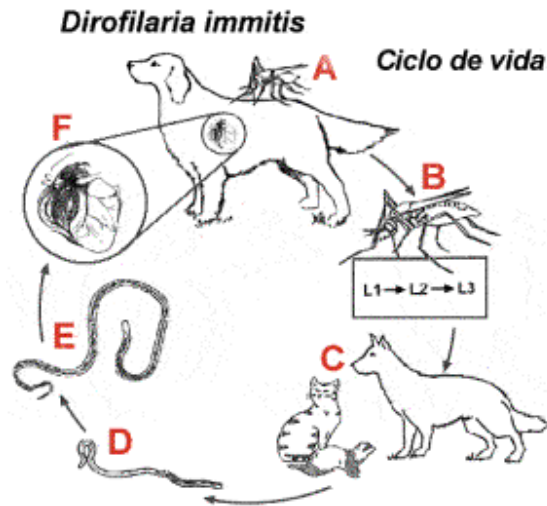


Figura2. Ciclo de vida de *D. immitis*

EPIDEMIOLOGIA

Reservorios

El principal hospedador definitivo y reservorio de la *Dirofilaria* es el perro, aunque también puede tener un papel importante en la transmisión otros cánidos, principalmente lobos, zorros y coyotes (Miranda et al., 2000).

Otros hospedadores definitivos alternativos son los felinos, principalmente el gato, los mustélidos (el hurón) y el león marino de California, en los que hay desarrollo completo del parásito. El hombre, algunos felinos silvestres, el oso y el mapache son hospedadores accidentales, en los que el desarrollo no se completa y la infección cursa sin microfilarias (Gómez et al., 2001).

Vectores.

Al menos setenta especies de culícidos de los géneros *Aedes*, *Anopheles* y *Culex* son receptivos a *Dirofilaria immitis* aunque la capacidad de trasmitirla solamente ha sido demostrada en diez especies: siete de *Aedes*, dos de *Anopheles* y uno de *Culex* (Riache et al., 2001).

Factores Ambientales.

Los culícidos requieren un medio húmedo para el desarrollo de sus larvas y temperatura medias superiores a los 14 °C para completar su ciclo biológico. El tamaño de la población depende de la temperatura, humedad relativa, lluvias e intensidad de luz. El viento y la intensidad de la luz son factores importantes en la dispersión de los vectores y consecuentemente, en la dirofilariasis. El parásito completa su desarrollo en el mosquito en 2 semanas a temperaturas de 14 a 16 °C y una temperatura media de 25°C mínimo por 6 días (Gómez et al., 1999).

ZOONOSIS Y CICLO DE TRANSMISIÓN

El reservorio principal de *Dirofilaria immitis* es el perro y la transmisión se realiza por mosquitos infectados en general las de especies *Aedes* que salen por la tarde, *Culex* que salen en la mañana y *Anopheles*, donde el hombre solo se infecta de modo accidental. Después que una persona es inoculada por un mosquito con larvas del tercer estadio, la mayoría de ellas mueren en el tejido subcutáneo y embolizan hacia el pulmón con liberación de antígenos produciendo, endarteritis y del consecuente infarto pulmonar distal, lo que

explica que las lesiones sean en su mayoría subpleurales, sin embargo alguno puede escaparse del tejido subcutáneo sobre todo en las infestaciones repetidas, siguiendo su desarrollo y emigrando hacia arterias pulmonares, donde puede formar un nido trombotico que causa oclusión vascular, coagulación, necrosis y fibrosis. No causa filaremia en humanos. Los síntomas son: dolor retroesternal durante un mes, tos, hemoptisis, fiebre, malestar y escalofríos. La eosinofilia es poco frecuente. Se observa una lesión nodular y circunscrita (forma moneda) de 1 a 4 cm de diámetro que se identifica en radiografía del tórax (Meter et al., 2000; Meneses et al., 2000; Parker et al., 2000; Riache et al., 2000).

En Estados Unidos de Norteamérica se han reportado 118 casos de dirofilariasis pulmonar en humanos por *Dirofilaria immitis*, hasta el 2002, la mayoría provenientes del sureste, 20 de Australia y 10 casos de Japón (Meneses et al., 2000; Blagburn., 2002).

PATOGENIA

La patogenia de la enfermedad y la gravedad es atribuible a los vermes adultos que ejercen importante acción mecánica por obstrucción, principalmente en el corazón derecho y en la arteria pulmonar inferior con el paso normal de la sangre y el cierre normal de las válvulas (Miranda et al., 2000).

La alteración más significativa es la hipertensión pulmonar, debido a las alteraciones del endotelio de los vasos dando lugar a arteritis y endocarditis son hipertrofia compensadora. La pared deja de ser lisa y blanca y presenta aspecto rugoso y tonalidad púrpura, a causa de la proliferación de la íntima, se

produce arteritis pulmonar, aterosclerosis o hiperplasia que presentan todos los perros con dirofilariasis, a consecuencia de la respuesta de la arteria a la presencia del parásito, en la enteritis. Las células endoteliales de la íntima están engrosadas y las uniones intercelulares ensanchadas y con aspecto surcado ya a los 3 días de la implantación del parásito (Seavers et al., 1998; Gómez et al., 1999).

A la superficie de este endotelio alterado se adhiere macrófagos y neutrófilos que penetran en las uniones intercelulares. Esta alteración provoca la activación y adhesión de las plaquetas y aumento de la permeabilidad del endotelio lo que permite el paso de albumina y líquidos plasmáticos, hacia el espacio perivascular, provocando edema en las arterias. Cuando se presentan lesiones vasculares y abundante infiltración de células plasmáticas y eosinófilas, está presente la neumonitis intersticial. En otros casos no se presentan signos de hipertensión pulmonar, la presión sanguínea se mantiene elevada y aparecen signos de hipertensión el animal puede sufrir insuficiencia cardíaca (Trigo., 1998; Gómez et al., 1999; Quiroz, 1999).

La falla congestiva derecha del corazón, se presenta en infecciones masivas y animales sometidos al ejercicio. La presencia del parásito adulto en el, con un incremento de la resistencia de la sístole. Este factor, más la hipertensión pulmonar inducida por la esclerosis de la arteria pulmonar, causan deterioro de la contracción miocárdica. El trabajo del corazón esta aumentado pero hay un desequilibrio entre el trabajo y el daño cardíaco (Gómez et al., 1999).

El mecanismo compensatorio es la hipertrofia, el volumen adicional de sangre produce congestión. Como consecuencia hay incremento en el tamaño de

hígado con ascitis además de congestión de bazo y pulmones. La falla hepática o síndrome de la vena cava, se presenta en animales muy jóvenes (menos de 3 años) y corresponde a la presencia de más de 100 vermes adultos, los signos más importantes se deben a las alteraciones hepáticas. La presencia del parásito en el atrio derecho, vena caudal y en ocasiones venas hepáticas provoca obstrucción del flujo sanguíneo, principalmente en torno a la válvula tricúspide. La presión venosa central se eleva considerablemente y al hígado sufre una fuerte congestión y dilatación de los sinusoides (Gómez et al., 1999; Quiroz, 1999).

La disfunción hepática es apreciable por la elevación de todas las enzimas hepáticas y de bilirrubina en sangre. El hígado no puede esterificar el colesterol, los glóbulos rojos son muy frágiles y se rompen al contacto con los vermes. La hemólisis es constante y el hígado no metaboliza toda la hemoglobulina por la que se produce hemoglobinemia y hemoglobinuria. Los riñones presentan importantes alteraciones, derivadas fundamentalmente de la forma de inmuno complejos. Casi todos los perros presentan glomerulonefritis membranosa por engrosamiento de la membrana basal de los capilares glomerulares. Esta glomeropatía es debida a la adhesión de los complejos inmunitarios, en los que están implicados los antígenos circulantes solubles de los parásitos adultos y de las microfilarias, las Inmunoglobulinas G (IgG) e Inmunoglobulinas M (IgM) y el complemento (C) la glomerulonefritis puede dar paso a una nefritis grave con proteinuria (Trigo, 1998; Gómez et al., 1999; Quiroz, 1999).

LESIONES

La dirofilariasis afecta principalmente el lado derecho del corazón y la arteria pulmonar provocando graves problemas de circulación e interfiriendo con el paso normal de la sangre y cierre de las válvulas cardiacas (Fig. 3), los perros con dirofilariasis oculta pueden presentar lesiones renales, afectando otros órganos como: hígado, bazo, cámara anterior del ojo y arterias del cerebro (Trigo, 1998; Miranda et al, 1999).

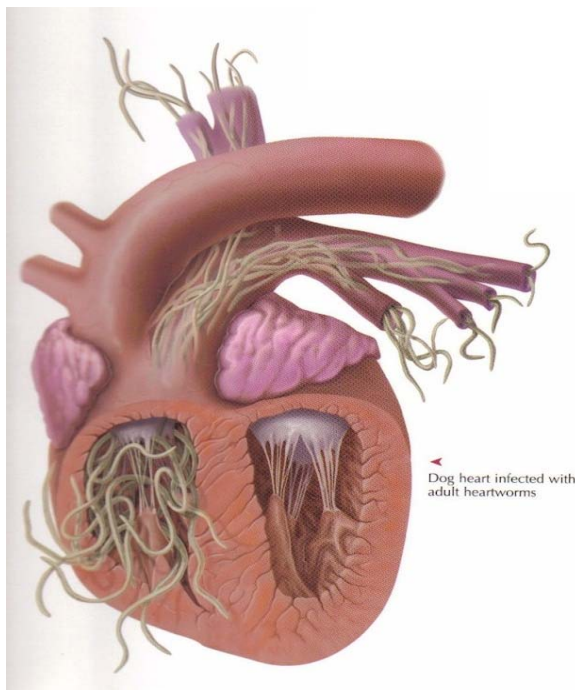


Fig.3 Presencia del parásito adulto en el Corazón

Las lesiones que se observan al principio, hay dilatación del corazón con endocarditis del lado derecho, en la hipertensión pulmonar que producen los parásitos adultos, hay una fibrosis difusa ínteralveolar de los pulmones; en los vasos sanguíneos causan extensa arteriosclerosis, en arterias pequeñas tienen

hipertrofia y engrosamiento endotelial y edemas arteriales en el parénquima pulmonar suelen presentar infiltración de células plasmáticas y eosinófilos, fibrosis de la íntima y engrosamiento de la túnica media, algunos bronquiolos presentan hipertrofia muscular, fibrosis intersticial y hemosiderosis pulmonar (Trigo, 1998).

En la neumonitis intersticial hay lesiones vasculares, parénquima pulmonar de bronquiolos. En la endarteritis, los vermes provocan trombos y émbolos a consecuencia de las lesiones vasculares, en perros muy parasitados se presenta insuficiencia cardiaca congestiva derecha, con la consecuente congestión hepática provocando edemas periféricos superficiales y ascitis además puede desarrollarse glomerulonefritis, debido a la deposición de complejo inmunitario (Trigo, 1998; Gómez, 1999).

Histológicamente la íntima tiene un aspecto villiforme, las arterias de los pulmones tiene trombosis por microfilarias y los alvéolos están ocupados por un fluido edematoso; hay fibrosis en el tejido ínteralveolar, hay congestión pasiva de hígado y riñones, con aumento de tamaño y cianosis en el bazo (Seavers et al., 1998; Gómez et al., 1999; Quiroz, 1999).

SEMIOLOGÍA

Los signos de hipertensión pulmonar más frecuente son tos, disnea y epistaxis, enfermedad arterial pulmonar grave y complicaciones trombo embolicas (Calvert, 1996; Sámano et al., 1996; Gómez et al., 1999).

Los animales con neumonitis alérgica presentan signos de enfermedad crónica, la tos es seca e intermitente la disnea va asociada a crepitaciones (Calvert, 1996; Sámano et al., 1996Gómez et al., 1999).

La forma más frecuente de presentación del síndrome de vena cava es la aparición brusca de un choque cardiaco con taquicardia, disnea y colapso, asociados a una hemoglobinuria masiva. En el examen cardiovascular de estos perros se aprecia un pulso yugular sistólico, soplo de insuficiencia tricuspidal y, a veces, taquicardia supra ventricular (Calvert, 1996; Gómez et al., 1999).

Las manifestaciones en la existencia del síndrome nefrótico son hipoalbuminemia, ascitis, edema, hipercolesterolemia e hiperazoemia variable (Calvert, 1996).

Los signos radiográficos típicos de la enfermedad incluye agrandamiento del ventrículo derecho, dilatación de la arteria pulmonar principal en el borde craneal izquierdo de la silueta cardiaca ventrodorsal, dilatación de las arterias pulmonares y obstrucción de las arterias pulmonares (fig. 4) (Calvert, 1996; Gómez et al., 1999).

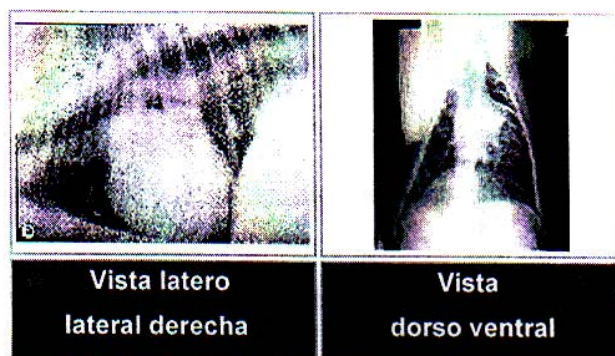

Fig.4 Signos Observados en Radiografías (Talavera et al., 2001).

Los signos radiográficos típicos de la enfermedad incluyen agrandamiento del corazón derecho (Calvert, 1996; Gómez et al., 1999).

DIAGNÓSTICO

El diagnóstico de la infección por *Dirofilarias* depende de la presencia de microfilarias en sangre periférica, del examen por inmunodiagnóstico positivos en caninos con datos clínicos o radiográficos que coincidan con la enfermedad, o de ambos casos (Rodríguez et al., 1994; Calvert, 1996).

Identificación de las Microfilarias

La detección de las microfilarias se realiza en sangre con anticoagulante. Puede intentarse en fresco en una extensión o una gota gruesa, o en preparaciones en seco teñidas con Giemsa (Gómez et al., 1999; Bautista y col., 2001).

La técnica modificada de Knott (metodo de sedimentación) y la filtración a traves de membranas de policarbonato de 3 a 5 μm de diámetro de poros son los métodos más adecuados. El primero tiene una sensibilidad superior al 90% para el diagnóstico de microfilarias (fig. 5) (Gómez et al., 1999; Almeida et al., 2001; Cringoli et al., 2001; Cámara et al., 2001).

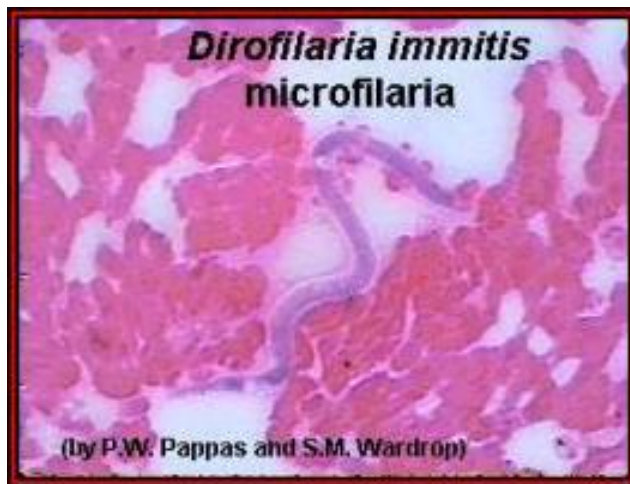

Figura 5. Microfilaria detectada en examen directo en sangre

Pruebas de inmunodiagnóstico

El inmunodiagnóstico se recomienda en animales con signos clínicos que sugieren la enfermedad, pero con un diagnóstico de filaremia negativo. Se pueden detectar anticuerpos (Ac) o antígenos (Ag) específicos del parásito adulto en ambos casos, mediante pruebas comerciales basadas en el inmunoensayo ligado a enzimas (ELISA) o la aglutinación principalmente (Labarthe et al., 1997; Gómez et al., 1999; Miranda et al., 2000; Peribáñez et al., 2001).

Las pruebas de inmunodiagnóstico son de elección en perros que reciben terapéutica preventiva en forma crónica con ivermectina. Y se recomienda también en caninos que no reciben preventivos (Calvert, 1996).

INMUNIDAD

Los perros cuando son inyectados con microfilarias vivas de *Dirofilarias immitis* muestran que la inmunidad o hipersensibilidad se desarrolla contra los antígenos de las microfilarias, pero sin demostrar protección contra la fase infestante. Este estado específico de inmunidad “Dirofilariasis oculta” o (Dirofilariasis sin microfilarias circulantes) obviamente no es benéfico para el perro; como consecuencia patológica está comprendida la reacción celular de los constantes asaltos de numerosas microfilarias irradiadas con 20 kilorads o más, logrando que no se establezca el parásito en su fase patente en el corazón. La respuesta inmune de estos animales es bastante significativa en la confrontación con larvas normales. El tiempo en que las larvas mueren, es el periodo requerido para que aparezca una inmunidad efectiva en el perro, coincide con el periodo crítico, de dos y medio a tres meses post infección, cuando muda el cuarto estado larvario y la migración de los adultos jóvenes tiene lugar en el corazón. Estos muestran que los metabolitos de las larvas, fluidos de la muda o la enzima, o ambos, durante la fase de migración, son los inmunógenos funcionales (Gómez et al., 1999; Quiroz, 1999; Hayasaki et al., 2001).

DIAGNÓSTICO DIFERENCIAL

La identificación de las microfilarias se ha basado en datos morfológicos (longitud, anchura entorno al anillo, localización y disposición del poro excretor, poro anal y espacio cefálico), no son fáciles de observar, ni son parámetros claramente diferenciales de las microfilarias de otras especies del canino (Cuadro 3) (Gómez et al., 1999; Baneth et al., 2002).

Cuadro 3.- Se presentan las características morfológicas de las microfilarias de las cuatro especies de filarias del perro, detectadas por el método de KNOTT modificado (Rodríguez et al., 1994; Gómez et al., 1999).

ESPECIE	LONGITUD (um)	ANCHURA (um)	OTRAS CARACTERÍSTICAS
D. immitis	306.8 (218-340)	5.9 (4.5-7.3)	Extremo anterior cónico, posterior recto.
D. repens	345.3 (200-360)	6.42 (5-8)	Extremo anterior cónico, posterior recto y largo.
Dip. Reconditum	262.0 (240-293)	4.54 (3.5-6.5)	Extremo anterior globoso, posterior en gancho.
Dip. Dracunculoides	263.5 (145-233)	5.04 (5-6.4)	Cuerpo interno muy patente.

TRATAMIENTO.

No existe ningún fármaco simultáneamente eficaz frente a los adultos y estadios larvarios, por lo que es necesario un tratamiento secuencial con diferentes fármacos (adulticida y microfilaricida). Los medicamentos adulticida son hepato y nefrotóxicos, siendo necesarios conocer la funcionalidad de estos órganos antes de su administración. El reposo y empleo de ácido acetil salicílico antes y durante el tratamiento adulticida son aconsejables para evitar complicaciones tromboembólicas. El tratamiento debe evitarse en caso de falla cardíaca congestiva, síndrome de la vena cava, neumonitis alérgica, cirrosis hepática y neuropatía con proteinuria (Gómez et al., 1999).

Tratamiento sintomático.

Si el canino muestra signos de enfermedad vascular o hipertensión pulmonar grave, se recomienda el tratamiento previo con ácido acetil salicílico a una dosis de 5mg/Kg/pv durante 7 a 14 días, hasta por 3 a 4 semanas postratamiento adulticida (Gómez et al., 1999).

Si muestra signos de insuficiencia cardiaca congestiva, se administrarán diuréticos como la furosemida a razón de 3 a 5 mg/Kg/pv cada 8 horas. También puede administrarse vasodilatadores (Gómez et al., 1999).

Tratamiento adulticida.

Tiacetarsamida Sódica, a dosis de 2.2 mg/Kg/pv, IV, cada 12 horas durante 2 días seguidos. Conviene dar alimento 30 minutos antes de cada inyección. Si se extravasa es muy irritante y toxico y provoca periflebitis y necrosis de los tejidos blandos, que pueden evitarse aplicaciones en el área de extravasación un diluyente isotónico e inyección en la zona afectada de dexametasona (Calvert, 1996; Gómez et al., 1999).

Dicloruro de Melarsomina, a una dosis de 2.5mg/Kg/pv, dos aplicaciones con un intervalo de 24 horas, deberá administrar intramuscular profunda en los músculos lumbares epaxiales, únicamente. Las aplicaciones pueden causar reacciones secundarias como vómito, letargo y anorexia (Gómez et al., 1999).

Los dos fármacos provienen del grupo arsenical y sus modos de acción de estos dos fármacos son desconocidos, presumiblemente debido al efecto del arsénico (Gómez et al., 1999).

Tratamiento microfilaricida.

Se debe aplicar 4 a 6 semanas después del adulticida, para no añadir posibles complicaciones a los procesos de embolización de los fragmentos de adultos para la formación de microgranulomas, que también se forman en el hígado y puede potenciar hepatotoxicidad derivada del arsenical. Aunque existen varios fármacos con actividad microfilaricida, en la actualidad solamente se suelen emplear ivermectina y mibemicina (Calvert, 1996; Gómez et al., 1999).

La ivermectina es eficaz frente a las microfilarias en circulación sanguínea y en útero a las dosis de 50 mg/Kg/pv, subcutánea o Vía oral. Los efectos adversos son infrecuentes y parecen ser debidos a la muerte de gran cantidad de microfilarias, reacción generalizada que se manifiesta con depresión y anorexia, hipertensión y choque (Calvert, 1996; Gómez et al., 1999).

Milbemicina es un microfilaricida a las dosis de 0.5 mg/Kg/pv. Los efectos secundarios son debidos a la muerte de gran cantidad de microfilarias. Puede apreciarse colapso circulatorio 6 a 8 horas postratamiento. Puede presentarse también anorexia y letargo a las 24 horas de la aplicación. (Calvert, 1996; Gómez et al., 1999).

PREVENCIÓN.

El tratamiento preventivo se debe realizar desde el comienzo de la época de vuelo de los mosquitos vectores hasta 1 a 2 meses después de su desaparición. En este periodo pueden ser muy diferentes unas zonas a otras, en la actualidad se encuentran una amplia selección de tratamiento preventivos (cuadro 4) (Gómez et al., 1999).

Cuadro 4.- Antihelmínticos aplicados en caninos para la prevención de *Dirofilaria immitis* (Gómez et al., 1999; Genchi et al., 2001; Blagburn, 2002).

ANTIHELMÍNTICOS	DOSIS	INTERVALOS	PRESENTACIÓN
Dietilcarbamicin	5.5-6.5 mg/Kg	Diaria	Tabletas
Ivermectina	6-12 mg/Kg	Mensual	Tabletas, parenteral (SC)
Milbemicina	0.5-1 mg/Kg	Mensual	Tabletas
Moxidectina	3 mcg/Kg	Semestral	Parenteral (SC)
Selamectina	6 mg/Kg	Mensual	Ampolletas tópicas

Los perros de la raza Collie y otros pastores que son sensibles a la ivermectina a una dosis recomendada como segura, han mostrado no tener reacciones adversas cuando se tratan con la Moxidectina (Genchi et al., 2001).

Algunos de estos productos como el Dietilcarbamicin, Ivermectina, Milbemicina y la Selamectina, además de ser preventivos contra la *Dirafularia immitis*, actual contra otros parásitos como: *Toxocara canis*, *Ancilostoma caninum*, *Unitaria stenocephala*, entre otros (Blagburn, 2002).

MATERIAL Y METODOS.

Se trabajaron con 10 muestras de sangre completa, extraída de 10 caninos diferentes, que presentaban una sintomatología a la enfermedad. El procedimiento fue de la siguiente manera, se tomó una muestra sanguínea en un tubo vacutainer con anticoagulante EDTA, utilizando la pipeta suministrada y se le agregaron 2 gotas de muestras (sangre completa) al tubo para la muestra (vial), se le agregaron 5 gotas de conjugado (Ag/Ac) al tubo para muestra que contenía la sangre, manteniendo el frasco del conjugado en posición vertical para un goteo preciso, se tapó el tubo de la muestra, y suavemente se invirtió de 3 a 5 veces (Fig. 6). Se mezcló bien.



Fig.6

Se colocó el dispositivo sobre una superficie plana, posteriormente se le agregó el contenido completo del tubo al pozo para la muestra, a continuación la muestra pasó por la ventana de resultados y se llegó al círculo de activación en aproximadamente de 30 segundos a 2 minutos (puede quedar un poco de muestra en el pozo para la muestra, pero esto no altera el resultado) (Fig. 7).

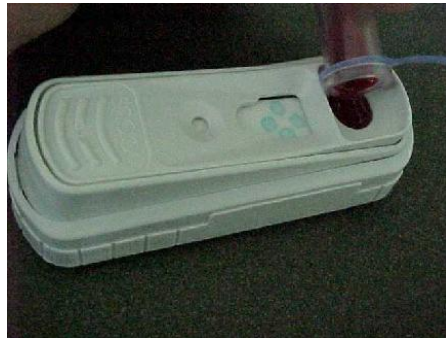

Fig. 7

Cuando apareció el color por primera vez en el círculo de activación se oprimió firmemente el activador hasta que quedó el ras con el cuerpo de dispositivos. Algunas muestras pueda no fluir al círculo de activación en 2 minutos y, por lo tanto, el círculo puede no tornarse de color en 2 minutos. En este caso se oprime el activador después de que la mezcla haya fluido por la ventana de resultados (Fig. 8).



Fig.8

Por último se esperó el resultado alrededor de 8 a 10 minutos y se interpretó el resultado final (Fig. 9), comprobándolo con la hoja de resultado que cita el proveedor del producto.



Fig.9

RESULTADOS

De las 10 muestras de sangre completa recolectada de los diferentes caninos que fueron traídos a consulta, al Hospital Veterinario de pequeñas especies de UAAAN, UL. 2 de los casos fueron seropositivos al antígenos de *Dirofilaria Immitis* y resto (8) negativas; de los casos negativos, dos muestras resultaron seropositivos para el antígeno de *erliquiosis*, en el cuadro 6 se cita el sexo, edad y raza de los caninos muestreados.

CASO	NOMBRE	PRUEBA 3DX (Técnica de Inmunoensayo Ligado a Enzimas o ELISA)
1	Duqueza	Negativo(-)
2	Reina	Negativo(-)
3	Tamal	Negativo(-)
4	Toro	Positivo (+)
5	Daysi	Positivo (+)
6	Alex	Negativo(-)
7	Charmin	Negativo(-)
8	Paloma	Positivo(+) <u>pero no para dirofilaria</u>
9	Cacha	Positivo (+) <u>pero no para dirofilaria</u>
10	Bonita	Negativo(-)

- No. De casos negativos (-) a la prueba 3DX = 6 de los cuales
3 fueron machos y 3 hembras
- No.de casos positivos (+) a la prueba 3DX= 4 de los cuales
2 fueron para dilofilaria
1 macho (50%)
1 hembra (50%)
2 fueron para erliquiosis
2 hembras

Cuadro 5.- caninos positivos a antígenos de *Dirofilaria immitis* en el Hospital Veterinario de la UAAAN UL

No. CASOS	NOMBRE	RAZA	SEXO	EDAD	COLOR	PESO
1	Duqueza	Criollo	H	9 Años	Negro	26kg
2	Reina	Criollo	H	6 Años	Miel	10kg
3	Tamal	Criollo	M	6 Años	Paja	25kg
4	Toro	American staffordshire terrier	M	9 Años	Negro c/ Blanco	19kg
5	Daysi	Samoyedo	H	11 Años	Blanco	28kg
6	Alex	Cobrador de Labrador	M	6 Años	Negro	37kg
7	Charmin	American staffordshire terrier	M	8 Años	Blanco c/ manchas negras	14kg
8	Paloma	Samoyedo	H	11 Años	Blanco	38kg
9	Cacha	Rottweiler	H	7 Años	Negro c/ marcas pardo rojizo	38kg
10	Bonita	pug	H	7Años	Negro	6kg

Cuadro 6.- Datos generales de los caninos muestreados

CONCLUSIÓN

En el presente trabajo los perros muestreados eran perros de más de 6 años que nunca habían tenido problemas visibles (signología) para los dueños, pero que ya presentaban la segunda o tercera clase de la enfermedad y la prueba de inmuno ensayo ligado a enzimas (ELISA) fue solo para el diagnóstico de la enfermedad. Fue necesario dar a conocer a los dueños la importancia zoonótica y prevenir la transmisión hacia otros animales y así disminuir la incidencia, aunque se ha mencionado que en Torreón, Coahuila la prevalencia de *Dirofilaria immitis* es alta en este estudio realizado, dió resultados de incidencia bajos, ya que de los 10 casos solo 2 fueron seropositivos. Las manifestaciones clínicas observadas en los perros fue: tos crónica, dificultad al respirar, crepitaciones en cavidad pulmonar y solo uno presento ascitis (caso 5), cabe recalcar que los perros seropositivos no fueron perros criollos, que se ha mencionado en otras literaturas, como incidencias altas.

LITERATURA CITADA.

1. Acevedo A., Romero E. y Quintero T. 1990. Manual de prácticas de parasitología y enfermedades parasitarias. 1ª Ed. Universidad Nacional Autónoma de México, DF. p: 160-163.
2. Almeida M., Barros M., Santos E., Ayres M., Guimarae J., Gondim L. 2001. Parasitum of dogs with microfilarie *Dirofilaria immitis* influence of breed, sex and age. Department the Medicine Veterinarian Preventive.
3. Association Medical Veterinary American. 1997. Heartworm Disease, a Deadly Threat to Your Dog. p: 1-2.
4. Ávila A. 1993. Identificación de las especies de mosquitos (Díptera: Culicidae) en la Comarca Lagunera. Tesis. Universidad Autónoma Agraria Antonio Narro Unidad Laguna. p: 43.
5. Baneth G. Valansky Z., Anug Y., Favia G., Bain O., Goldstein R. y Harrus S., 2002. *Dirofilaria repens* infection in dog: Diagnosis and treatment with melarsone and doramectin. School of Veterinery, Rehovot, Israel. Veterinary Perasitology. 105: 173-178.
6. Bautista C., Arroyo M., Velasco O., Canto L. 2001. Comparación de las pruebas quantitative buffy cat, frotis grueso de sangre y observación directa para el diagnóstico de la infección por *Dirofilaria immitis* en perros de 3 zonas geográficas de México. Departamento de parasitología, Instituto Politécnico Nacional. Veterinaria México. 32 (2):153-155.

7. Blagburn B. 2002. Emerging issues heartworm disease. Dvm in focus. A supplement to Dvm newmagazine. P: 48-52
8. Calvert. 1996. Dirofilariasis, sistema cardiaco pulmonar en manual clínico de pequeñas especies. Brichard S., Sherding R., Edit. McGraw-Hill Interamericana México. Secc. 6. Cap. 10. p. 579-586.
9. Camara L. Vaina L., Aparecida M., Wilson J., Wolmer N. y Sanchez M., 1999. Survey of Heartworm in the city of Recife, Pernambuco, Brazil. Departamento de Medicina Veterinaria, Universal Federal Rural de Pernambuco. Brazil. 94 (5): 587-590.
10. Cepeda H., Delgado GR., 1995. Infección por gusano del corazón canino en Torreón Coahuila. Memorias del IV congreso de la Sociedad Mexicana de Patólogos Veterinarios. Toluca, Estado de México. P. 59.
11. Compañía de Cirugía Animal de Singapur. 2002. Tópicos de salud. <http://comvet.com/>.
<http://www.biosci.ohio-state.edu/-parasite/distributios/dirofilaria>.
12. Cringoli G., Rinalde V., Capella G. 2001. A prevalence survey and risk análisis of filariosis in dogs from the Mt. Vesuvius area of southern Italy.. Veterinary parasitology. Vol. 102: 243-252.
13. Garcia L., Ruelas R., Vazquez J., Farias R., 2000. Hallazgos anatomopatologicos de Dirofilaria canina, en el estado de Colima.

Memorias del IX Congreso Nacional de la Sociedad Mexicana de Patólogos Veterinarios. Gomez Palacio, Durango. P: 39-40.

14. Genchi C., Kramer L., Mortalito M., Genchi M., Venco L. 2002. Eficacia Della moxidectina in formulazione iniettable nella profilassi Della filariosi cardiopulmonare (*Dirofilaria immitis*) del canino. Suplemento a Veterinaria Anno. 16 (1): 21-24.
15. Genchi C., Poglayen G., Kramer L., Venco L., Agostini A. 2001. Efficacy of moxidectin for the prevention of adult heartworm (*Dirofilaria immitis*) infection in dogs. *Suplemento a Veterinaria Anno. 43: 139-140.*
16. Gomez M., Rojo A., Guerrero J. 1999. Filariatosis parasitosis sistematica en Parasitologia Veterinaria. Cordero C. Edit. McGraw-Hill Interamericana, Zaragoza, España. Cap. 36 p. 679-693.
17. Hayasaki M., 2001. Immunological Analisis of agglutination in *Dirofilaria immitis* Microfilarie. *Jurnal. Veterinary. Medical. Scd. 63 (8): 903-905.*
18. Labarthe N., Almosny N., Guerrero J., Duque A., 1997. Description of the ocurrente of canine dirofilariasis in the stante of Rio de Janeiro. Brazil. *Memorias de Instituto Oswaldo Cruz. 92 (1): 47-57.*
19. Mapas de México de los Estados, regiones y ciudades principales de México destacando elevación y fronteras por Expedia inc. 2000. Mapa de Coahuila http://www.mapasde_mexico.net/Coahuila-state.shtml.

20. Meneses A., Perez C., Morales A., Martinez A., Manchedo Y. 2000. incidencia de *Dirofilaria immitis* en perros de la zonas costeras. Comparación de dos tecnicas. Centro de Bioactivos Quimicos, Universidad Central de la Villas, Santa Clara, Cuba. P: 1-5.
21. Miranda L., Reyes F., Nuñez L., Hernandez J. 2000. Determinación de Dirofilariasis en Xochimilco. Clinica Privada Naval Militar. D.F. Mexico. Rev AMMVEPE. 11(1): 12-15.
22. Nayar J., Knight W. 1999. Aedes albopict (Diptera, Culicidae) an experimental and natural Host of *Dirofilaria immitis* (Filaroidea: onchocercidae) in Florida, U.S.A., Florida Medical Entomology Laboratory, Universal of Florida. Journal of Medical Entomology. 36 (4): 441-448.
23. Owen J., Slocombe D. 2001. Heartworm in dog in Atlantic Canada in 2000. Departament of Pathobiology, Ontario Veterinary College, University of Guelph, Ontario. Canada. P: 1-3.
24. Parker B., 2000. Ensity and distribution of *Dirofilaria immitis* (Nematoda: filaroidea) Third-Stage Larvae in Aedes sollicitans and Aedes Taeniorhynchus (Diptera; culicidae). Departamet of Entomology, North Carolina State University. Raleigh, NC. Journal Medical Entomology. 37 (5): 695-700.
25. Peribañez M., Lucientes J., Arce S., Morales M., Castillo J., Gracia M., 2001. Histochemical Differetation of *Dirofilaria immitis*,

- Dirofilaria repens* and *Acanthocheilonema dracunculoides* microfilariae by staining with a comercial Kit, Leucognost-SP, Veterinary Parasitology. Vol . 102: 173-175.
26. Peter J., Skidmore M., Dooley D., Witt L., 2000. Human extrapulmonary *Dirofilariasis* in Texas. Departament of Medicine, Division of Infectious Diseases, Huston, Texas: Southern Medical Journal. 93 (10): 173-175.
27. Quiroz H., 1999. Parasitología y enfermedades parasitarias de animales domesticos. 1ª ed. Edit Limusa. México. P. 876.
28. Riache R., Godoy D., Del Cuarto O. 2001. *Dirofilaria immitis* pulmonar. Facultad de Medicina, Correinetes, Argentina. Revista de Medicina (Ba. As.) 59: 218.
29. Rodríguez I., Domínguez J., Solis F., Cob L. 1994. Prevalencia de *Dirofilaria immitis* en perros callejeros de la ciudad de Mérida, Yucatán, México. Veterinaria Mexico. 25 (2) 145-148.
30. Samano R., Najera R., Herrera D., Quiroz E. 1996. Frecuencia de *Dirofilaria immitis* en perros de seis ciudades de México. Veterinaria México. 27 (1): 107-109.
31. Seavers A. 1998. Cutaneous Síndrome Possibly Casued by heartworn infection in dog. Oak Flants Veterinary Clinic, New South Wales. Aust. Vet. 76 (1): 18-20.

32. Talavera J., Fernandez M. Agut A., 2001. Valvulopatía mitral adquirida crónica en el perro: correlación entre estadio clínico funcional (isachc) y signos radiográficos torácicos. <http://www.avepa.org/cientifica/21-02/orig03-b.htm>.
33. Trigo F. 1998. Patología Sistémica Veterinaria. 3ª ed. Edit McGraw-Hill Interamericana. Mexico. P: 28-246.